

## مطالعه اثرات پیشگیرانه ریشه زرشک کوهی بر مسمومیت کبدی القاء شده با تتراکلرید کربن در جوجه‌های گوشتی

محمد رضا محمدی ملایری<sup>۱\*</sup>، ابوالفضل دادخواه تهرانی<sup>۲</sup>، زهرا اوراقتی اردبیلی<sup>۳</sup>، حمید ناظری<sup>۴</sup>

۱- دانشگاه آزاد اسلامی، واحد گرمسار، دانشکده دامپزشکی، استادیار گروه پاتوبیولوژی، گرمسار، ایران.

۲- دانشگاه آزاد اسلامی، واحد قم، دانشکده پزشکی، استادیار گروه علوم پایه، قم، ایران.

۳- دانشگاه آزاد اسلامی، واحد گرمسار، دانشکده کشاورزی، استادیار گروه زیست شناسی، گرمسار، ایران.

۴- دانشگاه آزاد اسلامی، واحد گرمسار، دانشکده کشاورزی، دانش‌آموخته رشته کارشناسی ارشد مدیریت پرورش طیور، گرمسار، ایران.

\*نویسنده مسئول مکاتبات: dr.malayeri@yahoo.com

(دریافت مقاله: ۹۲/۹/۴ پذیرش نهایی: ۹۲/۱۲/۱۲)

### چکیده

همگام با توسعه صنعت پرورش متراکم طیور، وقوع بیماری‌های کبدی و زیان‌های اقتصادی ناشی از آنها به‌طور جدی‌تر مطرح گردیده‌اند. مطالعات، القاء ضایعات حاد کبدی به‌وسیله تتراکلرید کربن را به‌عنوان یکی از بهترین مدل‌های تجربی ضایعات کبدی معرفی نموده‌اند. زرشک در طب سنتی بطور گسترده مورد استفاده قرار گرفته است. هدف از انجام این مطالعه بررسی تأثیرات ریشه زرشک کوهی در پیشگیری از بروز ضایعات کبدی ناشی از تتراکلرید کربن می‌باشد. برای این منظور ۸۰ قطعه طیور گوشتی به هشت گروه مطالعه تقسیم گردیدند. گروه‌های مطالعه شامل گروه کنترل منفی، گروه کنترل مثبت (دریافت کننده تتراکلرید کربن)، گروه‌های کنترل تیمار ریشه زرشک با دوزهای ۱۰، ۲۰ و ۳۰ گرم در هر کیلوگرم خوراک و گروه‌های تیمار ۱۰، ۲۰ و ۳۰ گرم ریشه زرشک در هر کیلوگرم خوراک همراه با دو تزریق تتراکلرید کربن ۴ ml/kg در روزهای ۲۵ و ۲۸. در ۲۹ روزگی نمونه‌های خون و کبد جمع‌آوری و جهت سنجش میزان فعالیت آنزیم‌های AST، ALT و ALP و همین‌طور ارزیابی آسیب شناسی به آزمایشگاه ارجاع گردیدند. در مطالعات بیوشیمیایی هیچ‌گونه تغییر معنی‌داری در فعالیت آنزیم‌های AST، ALT و ALP بین گروه‌های کنترل منفی و کنترل مثبت مشاهده نشد. مطالعات میکروسکوپی کاهش معنی‌دار ضایعات پاتولوژیک را در گروه تیمار ۲۰ گرم ریشه زرشک در مقایسه با گروه کنترل مثبت نشان داد ( $p < 0/05$ ). نهایتاً نتیجه گرفته می‌شود که برای ایجاد ضایعات شدیدتر کبدی در پرندگان گوشتی می‌باید از دوزهای بالاتر از ۴ میلی‌لیتر به ازای هر کیلوگرم وزن زنده استفاده نمود. به‌علاوه، افزودن ۲۰ گرم ریشه زرشک در هر کیلوگرم خوراک احتمالاً می‌تواند در پیشگیری از ضایعات کبدی ناشی از مسمومیت حاد با تتراکلرید کربن مؤثر باشد.

کلید واژه‌ها: زرشک کوهی، جوجه‌های گوشتی، مسمومیت کبدی، تتراکلرید کربن

## مقدمه

همگام با توسعه صنعت پرورش متراکم طیور، وقوع بیماری‌ها و زیان‌های اقتصادی ناشی از آنها به‌طور جدی‌تر مطرح می‌گردند. آسیب‌های کبدی در طیور بواسطه تجویز داروهای بسیار در طول دوره پرورش و آلودگی‌های قارچی مختلف دان از اهمیت کلینیکی ویژه‌ای برخوردار می‌باشند و می‌توانند منجر به کاهش عملکرد پرندگان و حتی مرگ آنها گردند و زیان‌های اقتصادی بزرگی را به این صنعت وارد آورند (Wang et al., 2013).

علی‌رغم اهمیت این موضوع مطالعات زیادی در زمینه مسمومیت‌های کبدی طیور صورت نگرفته است.

برای انجام مطالعات در زمینه آسیب‌های کبدی ایجاد مسمومیت‌های حاد تجربی می‌توانند شرایط ارزشمندی را برای محققین فراهم آورند. در این رابطه تحقیقات اثبات نموده‌اند که یکی از مدل‌های بسیار مناسب القاء ضایعات حاد کبدی مسمومیت با تتراکلریدکربن می‌باشد (Eidi et al., 2011).

در سال ۲۰۱۳ کردرو- پرز و همکاران تأثیرات محافظت‌کنندگی کبدی برخی از عصاره‌های گیاهی تجاری را بر آسیب‌های کبدی القاء شده به‌وسیله تتراکلریدکربن در موش مورد مطالعه قرار دادند (Cordero-Pérez et al., 2013).

در سال ۲۰۰۷ محمود و همکارش نشان دادند که افزودن مکمل‌های ویتامین‌های A و E به جیره غذایی می‌تواند باعث بهبود ظرفیت آنتی‌اکسیدانی جوجه‌های گوشتی تحت تزریق واقع شده با تتراکلریدکربن شوند (Mahmoud and Hijazi, 2007).

وَنگ و همکاران در سال ۲۰۱۳ تأثیر محافظت از کبدی یک فرمول گیاهی دارویی چینی را در جوجه‌های

گوشتی بر ضایعات حاد کبدی ناشی از تتراکلریدکربن مورد مطالعه قرار دادند (Wang et al., 2013).

استفاده از زرشک در طب سنتی دارای تاریخچه طولانی است. برای آن اثراتی مانند کاهش‌دهنده فشار خون، کاهش‌دهنده قند خون، آنتی‌اکسیدانی، اثرات ضد التهابی و همین‌طور خواص آنتی‌هیستامینی و ضدکولینرژیکی قائل می‌باشند (Alimirzaee et al., 2009; Ivanovska and Philipov, 1996; Sepehrimanesh et al., 2012).

حسین‌زاده و همکاران نشان دادند که عصاره ریشه زرشک کوهی می‌تواند تأثیرات ضدتشنجی داشته باشد (Hosseinzadeh et al., 2013).

محققین دریافته‌اند که استفاده از عصاره خوراکی ریشه زرشک در بلدرچین از طریق تقویت سیستم دفاعی میزبان در تخفیف عوارض نامطلوب ناشی از استرس گرمایی مؤثر می‌باشد (Sahin et al., 2013).

تحقیقات نشان داده است که عصاره ریشه زرشک تأثیرات ضد باکتریایی دارد. همین‌طور تحقیقات روی عصاره زرشک تأثیرات محافظت‌کنندگی کبد و محافظت‌کنندگی سلولی را نشان داده است (Hermenean et al., 2012; Tomosaka et al., 2008; Sepehrimanesh et al., 2012).

از این گیاه در صنعت پرورش طیور نیز استفاده شده است. سپهری منش و همکاران نشان دادند که افزودن ۱۰ گرم ریشه زرشک به هرکیلوگرم جیره طیور گوشتی می‌تواند باعث کاهش ضریب تبدیل غذا در پرندگان گوشتی گردد (Sepehrimanesh et al., 2012).

با توجه به مطالب ذکر شده هدف از انجام تحقیق حاضر این بوده است که تأثیرات ریشه زرشک کوهی در پیشگیری از بروز ضایعات کبدی ناشی از

متفرقه به داخل سالن جلوگیری به عمل می‌آید و در محل درب ورودی سالن نیز تشت‌های حاوی مواد ضد عفونی‌کننده قرار داده شده بودند.

### آماده‌سازی محلول تتراکلریدکربن

تتراکلریدکربن تجاری محصول گروه صنعتی و بازرگانی کلام با خلوص ۹۹٪ که به شکل مایع بسته‌بندی گردیده بود، تهیه و پیش از تزریق به پرندگان بر اساس پروتوکل‌های معتبر موجود به نسبت مساوی با روغن زیتون مخلوط گردید. (Wang et al., 2013; Eidi et al., 2011).

### گروه‌های مطالعه

گروه اول (گروه کنترل منفی) تا سن ۲۹ روزگی با شرایط استاندارد رشد داده شده و سپس تحت نمونه‌گیری از خون و بافت کبد قرار گرفتند.

گروه‌های دوم، سوم و چهارم (گروه‌های کنترل تیمار) که از ۱۵ تا ۲۹ روزگی جیره‌های غذایی واجد ۱۰، ۲۰ و ۳۰ گرم در هر کیلوگرم خوراک ریشه زرشک دریافت می‌نمودند.

گروه پنجم (گروه کنترل مثبت) که خوراک استاندارد دریافت نموده و در روزهای ۲۵ و ۲۸ دو دوز ۴ میلی‌لیتر به ازای هر کیلوگرم وزن بدن از ترکیب تتراکلریدکربن در روغن زیتون را به‌طور داخل صفاقی دریافت نموده و در ۲۹ روزگی جوجه‌ها تحت نمونه‌گیری از خون و کبد قرار گرفتند.

گروه‌های شش، هفت و هشت (گروه‌های تیمار) که جوجه‌ها از ۱۵ تا ۲۹ روزگی مقادیر ۱۰، ۲۰ و ۳۰ گرم ریشه زرشک در هر کیلوگرم خوراک دریافت نموده و به‌علاوه در ۲۵ و ۲۸ روزگی مطابق با روش ذکر شده در بالا تحت تزریق دو دوز ۴ میلی‌لیتر به ازای هر

تتراکلریدکربن با استفاده از اندازه‌گیری فعالیت آنزیم‌های سرمی AST، ALT و ALP و همینطور مطالعات آسیب‌شناسی مورد ارزیابی قرار گیرند.

### مواد و روش‌ها

#### آماده‌سازی پودر ریشه زرشک

ریشه گیاه زرشک کوهی با نام علمی (*Berberis integerrima*) در اواخر اردیبهشت ماه از کوهستان‌های اطراف شهرستان بجنورد واقع در استان خراسان جنوبی جمع‌آوری گردید.

نمونه‌ای از گیاه جهت تأیید گونه گیاهی به گروه زیست گیاهی دانشکده کشاورزی ارجاع داده شد.

جهت آماده نمودن پودر ریشه زرشک کوهی، ریشه‌ها با آب شستشو داده شده و سپس به‌وسیله جریان هوا در دمای اتاق خشک شدند. به‌دلیل قطور بودن ریشه‌ها به قطعات کوچک ۲-۳ سانتی‌متری خرد شده و سپس به‌وسیله آسیاب به پودر تبدیل گردیدند و در مکانی خشک نگهداری شدند.

#### گروه‌بندی و تیمار پرندگان

در بهار سال ۱۳۹۲، ۸۰ قطعه جوجه گوشتی یک روزه نژاد راس از یک واحد جوجه‌کشی واقع در منطقه به‌طور تصادفی انتخاب و خریداری و به سالن نگهداری طیور کوشی دانشکده دامپزشکی دانشگاه آزاد اسلامی واحد گرمسار انتقال داده شدند. جوجه‌ها تا سن ۱۵ روزگی تحت شرایط و خوراک استاندارد نگهداری و سپس بطور تصادفی به هشت گروه مطالعه به‌شرح زیر تقسیم گردیدند.

در طول دوره پرورش برنامه نوری منظم ۱۲ ساعت روشنایی و ۱۲ ساعت خاموشی حاکم بوده و جهت پیشگیری از شیوع بیماری‌های عفونی از ورود افراد

کیلوگرم وزن بدن تتراکلریدکربن قرار گرفته و در ۲۹ روزگی مورد نمونه‌گیری قرار گرفتند.

### نمونه‌گیری‌ها

جهت نمونه‌گیری ابتدا از ورید زیر بال پرندگان نمونه خون اخذ و سپس ذبح گردیده و نمونه‌های کبد جدا گردیده و در داخل محلول فرمالین ده درصد قرار داده شدند.

### ارزیابی بیوشیمیایی

نمونه‌های خون بلافاصله سانتریفوژ شده، سرم خون جدا گردیده و جهت سنجش فعالیت آنزیم‌های ALT (Alanine Transaminase)، AST (Aspartate aminotransferase) و ALP (Alkaline Phosphatase) و در سرم خون بر طبق دستورالعمل کیت‌های اندازه‌گیری این آنزیم‌ها که متعلق به شرکت پارس آزمون بودند به آزمایشگاه ارسال گردیدند.

### ارزیابی پاتولوژی

همچنین نمونه‌های کبد در داخل محلول فرمالین ده درصد قرار داده شده و پس از تثبیت شدن به روش متداول از آنها مقاطع بافتی تهیه گردیده و از لحاظ وجود نکروز، تغییرات دژنراتیو و التهاب مورد ارزیابی آسیب شناسی قرار گرفتند.

در مطالعه آسیب‌شناسی، ضایعات مشاهده شده در نمونه‌های بافتی مطابق با روش توصیف شده توسط عیدی و همکاران بر اساس شدت و وسعت به صورت عدم وجود ضایعات = ۰، ضایعات هپاتوسلولار کانونی در کمتر از ۲۵٪ از بافت = ۱، ضایعات هپاتوسلولار کانونی در ۲۵-۵۰٪ بافت = ۲، ضایعات هپاتوسلولار کانونی وسیع = ۳ و نکروز یکپارچه سلول‌های کبدی = ۴ امتیازدهی گردیدند (Eidi et al., 2011).

نهایتاً نتایج حاصل از آزمایشات بیوشیمیایی و پاتولوژی مطابق با روش عیدی و همکاران با آنالیز واریانس یکطرفه (One-Way ANOVA) و آزمون تعقیبی دانکن (Duncan) به کمک نرم افزار SPSS مورد تجزیه و تحلیل آماری قرار گرفتند.

### یافته‌ها

#### نتایج حاصل از مطالعات بیوشیمیایی

میانگین و خطای استاندارد فعالیت آنزیم‌های ALT, AST و ALP در نمودارهای ۱، ۲ و ۳ قابل مشاهده می‌باشند.

در بخش بیوشیمی نتایج فعالیت آنزیم‌های کبدی ALT, ALP و AST در گروه‌های مختلف دلالت بر عدم وجود اختلاف معنی‌دار ما بین گروه‌های کنترل مثبت و کنترل منفی بود.

از میان گروه‌های کنترل تیمار تنها در گروه کنترل ۳۰ گرم ریشه زرشک افزایش معنی‌دار در فعالیت آنزیم‌های ALT و AST نسبت به گروه کنترل منفی مشاهده شد (P(AST)=0.01, P(ALP)=0.00).

در گروه‌های تیمار نیز تنها در گروه تیمار ۳۰ گرم ریشه زرشک افزایش معنی‌دار فعالیت آنزیم‌های ALP و AST نسبت به گروه کنترل منفی مشاهده شد (p(AST)=۰/۰۰, p(ALP)=۰/۰۰).

#### نتایج حاصل از مطالعه آسیب‌شناسی

میانگین و خطای استاندارد مقادیر عددی ضایعات دژنراتیو کبدی در گروه‌های مختلف در نمودار ۴ قابل مشاهده می‌باشند.

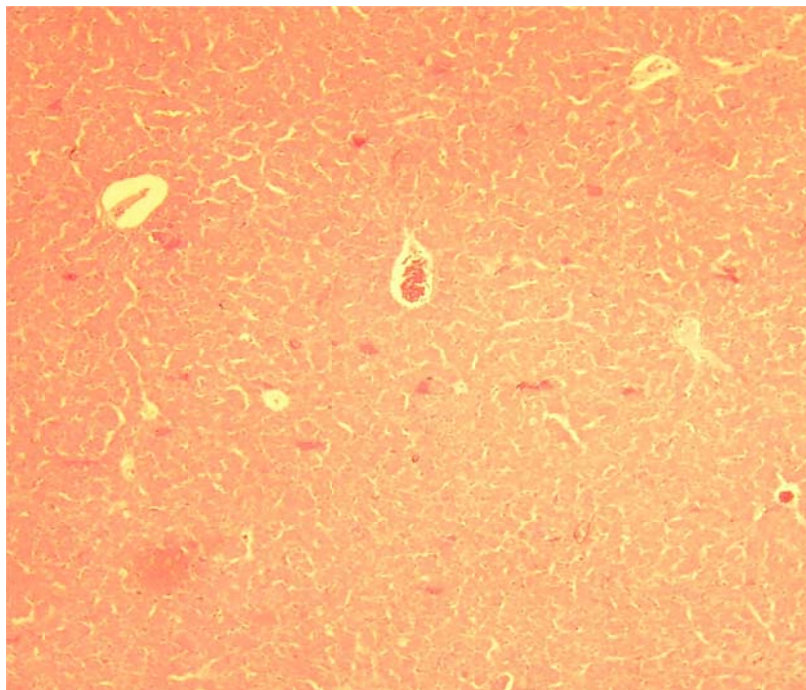
بررسی نتایج حاصل از مطالعات هیستوپاتولوژی مقاطع کبدی دلالت بر وقوع معنی‌دار دژنراسانس (p=۰/۰۰) گرانولار در گروه کنترل مثبت دریافت‌کننده

در هر کیلوگرم خوراک تأثیر معنی داری در تخفیف ضایعات دژنراتیو سلول‌های کبدی نداشت؛ در حالی که افزودن بیست گرم ریشه زرشک به هر کیلوگرم خوراک به‌طور معنی دار باعث کاهش ضایعات در سلول‌های کبدی نسبت به گروه کنترل مثبت گردید ( $p=0.00$ ) (شکل‌های ۳ و ۴).

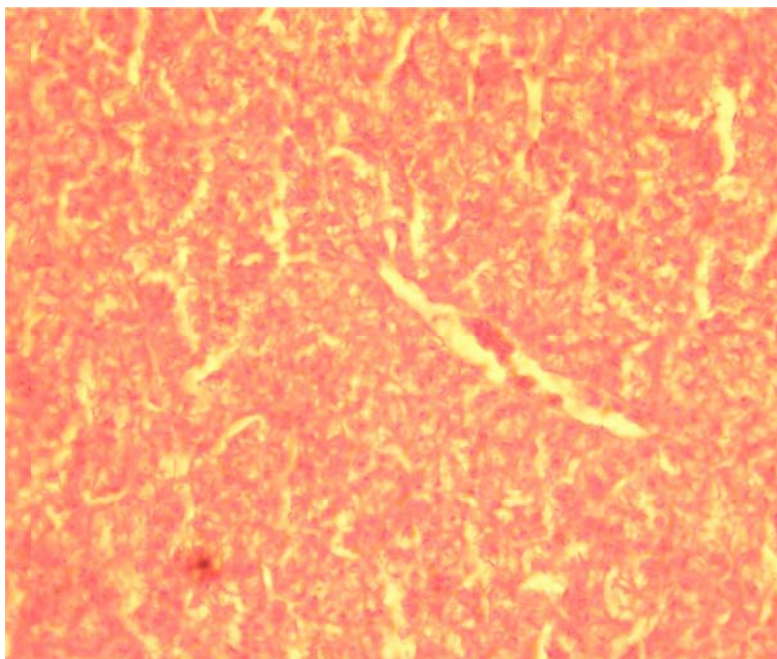
به‌طور غیرقابل انتظاری مشاهده شد که در گروه تیمار ۳۰ گرم ریشه گیاه زرشک در هر کیلوگرم خوراک ضایعات دژنراتیو در سلول‌های کبدی مجدداً آشکار گردیدند (شکل ۵).

تراکلریدکربن نسبت به گروه کنترل منفی داشت (شکل‌های ۱ و ۲). ارزیابی مقاطع میکروسکوپی گروه‌های کنترل تیمار ۱۰ و ۲۰ گرم ریشه زرشک در هر کیلوگرم خوراک نشان‌دهنده فقدان هرگونه ضایعه پاتولوژیک در سلول‌های کبدی بود؛ در حالی که مقاطع کبدی گروه کنترل تیمار ۳۰ گرم ریشه زرشک به‌طور معنی داری نسبت به گروه کنترل منفی نشان‌دهنده بروز تغییر دژنراتیو از نوع گرانولار در سلول‌های کبدی بود ( $p=0.02$ ).

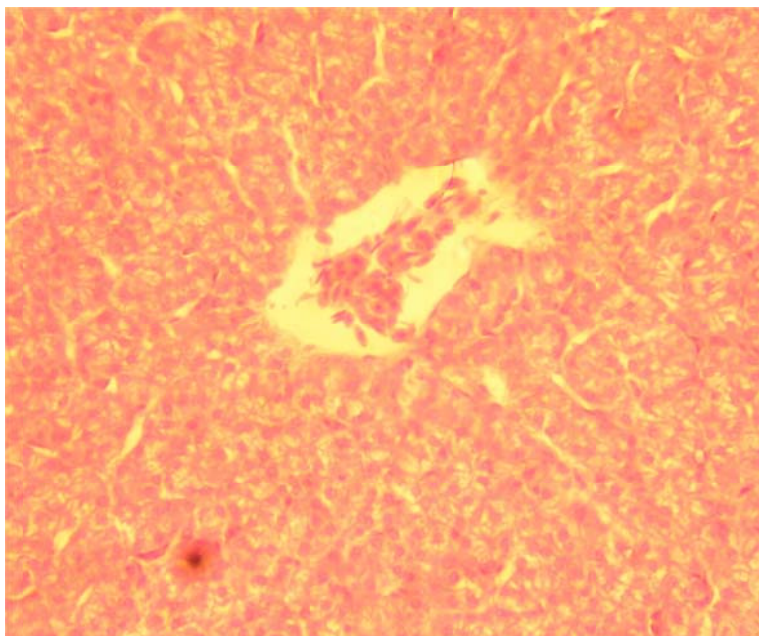
مطالعات هیستوپاتولوژی مقاطع کبدی گروه‌های تیمار آشکار نمود که افزودن ده گرم ریشه گیاه زرشک



شکل ۱- گروه کنترل منفی سلول‌های کبدی و سینوزوئیدها در شرایط کاملاً طبیعی قرار دارند (هماتوکسیلین اتوزین، درشتنمایی  $\times 100$ ).

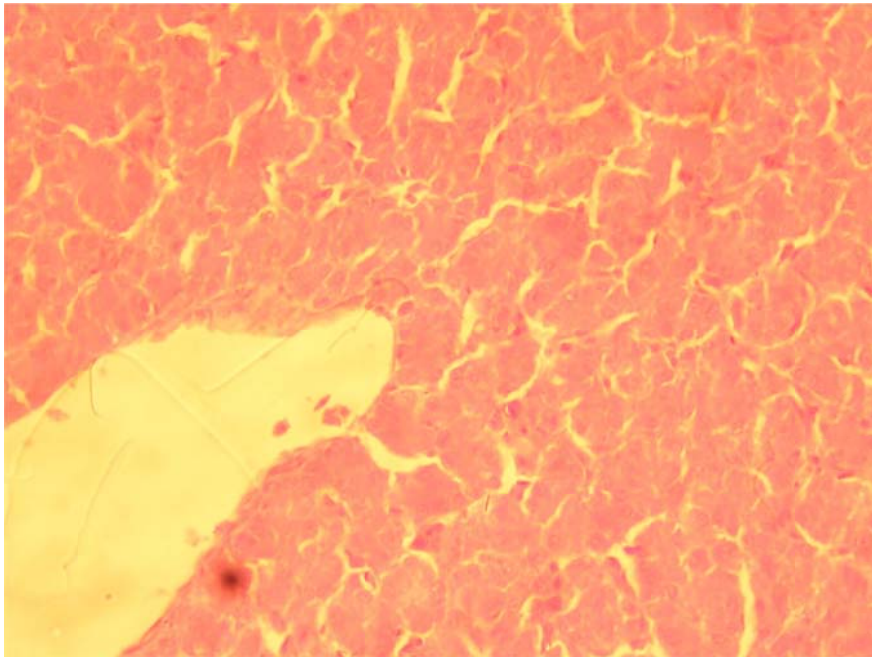


شکل ۲ - گروه کنترل مثبت دریافت کننده تتراکلرید کربن. مشاهده وقوع دژنراسانس گرانولار به شکل حضور فضاهای شفاف در داخل سیتوپلاسم سلولهای کبدی که در تمام قسمت‌های تصویر قابل مشاهده می‌باشد (هماتوکسیلین اتوزین، درشتنمایی  $\times 400$ ).

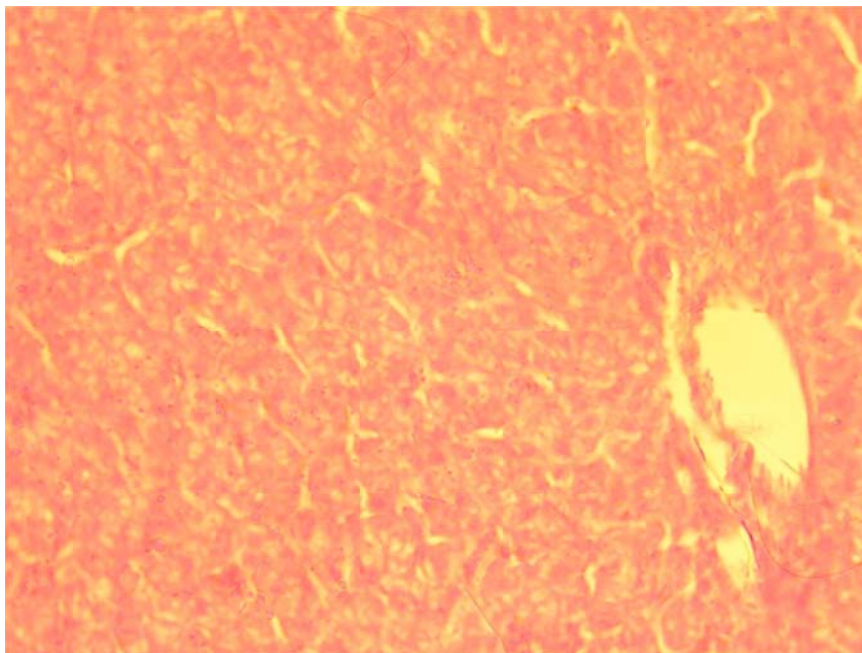


شکل ۳ - گروه تیمار ۱۰ گرم ریشه زرشک در خوراک. دژنراسانس گرانولار به شکل حضور فضاهای شفاف در سیتوپلاسم سلولهای کبدی قابل مشاهده می‌باشد (هماتوکسیلین اتوزین، درشتنمایی  $\times 400$ ).

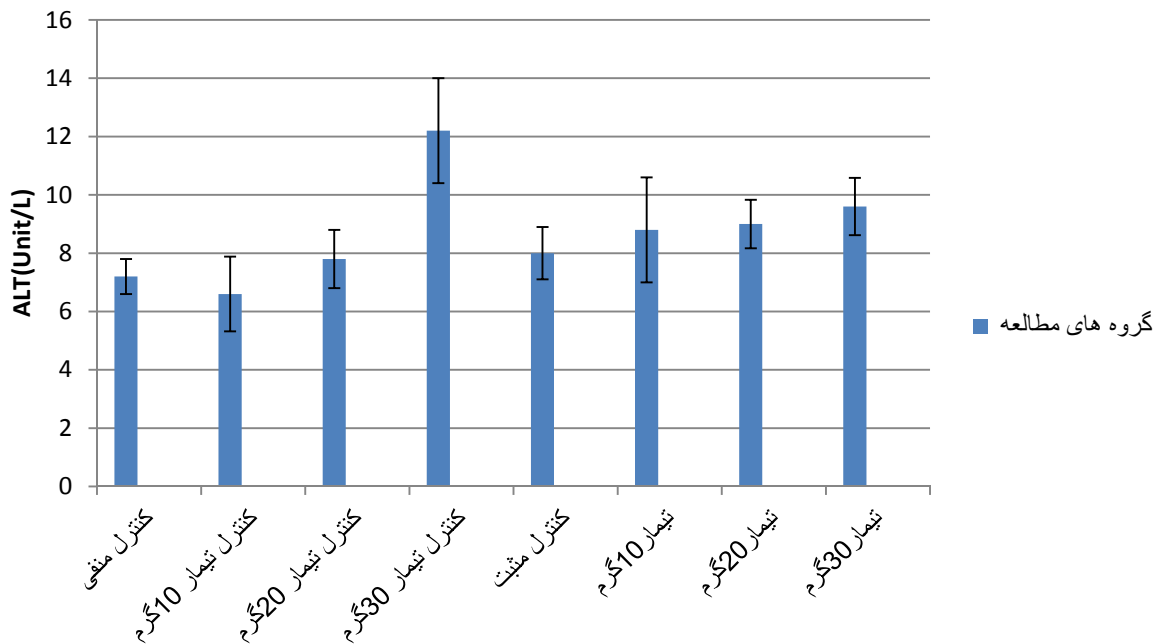




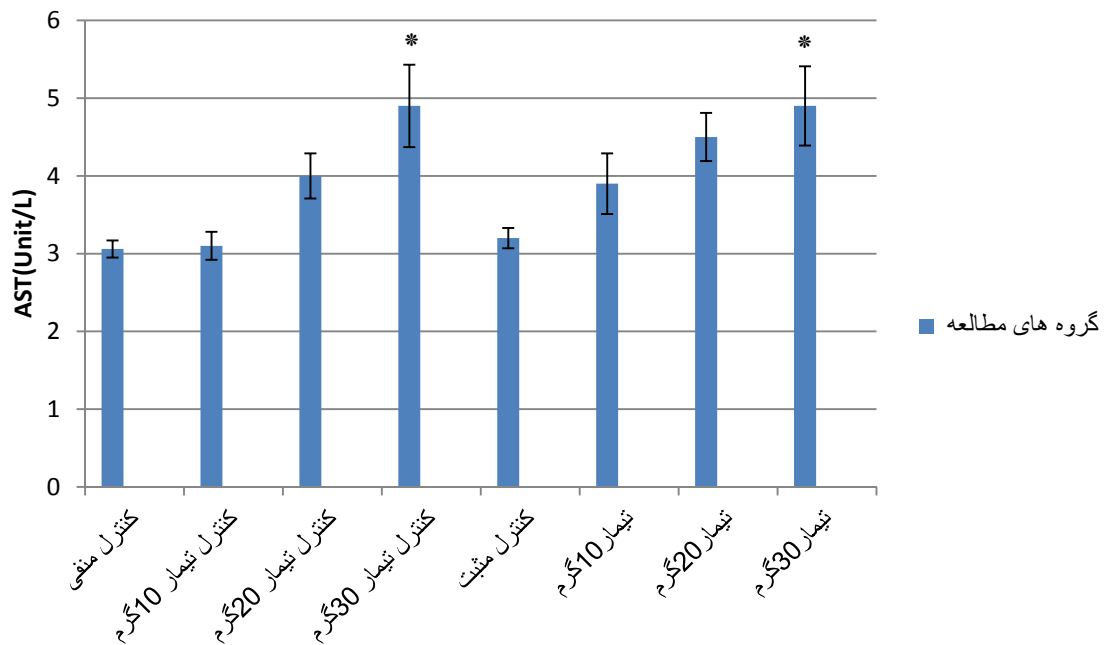
شکل ۴ - گروه تیمار ۲۰ گرم ریشه زرشک در خوراک. سلول‌های کبدی و ساختمان بافت کاملاً طبیعی مشاهده می‌شوند (هماتوکسیلین اتوزین، درشتنمایی  $\times 400$ ).



شکل ۵- گروه تیمار ۳۰ گرم ریشه زرشک در خوراک. وقوع دژنراسانس گرانولار به شکل حضور فضاهای شفاف در سیتوپلاسم سلول‌های کبدی قابل مشاهده می‌باشد (هماتوکسیلین اتوزین، درشتنمایی  $\times 400$ ).



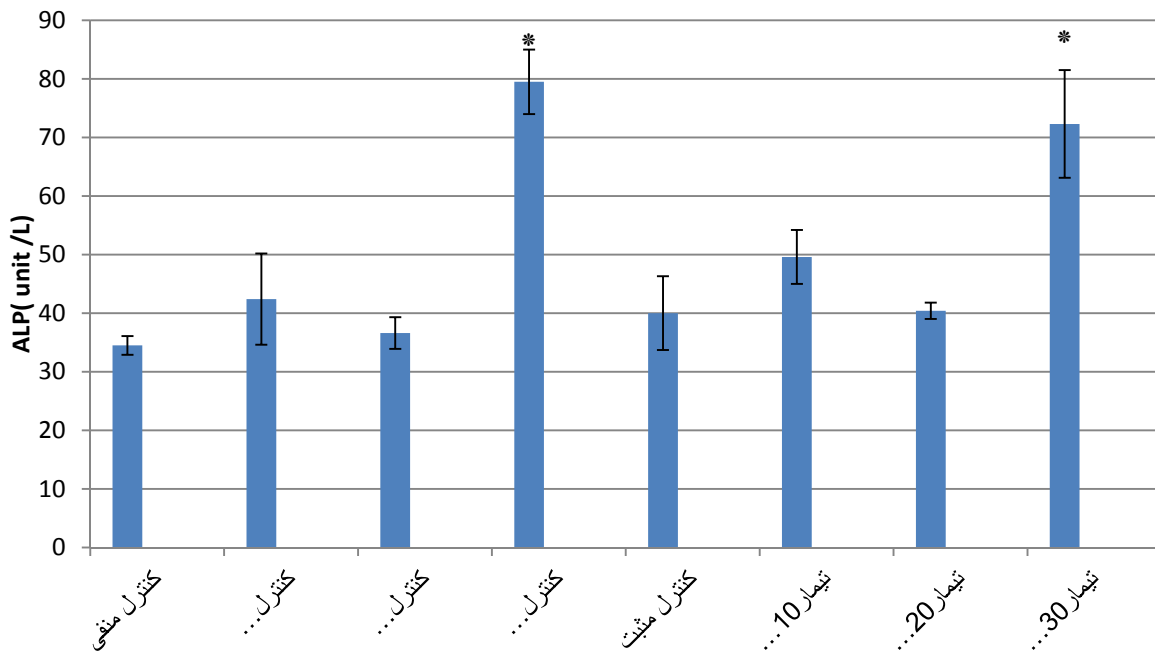
نمودار ۱- میانگین و خطای استاندارد فعالیت آنزیم ALT(unit/L) در گروه های مختلف مطالعه



نمودار ۲- میانگین و خطای استاندارد فعالیت آنزیم AST(unit/L) در گروه های مختلف مطالعه

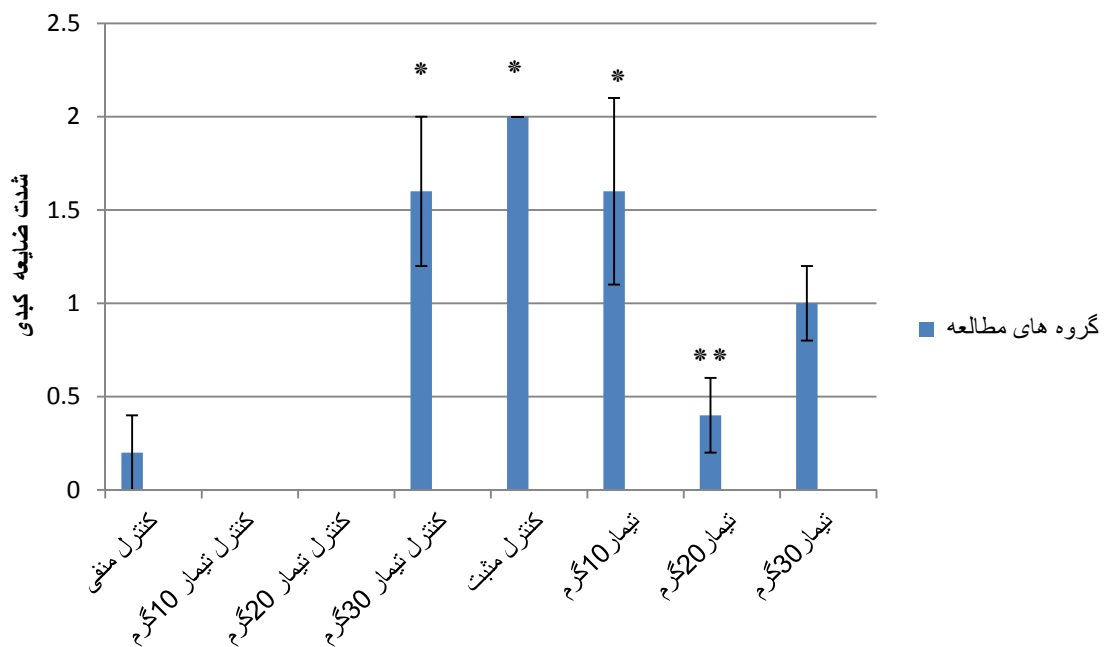
\* دارای اختلاف معنی دار با گروه های کنترل منفی و کنترل مثبت





نمودار ۳- میانگین و خطای استاندارد فعالیت آنزیم ALP(unit/L) در گروه‌های مختلف مطالعه

\* دارای اختلاف معنی‌دار با سایر گروه‌ها



نمودار ۴- میانگین و خطای استاندارد مقادیر عددی آسیب‌های میکروسکوپی کبد در گروه‌های مختلف مطالعه

\* با گروه کنترل منفی و کنترل تیمارهای ۱۰ و ۲۰ گرم اختلاف معنی‌دار وجود دارد ( $p < 0.05$ ).

\*\* با گروه‌های کنترل تیمار ۳۰ گرم، کنترل مثبت و تیمار ۱۰ گرم اختلاف معنی‌دار وجود دارد ( $p < 0.05$ ).

## بحث و نتیجه گیری

مسمومیت با تتراکلریدکربن بهترین مدل برای القاء هیپاتوتوکسیسیته بوده و معمولاً برای ردیابی اثرات محافظت‌کنندگی داروها بر کبد مورد استفاده قرار می‌گیرد. آسیب کبدی ایجاد شده به وسیله تتراکلریدکربن بر اساس متابولیزه شدن این ترکیب به رادیکال‌های تری-کلرومتیل می‌باشد (Eidi et al., 2011; Hermenean et al., 2012).

تتراکلریدکربن می‌تواند در روند متابولیسم، سمیت بالایی در کبد ایجاد نماید. لذا، محلول آن با روغن‌های گیاهی عمدتاً در ایجاد مدل آسیب کبدی به کار می‌رود. تتراکلریدکربن به‌طور وابسته به دوز قادر به ایجاد طیفی از ضایعات کبدی شامل دژنرسانس گرانولار، دژنرسانس چربی، نکروز و ارتشاح لوکوسیت‌ها می‌باشد (Wang et al., 2013).

وَنگ و همکاران بهترین دوز ایجاد‌کننده ضایعات کبدی در طیور گوشتی را محلول تتراکلرید کربن و روغن گیاهی به نسبت مساوی با دوز ۴ میلی‌لیتر به ازای هر کیلوگرم وزن بدن از طریق تزریق عضلانی ذکر نمودند. در بررسی میکروسکوپی نامنظم بودن حاشیه سلول‌های کبدی همراه با تشکیل واکوئل‌های چربی در داخل سلول‌ها را مشاهده کردند. در برخی مناطق کبدی وقوع نکروز، متراکم شدن و قطعه قطعه شدن هسته‌ها قابل تشخیص بودند (Wang et al., 2013).

در تحقیق حاضر علی‌رغم استفاده از دوز ۴ میلی‌لیتر به ازای هر کیلوگرم وزن بدن ضایعات در گروه کنترل مثبت به شکل وقوع معنی‌دار دژنرسانس گرانولار در سلول‌های کبدی نسبت به گروه کنترل منفی ظاهر گردیدند. خفیف‌تر بودن ضایعات این تحقیق نسبت

نتایج وَنگ می‌تواند ناشی از دو عامل باشد؛ اولاً با توجه به اینکه در تحقیق حاضر از تتراکلریدکربن تولید داخل کشور استفاده شده است و احتمالاً محصولات شیمیایی شرکت‌های مختلف واجد سمیت‌های متفاوتی می‌باشند، برای ایجاد ضایعات مشابه نیاز به استفاده از دوزهای بالاتر بوده است. در ثانی با توجه به اینکه در این تحقیق از روش تزریق داخل صفاقی استفاده گردید و اینگونه متصور بوده است که میزان جذب مواد شیمیایی از طریق داخل صفاقی سریع‌تر و بیشتر از روش داخل عضلانی می‌باشد از حداقل دوز تتراکلریدکربن که همان ۴ میلی‌لیتر به ازای هر کیلوگرم وزن بدن می‌باشد، استفاده گردید و حال آنکه با توجه به نتایج تحقیق به نظر می‌رسد که می‌باید برای این برند تتراکلریدکربن از دوزهای بالاتر استفاده نمود.

تتراکلریدکربن بعد از وارد شدن به بدن می‌تواند تبدیل به رادیکال‌های تری کلرو متیل و رادیکال‌های بدون کلرین شوند. همچنین می‌تواند باعث پراکسیداسیون غشاء شبکه آندوپلاسمیک و غشاء سلولی و سپس آسیب به سلول‌های کبدی گردد (Wang et al., 2013).

وَنگ و همکاران مشاهده نمودند که تزریق محلول تتراکلریدکربن و روغن گیاهی با دوزهای ۴ میلی‌لیتر به ازای هر کیلوگرم وزن بدن و فراتر از آن منجر به ضایعات نکروز آشکار و افزایش قابل ملاحظه آنزیم‌های ALT و AST در جوجه‌های گوشتی می‌گردد (Wang et al., 2013).

این در حالی است که در گروه کنترل مثبت مطالعه حاضر، افزایش معنی‌دار فعالیت آنزیم‌های کبدی، ALT، AST و ALP نسبت به گروه کنترل منفی مشاهده

در یک مطالعه تجربی تأثیرات آنتی اکسیدانی و سایتوپروتکتیو عصاره‌های استخراج شده از ریشه زرشک نشان داده شده‌اند (Tomosaka *et al.*, 2008).

هرمین و همکاران با استفاده از ترکیب عصاره زرشک و سایکلودکستین بتا موفق به جلوگیری از بروز ضایعات کبدی ناشی از مسمومیت با تراکلریدکربن در موش گردیدند (Hermenean *et al.*, 2012).

در تحقیق حاضر از پودر ریشه زرشک به میزان‌های ۱۰، ۲۰ و ۳۰ گرم در هر کیلوگرم خوراک استفاده شد. مطالعات هیستوپاتولوژی نشان دادند که تنها پرندگان گروه تیمار ۲۰ گرم ریشه زرشک در هر کیلوگرم خوراک کاهش ضایعات کبدی را نشان دادند، در حالی که افزودن ۳۰ گرم ریشه زرشک در هر کیلوگرم خوراک مجدداً باعث ظهور ضایعات کبدی شدند.

بررسی فعالیت آنزیم‌های کبدی نشان از عدم وجود اختلاف معنی‌دار بین گروه‌های کنترل مثبت، کنترل منفی و گروه‌های تیمار ۱۰ و ۲۰ گرم ریشه زرشک داشت. با توجه به اینکه در گروه کنترل مثبت بواسطه مسمومیت با تراکلریدکربن تنها ضایعات خفیف در حد دژنراسیون ایجاد شده بود، عدم تغییر فعالیت آنزیم‌ها در این گروه احتمالاً به‌واسطه خفیف بودن ضایعات حاصل از مسمومیت با تراکلریدکربن بوده است و حال آنکه بررسی‌های میکروسکوپی در گروه تیمار ۲۰ گرم ریشه زرشک از بین رفتن همان ضایعات دژنراتیو را نشان می‌داد که می‌تواند گواهی بر وجود تأثیرات پیشگیرانه ریشه زرشک در این دوز باشد.

افزایش فعالیت آنزیم‌های AST و ALP در گروه تیمار ۳۰ گرم ریشه زرشک مشاهده شد که می‌تواند

نشود. همانگونه که قبلاً نیز ذکر گردید با توجه به اینکه در مطالعه فعلی از تراکلریدکربن تولید داخل استفاده شد، اینگونه به‌نظر می‌رسد که می‌باید برای ایجاد مسمومیت مشابه از دوزهای بالاتر این نوع از تراکلریدکربن استفاده گردد.

محمود و همکارش نشان دادند که تجویز داخل صفاقی یک میلی‌لیتر محلول تراکلریدکربن و روغن زیتون در جوجه‌های گوشتی باعث کاهش ظرفیت آنتی اکسیدانی پرندگان می‌گردد ولی اشاره‌ای به بروز ضایعات کبدی ننموده است (Mahmoud and Hijazi, 2007).

تحقیقات نشان داده‌اند که تجویز داخل صفاقی یک میلی‌لیتر محلول تراکلریدکربن و روغن‌های گیاهی به ازای هر کیلوگرم وزن بدن منجر به بروز ضایعات حاد کبدی در موش‌های صحرایی می‌گردد (Cordero-Perez *et al.*, 2013).

با توجه به اینکه در تحقیق حاضر با دوز چهار میلی‌لیتر تنها ضایعات خفیف ایجاد گردیدند، شاید گواه این امر باشد که طيور گوشتی نسبت به موش‌ها مقاومت بیشتری در مقابل مسمومیت با تراکلریدکربن از خود نشان می‌دهند.

مطالعات نشان داده‌اند که مهمترین آلكالوئید موجود در گیاه زرشک و ریشه آن بیرین می‌باشد که واجد اثرات آنتی اکسیدانی، ضد التهابی، ضد باکتریایی، ضد لیشمانیا، ضد فشار خون و ضد قارچ می‌باشد (Ivanovska and Philipov, 1996; Ghaderi *et al.*, 2006; Zovko Koncic *et al.*, 2010).

وقوع نکروز با این برند تتراکلریدکربن در جوجه‌های گوشتی می‌باید از دوزهای بیش از ۴ میلی‌لیتر استفاده نمود. همینطور نتیجه گرفته می‌شود که افزودن ریشه زرشک در خوراک جوجه‌های گوشتی در مقادیر ۲۰ گرم در هر کیلوگرم می‌تواند در پیشگیری از بروز ضایعات کبدی ناشی از مسمومیت با تتراکلریدکربن مؤثر باشد ولی افزودن ریشه زرشک در مقادیر ۳۰ گرم در هر کیلوگرم خوراک خود می‌تواند منجر به ظهور تأثیرات توکسیک گردد.

نشان‌دهنده تأثیرات توکسیک این ریشه در مقادیر ۳۰ گرم باشد. این اتفاق در مشاهدات ریزینی نیز با شدت یافتن ضایعات دژنراتیو در گروه دریافت‌کننده ۳۰ گرم ریشه زرشک تأیید می‌گردد.

این افزایش فعالیت آنزیم‌های کبدی در گروه کنترل تیمار ۳۰ گرم ریشه زرشک در هر کیلوگرم خوراک نیز مشاهده گردید که می‌تواند تأییدکننده تأثیرات توکسیک آن در این مقدار باشد (نمودارهای ۳ و ۲ و ۱). از نتایج این تحقیق اینگونه می‌توان نتیجه گرفت که برای ایجاد ضایعات فراتر از دژنراسیون کبدی از جمله

## منابع

- قادری، ر. و مالکی نژاد، پ. (۱۳۸۵). بررسی اثرات ضد کاندیدیایی عصاره آبی و الکلی ریشه زرشک و مقایسه آن با کلوتریمازول در محیط آزمایشگاهی. مجله علمی دانشگاه علوم پزشکی بیرجند، دوره ۱۳، شماره ۲، صفحات: ۶۷-۷۲.
- سپهری منش، م.، پوریباقی، س.ل.، رجائیان، ح.، دادرس، ح. و رازقیان جهرمی، ا. (۱۳۹۱). بررسی اثرات افزودن ریشه زرشک (*Berberis vulgaris*) به جیره طیور گوشتی نژاد *Arbor Acers* به عنوان محرک رشد. فصلنامه گیاهان دارویی، سال یازدهم، دوره دوم، ویژه‌نامه شماره نه، صفحات: ۱۲۸-۱۲۱.
- Alimirzaee, P., Gohari, A.R., Hajiaghaee, R., Mirzaee, S., Jamalifar, H., Monsef-Esfahani, H.R., et al. (2009). 1-methyl malate from *Berberis integerrima* fruits enhances the antibacterial activity of ampicillin against *Staphylococcus aureus*. *Phytotherapia Research*, 23(6): 797-800.
- Cordero-Perez, P., Torres-Gonzalez, L., Aguirre-Garza, M., Camara-Lemarroy, C., Guzman-de la Garza, F., Alarcon-Galvan, G., et al., (2013). Hepatoprotective effect of commercial herbal extracts on carbon tetrachloride-induced liver damage in Wistar rats. *Pharmacognosy Research*, 5(3): 150-156.
- Eidi, A., Eidi, M., Al-Ebrahim, M., Rohani, A.H. and Mortazavi, P. (2011). Protective effects of sodium molybdate on carbon tetrachloride-induced hepatotoxicity in rats. *Journal of Trace Element Medical Biology*, 25(1): 67-71.
- Hosseinzadeh, H., Ramezani, M., Shafaei, H. and Taghiabadi, E. (2013). Anticonvulsant Effect of *Berberis integerrima* L. Root Extracts in Mice. *Journal of Acupunct Meridian Study*, 6(1): 12-17.
- Hermenean, A., Popescu, C., Ardelean, A., Stan, M., Hadaruga, N., Mihali, C., et al., (2012). Hepatoprotective Effects of *Berberis vulgaris* L. Extract/ $\beta$  Cyclodextrin on Carbon Tetrachloride-Induced Acute Toxicity in Mice. *International Journal of Molecular Science*, 13(7): 9014-9034.

- 
- Ivanovska, N. and Philipov, S. (1996). Study on the anti-inflammatory action of *Berberis vulgaris* root extract, alkaloid fractions and pure alkaloids. *International Journal of Immunopharmacology*, 18(10): 553-561.
  - Mahmoud, K.Z. and Hijazi, A.A. (2007). Effect of vitamin A and/or E on plasma enzymatic antioxidant systems and total antioxidant capacity of broiler chickens challenged with carbon tetrachloride. *Journal of Animal Physiology and Animal Nutrition*, (Berl), 91(7-8): 333-340.
  - Sahin, K., Orhan, C., Tuzcu, M., Borawska, M.H., Jabłonski, J., Guler, O., *et al.*, (2013). *Berberis vulgaris* root extract alleviates the adverse effects of heat stress via modulating hepatic nuclear transcription factors in quails. *British Journal of Nutrition*, 110(4): 609-616.
  - Tomosaka, H., Chin, Y.W., Salim, A.A., Keller, W.J., Chai, H. and Kinghorn, A.D. (2008). Antioxidant and cytoprotective compounds from *Berberis vulgaris* (barberry). *Phytotherapia Research*, 22(7): 979-981.
  - Wang, C., Zhang, T., Cui, X., Li, S., Zhao, X. and Zhong, X. (2013). Hepatoprotective Effects of a Chinese Herbal Formula, Longyin Decoction, on Carbon - Tetrachloride-Induced Liver Injury in Chickens. *Evidence Based Complementary Alternative Medicine*, 10(3): 392- 401.
  - Zovko Koncic, M., Kremer, D., Karlovic, K. and Kosalec, I. (2010). Evaluation of antioxidant activities and phenolic content of *Berberis vulgaris* L. and *Berberis croatica* Horvat. *Food and Chemical Toxicology*, 48(8-9): 2176-2180.



## Studying preventive effects of *Berberis integerrima* on root on carbon tetrachloride induced hepatotoxicity in broilers

Mohammadi Malayeri, M.R.\*<sup>1</sup>, Dadkhah Tehrani, A.<sup>2</sup>, Oraghi Ardebili, Z.<sup>3</sup>, Nazeri, H.<sup>4</sup>

1- Assistant Professor, Department of Pathobiology, College of Veterinary Medicine, Garmsar Branch, Islamic Azad University, Garmsar, Iran.

2- Assistant Professor, Department of Basic Science, College of Medicine, Ghom Branch, Islamic Azad University, Garmsar, Iran.

3- Assistant Professor, Department of Biology, College of Agriculture, Garmsar Branch, Islamic Azad University, Garmsar, Iran.

4- Graduate of Poultry Culture Management, College of Agriculture, Garmsar Branch, Islamic Azad University, Garmsar, Iran.

\*Corresponding author email: dr.malayeri@yahoo.com  
(Received: 2013/11/25 Accepted: 2014/3/3)

### Abstract

Liver diseases and their economic losses have gained more importance alongside the development of integrated poultry industry. Studies have proved hepatotoxicity induced by carbon tetrachloride as one of the best experimental models of hepatotoxicity. Berberies have been used widely in traditional medicine. The purpose of the present study was to evaluate the preventive effects of *Berberis integerrima* root on carbon tetrachloride induced liver lesions in broilers. For this purpose, 80 day old Ross strain broilers were divided randomly to 8 study groups consisting of negative control, positive control which received IP 4ml/kg b.w. carbon tetrachloride twice in 25<sup>th</sup> and 28<sup>th</sup> days, treatment controls consisting of 10, 20 and 30 grams of *Berberis integerrima* root per kilogram of diet and treatment groups consisting of 10, 20 and 30 gr. Of Berberis root / Kg diet + IP carbon tetrachloride 4ml/Kg b.w. twice in 25<sup>th</sup> and 28<sup>th</sup> days. At 29<sup>th</sup> day, blood samples were collected from animals, then they were sacrificed and their liver samples were fixed in 10% formalin solution. The blood samples were sent to laboratory to measure ALT, AST and ALP activities. Biochemical results didn't show any significant changes of ALT, AST and ALP activities between all study groups ( $P > 0.05$ ). Microscopic results showed significant decrease in pathologic lesions of 20 gr Berberis root /Kg diet treatment group in comparison with the positive control group ( $P < 0.05$ ). The results of this study indicated that to induce more severe hepatocellular lesions in broilers by carbon tetrachloride doses more than 4 ml/Kg b.w are needed. Adding 20 gr Berberis integerrima root /Kg diet could have preventive effects against acute hepatotoxicity induced by carbon tetrachloride.

**Key words:** Berberis integerrima, Broilers, Hepatotoxicity, Carbon tetrachloride