

“Research article”

DOI: 10.30495/JVCP.2021.1923074.1299

Clinical evaluation of the effect of hydroalcoholic extract of *Hypericum perforatum* on the healing of oral lesions of Foot and mouth disease in cattle

Tolouei, M.^{1*}, Daneshvari, A.², Tayefi-Nasrabadi, H.³, Madadgar, O.⁴

1- Associate Professor, Department of Clinical Sciences, Faculty of Veterinary Medicine, University of Tabriz, Tabriz, Iran.

2- D.V.M, Graduate, Faculty of Veterinary Medicine, University of Tabriz, Tabriz, Iran.

3- Associate Professor, Department of Basic Sciences, Faculty of Veterinary Medicine, University of Tabriz, Tabriz, Iran.

4- Associate Professor, Department of Pathobiology, Faculty of Veterinary Medicine, University of Tehran, Tehran, Iran.

*Corresponding author's email: Mtoolei@Tabrizu.ac.ir

(Received: 2020/2/20 Accepted: 2021/6/12)

Abstract

Formation of excessive blisters and sores on the mouth of affected cattle with Foot-and-Mouth disease and the insufficiency of existing therapeutic methods, leads to extensive damages to the affected herds. The extract of *Hypericum perforatum* and its active ingredient, Hypericin, have inhibitory effects on the adsorption ability of Foot-and-Mouth virus to host cells in vitro. The medicinal plant also has an effective role in healing various kinds of wounds. The aim of this study was to evaluate the efficacy of *H. perforatum* extract on the healing of FMD oral lesions in affected cattle. In this study, 72 affected cattle (36 heads in 3 treatment groups of 12 and 36 heads in 3 control groups of 12) from 3 conflict centers in West-Azərbayjan province were selected. Determination of serotype by complement fixation method indicated that the studied animals were infected with serotype O of FMD. Dry aerial parts of *H. perforatum* were extracted with maceration method and 0.25, 0.5 and 5% concentrations of hydroalcoholic extract were prepared. In control groups, normal saline solution and in treatment groups, the extract with the mentioned concentrations was used as an oral spray (twice a day for 4 days). Cattle treated with 5% extract had a significant improvement in oral lesions and lesion repair during the treatment period was significantly different from the control groups ($p < 0.05$). The results showed that spraying 5% concentration of *H. perforatum* extract had significant healing effects on oral lesions caused by FMD.

Conflict of interest: None declared

Keywords: Cattle, Foot and Mouth disease, *Hypericum perforatum*, Mouth lesions, Treatment.

ارزیابی بالینی تاثیر عصاره هیدروالکلی گیاه علف چای (*Hypericum perforatum*) در بهبودی ضایعات دهانی بیماری تب برفکی در گاو

محمد طلوعی^{۱*}، امیر دانشوری^۲، حسین طایفی نصرآبادی^۳، امید مددگار^۴

۱- دانشیار گروه علوم درمانگاهی، دانشکده دامپزشکی، دانشگاه تبریز، تبریز، ایران.

۲- دانش‌آموخته دکترای حرفه‌ای، دانشکده دامپزشکی، دانشگاه تبریز، تبریز، ایران.

۳- دانشیار گروه علوم پایه، دانشکده دامپزشکی، دانشگاه تبریز، تبریز، ایران.

۴- دانشیار گروه پاتوبیولوژی، دانشکده دامپزشکی، دانشگاه تهران، تهران، ایران.

*نویسنده مسئول مکاتبات: Mtooloei@Tabrizu.ac.ir

(دریافت مقاله: ۱۳۹۹/۱۲/۲ پذیرش نهایی: ۱۴۰۰/۳/۲۲)

چکیده

شکل‌گیری طاول و زخم‌های شدید در محوطه دهانی گاوهای مبتلا به تب برفکی و کافی نبودن روش‌های درمانی موجود، معمولاً خسارات زیادی را به گله‌های درگیر وارد می‌کند. عصاره گیاه علف چای یا گل راعی (*Hypericum perforatum*) و ماده موثره هایپریرسین موجود در آن، در شرایط آزمایشگاهی به عنوان سرکوبگر تکثیر ویروس تب برفکی مطرح شده و همچنین نقش موثری در بهبود انواع زخم‌ها داشته‌است. مطالعه حاضر با هدف بررسی اثرات درمانی عصاره گیاه مذکور بر ضایعات دهانی ناشی از بیماری تب برفکی در گاوهای مبتلا انجام گرفت. بدین منظور، تعداد ۷۲ رأس گاو مبتلا به بیماری مذکور (۳۶ رأس در سه گروه تیمار ۱۲ تایی و ۳۶ رأس در سه گروه شاهد ۱۲ تایی)، در سه کانون درگیری در استان آذربایجان غربی انتخاب شدند. تعیین سروتیپ به روش تثبیت کمپلمان، حاکی از درگیری دام‌های مورد مطالعه با سروتیپ O ویروس تب برفکی بود. گل راعی به روش خیساندن عصاره‌گیری شده، غلظت‌های ۰/۲۵، ۰/۵ و ۵ درصد از عصاره هیدروالکلی آن تهیه شد. در گروه‌های شاهد از سرم فیزیولوژی و در گروه‌های تیمار از عصاره با غلظت‌های مذکور به صورت اسپری دهانی (روزی دو بار به مدت ۴ روز) استفاده شد. دام‌های تیمار شده با عصاره ۵ درصد بهبودی چشمگیری در ضایعات دهانی داشته و ترمیم ضایعات در دوره درمان اختلاف معنی داری با گروه شاهد داشت ($p < 0/05$). نتایج حاکی از این بود که اسپری عصاره ۵ درصد گل راعی بر روی ضایعات دهانی ناشی از بیماری تب برفکی، اثرات بهبودی قابل توجهی دارد.

کلیدواژه‌ها: تب برفکی، گاو، ضایعات دهانی، درمان، گیاه علف چای.

مقدمه

تشخیصی، هزینه واکسیناسیون و کاهش تجارت دام‌ها، از جمله خسارات غیرمستقیم محسوب می‌شوند (Knight-Jones and Rushton, 2013). شروع بیماری با تب همراه بوده و بعد از آن با ایجاد ضایعات در ناحیه لب و زبان ادامه می‌یابد. جدا شدن اپیتلیوم زبان و درد موجود در ناحیه باعث عدم اشتهای دام شده و کاهش وزن و تضعیف سیستم ایمنی بدن را در پی دارد. ضایعات تب برفکی شامل طاول و خراشیدگی‌هایی در دهان، پاها و پستان است. معمولاً خراشیدگی‌ها به علت آلودگی ثانویه با باکتری‌ها تبدیل به زخم می‌شوند. در برخی از موارد طاول‌ها تا حلق، مری، معده و روده و همچنین نای و برونش‌ها گسترش می‌یابند. خونریزی اپی‌کارد در حیوانات نوزاد همراه و یا بدون مناطق رنگ پریده دیده می‌شود که در اصطلاح به آن قلب ببری می‌گویند. اگر حیوان زنده بماند، بافت فیروزه جایگزین شده و قلب بزرگ و شل می‌شود (Constable *et al.*, 2017). در تشخیص آزمایشگاهی ویروس تب برفکی و شناسایی سروارهای درگیر، روش‌های مختلفی از جمله الیاز، تثبیت کمپلمان مستقیم و واکنش زنجیره‌ای پلی‌مرز استفاده می‌شوند. آزمایش تثبیت کمپلمان مستقیم روی سوسپانسیون اپیتلیومی، یکی از روش‌های سریع تشخیصی برای نمونه‌های با جواب مثبت است که در عرض چند ساعت انجام می‌شود. اما منفی بودن نمونه‌ها در این آزمایش، بایستی در محیط کشت سلولی تأیید شود که این امر به خاطر وجود موارد منفی کاذب زیاد در این روش است. این آزمایش با استفاده از آنتی‌سرم‌های مخصوص تیپ و سویه در تشخیص سروتیپ‌های ویروس تب برفکی کمک کننده است (Ferris and Dawson, 1988). بیماری تب برفکی

تب برفکی (Foot-and-Mouth disease) یک بیماری ویروسی بسیار مسری در حیوانات زوج سم اهلی به خصوص گاو، خوک، گوسفند و بز و همچنین شماری از حیوانات حیات وحش می‌باشد (Brooksby, 1982). این بیماری در مناطق گسترده‌ای از جهان از جمله ایران دیده می‌شود و در لیست بیماری‌های مهم سازمان بهداشت جهانی دام قرار گرفته است. بیماری تب برفکی توسط آفتوویروسی از خانواده پیکورناویریده (Picomaviridae) ایجاد می‌شود. این ویروس شامل هفت سروتیپ مختلف A، O، C، Asia1، SAT₁، SAT₂، SAT₃ و چندین تحت تیپ می‌باشد. از میان سروتیپ‌های مختلف ویروس تب برفکی، سروتیپ O معمول‌ترین نوع درگیرکننده آن در سرتاسر دنیا است. بیماری مذکور مرگ و میر پایینی دارد ولی اهمیت عمده آن به خاطر زیان اقتصادی وارده به صنعت دامپروری کشورها می‌باشد طوری که سالانه خسارات بزرگی را از طریق افت تولید، مرگ و میر، کاهش وزن دام و واکسیناسیون به این صنعت تحمیل می‌کند. مانع اصلی در کنترل بیماری تب برفکی هم، واگیری شدید، گستردگی جغرافیایی و میزبانی، ایجاد حاملین، تغییرات آنتی‌ژنی و ایمنی‌زایی کوتاه مدت ایجاد شده توسط واکسن می‌باشد. بیماری گرچه در بسیاری از نقاط دنیا با واکسیناسیون حیوانات حساس و کشتار حیوانات عفونی کنترل شده است، ولی به خاطر واگیری بالا هیچ کشوری نسبت به این بیماری امن نیست (Constable *et al.*, 2017). کاهش تولید شیر، کاهش وزن، تلف شدن حیوانات و کاهش باروری از خسارات اقتصادی مستقیم هستند. همچنین آزمایشات

آفتاب سوختگی و خراش‌ها هم تأیید شده‌است (Lavagna *et al.*, 2001; Samadi *et al.*, 2010;) همچنین (Lauchli *et al.*, 2012; Wolfle *et al.*, 2014). خواص ضد ویروسی گیاه مذکور، در شرایط آزمایشگاهی علیه آنفلوآنزای تیپ A، استوماتیت و زیکولا و هرپس سیمپلکس ثابت شده‌است (Tang *et al.*, 1993; Lenard *et al.*, 1990). از طرف دیگر اخیراً نشان داده شده که هایپریسین (hypericin) موجود در عصاره گل فوق مانع از جذب ویروس تب برفکی به سلول‌های میزبان در شرایط آزمایشگاهی می‌شود (Wang and Chen, 2009).

با توجه به خواص ذکرشده از گیاه علف چای (*Hypericum perforatum*) و نیز در دسترس بودن این گیاه در کشور ایران و عملی بودن استفاده از عصاره آن، مطالعه حاضر برای اولین بار به منظور بررسی اثرات عصاره گیاه مذکور برای درمان ضایعات دهانی ناشی از بیماری تب برفکی در گاوها انجام گردید.

درمان خاصی ندارد و ضایعات دهانی ناشی از آن در گاو، باعث ایجاد درد در ناحیه دهانی شده و کاهش شدید اشتها و نشخوار را در پی دارد. عمده‌ترین روش کنترل بیماری شامل قرنطینه، کشتار و واکسیناسیون است. بدیهی است که این روش‌ها پرهزینه بوده و در شرایط فعلی کشور به شکل کامل قابل اجرا نیست. بنا به دلایل ذکرشده چنانچه بتوان با داروهایی طول دوره بهبودی زخم و بی‌اشتهایی را کوتاه کرد، از لحاظ اقتصادی کاملاً موجه خواهد شد. توصیه‌های انجام شده جهت درمان این ضایعات چندان کافی نبوده و علی‌رغم تلاش‌ها، بهبودی بیماری در مدت زمان طولانی صورت می‌گیرد و ضرر و زیان زیادی را موجب می‌شود. البته گروهی از داروی شیمیایی و گیاهی برای ترمیم ضایعات دهانی بیماری تب برفکی به کار می‌روند که از جمله درمان‌های مرتبط با آن‌ها، شستشوی ضایعات مذکور با مواد اسیدی یا قلیایی است (Constable *et al.*, 2017).

اثرات عصاره‌های گیاهی مختلف از جمله گیاه دم اسب (Ashrafi *et al.*, 2010)، گل گیاه هوفاریقون و روغن کتان (Farahpour, 2014)، دارچین (Farahpour and Ghafouri, 2014)، گیاه خوشاریزه (Asghari and Kardooni, 2015)، گیاه غازیافی (Choobkar, 2015) و شنبلیله و آلوئه‌ورا (Farahpour and Aghae, 2016) در بهبود روند التیام زخم‌های تجربی یا طبیعی پوست در حیوانات آزمایشگاهی یا آبزیان مطالعه شده‌است. یکی از گیاهان مطرح‌شده در گزارشات فوق، گیاه هوفاریقون یا علف چای یا گل راعی است که در آمریکا به نام جونز وورت معروف می‌باشد و اثرات درمانی این گیاه در زمینه درمان زخم‌ها، سوختگی‌ها،

مواد و روش‌ها

-دام‌های مورد مطالعه و معاینه بالینی آن‌ها: از شهریور ماه ۱۳۹۷ به مدت یکسال، به ۳ کانون درگیری ب ۱ بیماری تب برفکی، گزارش شده توسط اداره دامپزشکی شهرستان ارومیه، مراجعه شد. این ۳ مورد، در کل کانون‌های تقریباً بزرگی بودند که توسط اداره دامپزشکی مذکور معرفی شده بودند و در هر کدام بیش از ۴۰ رأس دام مبتلا وجود داشت. کانون‌های کوچک معرفی شده در جمعیت مورد مطالعه قرار نمی‌گرفت. معاینه بالینی گاوها به روش مشاهده از راه دور، مشاهده محوطه دهانی، زبان، لثه‌ها و بینی، میزان اشتهای دام و اندازه‌گیری دمای بدن با استفاده از دماسنج دامپزشکی (مدل ce 483، شرکت فلوریس آلمان) صورت گرفت. گاوها قبل و در طول درمان معاینه شده و شدت ضایعات و علائم بیماری ثبت می‌شد. نشانه‌های بالینی و ضایعات موجود در دهان دام‌های درگیر و میزان التیام آن‌ها با کمی تغییرات بر اساس روش‌های معاینه ارایه شده توسط کانستابل (Constable et al., 2017) و درجه‌بندی کمی توضیح داده شده توسط داز و همکاران (Duz et al., 2012) به شکل زیر طبقه‌بندی شد:

درجه ۱: التیام کامل یا مشاهده وزیکول‌ها و اروزیون‌های خفیف در محوطه دهانی، ترشحات کش‌دار و موکوسی ملایم از دهان یا بینی، تب ملایم.

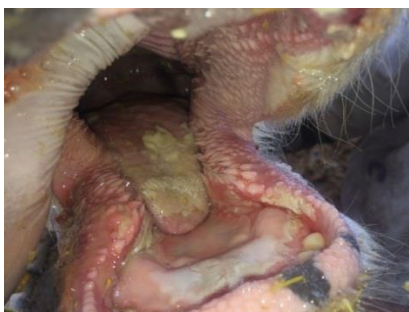درجه ۲: وزیکول‌ها، اروزیون و پرخونی متوسط در دهان، تشکیل بافت جوانه‌ای و ترشحات موکوسی-چرکی ملایم از دهان یا بینی، تب بالا.

درجه ۳: اروزیون و زخم‌های شدید سطح زبان یا دهان همراه با پرخونی بسیار شدید، ترشحات موکوسی

چرکی همراه با بوی گندیدگی از دهان، تب شدید (اشکال ۱ و ۲).



شکل ۱- نمایی از محوطه دهانی دام مبتلا به تب برفکی در کانون شماره ۱ مورد مطالعه همراه با ضایعات درجه ۳. به اروزیون، زخم و کنده شدن مخاط زبان در بخش نوک آن توجه شود.



شکل ۲- نمایی از محوطه دهانی دام مبتلا به تب برفکی در کانون شماره ۳ مورد مطالعه همراه با ضایعات درجه ۳. به اروزیون، زخم و کنده شدن مخاط زبان در بخش نوک آن توجه شود.


لازم به ذکر است که انتخاب دام‌های مورد مطالعه به صورت تصادفی صرف نبود، بلکه به صورت تصادفی خوشه‌ای انتخاب شدند طوری که فراوانی دام‌های واجد درجات ۱، ۲ و ۳ جراحات، در گروه‌های تیمار و شاهد تقریباً به یک تعداد باشد و تفاوت معنی‌داری با هم نداشته باشند.

منتقل گردید. در ادامه عصاره هیدروالکلی از گیاه فوق در آزمایشگاه بیوشیمی دانشکده دامپزشکی دانشگاه تبریز با روش خیساندن (maceration) تهیه گردید. بدین منظور پس از مخلوط کردن دو لیتر متانول (شرکت نوترون، ایران) با دو لیتر آب مقطر در ارلن، گیاه خرد شده به میزان یک کیلوگرم، آرام آرام حین تکان دادن به ترکیب اضافه می‌شد. مخلوط کردن به مدت پنج روز ادامه داشت. پس از این مدت، مخلوط حاصله با استفاده از صافی استریل (ممبران فیلتر استریل MCE، ۰/۴۵ میکرومتری با قطر ۴۷ میلی‌متر شرکت بتاشیمی) فیلتر شده و تفاله گیاه جدا گردید. در ادامه ماده حاصله جهت تبخیر متانول و آب به بشر منتقل شده و در انکوباتور (مدل L25 شرکت پارس آزما، ایران) در ۴۰ درجه سلسیوس قرار داده می‌شد. در ادامه ماده باقی مانده یا به عبارت دیگر عصاره گل راعی برای تعیین بازده عصاره‌گیری از بشر جدا می‌گردید. در مطالعه حاضر بازده عصاره‌گیری، ۲۰ درصد برآورد شد (فرمول محاسبه بازده عصاره = وزن عصاره جدا شده تقسیم بر وزن اولیه گیاه $\times 100$) (Tayefi-Nasrabadi, 2012). عصاره به دست آمده تا زمان استفاده در فریزر (امرسان ۲۰ فوت مدل دیاموند، ایران) نگهداری شد. برای تهیه غلظت‌های مورد نیاز (۰/۲۵، ۰/۵ و ۵ درصد)، به ترتیب ۲/۵، ۵ و ۵۰ گرم از عصاره حاصله، وزن شده و هر یک جداگانه در ۱۰۰۰ میلی‌لیتر آب مقطر استریل حل می‌گردید. (Craig Schneider and Theodore Wissink, 2018) در نهایت غلظت‌های تهیه شده جداگانه در داخل ظروف اسپری کننده که مخزن آن‌ها برای جلوگیری از تابش

- تعیین سروتیپ و ویروس تب‌برفکی: تشخیص بیماری تب برفکی در دام‌های کانون‌های آلوده فقط بر اساس معاینات بالینی و مشاهده نشانه‌های مشخص بیماری بود. با توجه به این که معمولاً سروتیپ‌های محدودی در کانون‌ها و حتی مناطق درگیر منجر به آلودگی می‌شوند (Constable et al., 2017) و همچنین با در نظر گرفتن محدودیت‌های تجهیزاتی و مالی، از هر کانون فقط از دو رأس از گاوهای مبتلا، نمونه‌های بافتی شامل بافت اپیتلیومی زبان به همراه مایع طاولی (وزیکولی) به وسیله پنس و سرنگ استریل ۱۰ میلی‌لیتری از وزیکول‌های پاره نشده یا به تازگی پاره شده، جمع‌آوری و در یک پلیت حاوی محلول بافر نمکی فسفات (PBS) حاوی گلیسرول ۵۰ درصد غنی شده با آنتی‌بیوتیک و ضد قارچ مطابق روش توصیه شده توسط سازمان جهانی بهداشت حیوانات (OIE, 2012) جهت تعیین سروتیپ و ویروس تب‌برفکی، با حفظ زنجیره سرمایه‌ی در دمای ۲۰- درجه سلسیوس تهیه و به آزمایشگاه بخش تب برفکی موسسه سرم‌سازی رازی کرج منتقل می‌گردید. برای تعیین سروتیپ از آزمایش تثبیت کمپلمان مستقیم استفاده شد (Ferris and Dawson, 1988).

- تهیه عصاره: بخش هوایی گیاه علف چای (هوفاریقون یا گل راعی) با نام علمی *Hypericum perforatum* از دامنه شمالی مسیر شهرستان کلبر به اسکولو در استان آذربایجان شرقی جمع‌آوری شده و جنس و گونه آن توسط هرباریوم دانشکده کشاورزی دانشگاه تبریز تأیید و نمونه هرباریومی با کد ۴۵۸۶ در هرباریوم مذکور نگهداری شد. سپس مقدار کافی از نمونه‌های جمع‌آوری شده در سایه خشکانده شده و به آزمایشگاه

درجه بندی کمی توضیح داده شده توسط داز و همکاران (Duz et al., 2012) و البته با کمی اصلاحات به ۳ گروه ضعیف (عدم مشاهده تغییر در ضایعات دهانی)، متوسط (مشاهده بافت جوانه‌ای التیامی در حال شکل گیری و بهبودی ناکامل در ضایعات دهانی) و خوب (مشاهده بهبودی و التیام کامل در ضایعات دهانی) تقسیم شدند.



شکل ۳- نمونه‌ای از نحوه تجویز عصاره گیاه علف چای به صورت اسپری در یک رأس گاو مبتلا به تب برفکی در کانون شماره ۲.

- تحلیل آماری داده‌ها: داده‌های جمع‌آوری شده توسط نرم‌افزار SPSS (نسخه ۲۲) و آزمون مربع کای (χ^2 square test) مورد تجزیه و تحلیل آماری قرار گرفت و $p < 0/05$ معنی دار در نظر گرفته شد.

یافته‌ها

- معاینه بالینی دام‌های مورد آزمایش: فراوانی مطلق و نسبی دام‌های مورد مطالعه (تیمار و شاهد) از لحاظ درجه ضایعات موجود، در جدول ۱ ارائه شده است. اشکال ۱ و ۲ ضایعات محوطه دهانی برخی از گاوهای مبتلا را نشان می‌دهند.

مستقیم نور خورشید پوشانده شده بود، نگه‌داری می‌گردید.

- گروه بندی دام‌ها و نحوه تجویز عصاره: از هر کانون درگیری بیماری تب برفکی، ۲۴ رأس دام درگیر به ضایعات دهانی تب برفکی انتخاب و به دو گروه ۱۲ رأسی، شامل یک گروه به عنوان شاهد و یک گروه به عنوان تیمار تقسیم شدند. در گروه‌های تیمار کانون‌های یک تا سه به ترتیب از غلظت‌های ۰/۲۵، ۰/۵ و ۵ درصد عصاره استفاده شد (Craig Schneider and Theodore Wissink, 2018).

بدین صورت که ابتدا دام مورد نظر مهار شده و سپس ضایعات دهانی، با سرم کلرید سدیم شستشوی ۰/۹ درصد شرکت البرز شستشو و پاک‌سازی می‌شد و در ادامه غلظت مورد نظر از عصاره گیاه علف چای در محوطه دهانی هر دام، ۲۰ مرتبه (تقریباً معادل ۲۰ میلی-لیتر) اسپری می‌شد، به طوری که به تمام محوطه دهانی، زبان و کام برسد (شکل ۳). لازم به ذکر است که هر یک از غلظت‌های عصاره، به مدت چهار روز و هر روز دو بار استعمال می‌گردید (در ۱۲ رأس گروه تیمار مربوط به کانون شماره ۱، از غلظت ۰/۲۵، در ۱۲ رأس کانون شماره ۲ از غلظت ۰/۵ و در ۱۲ رأس کانون شماره ۳ از غلظت ۵ درصد استفاده شد). در گروه‌های شاهد هر کانون هم، به جای عصاره گیاه علف چای، به همان میزان و با همان روش ذکر شده در بالا، سرم کلرید سدیم شستشوی ۰/۹ درصد شرکت البرز در محوطه دهانی دام‌ها اسپری می‌شد. دام‌ها بعد از دوره درمانی از لحاظ «پاسخ به درمان و میزان التیام» بر اساس

جدول ۱- فراوانی مطلق و نسبی ضایعات دام‌های درگیر در کانون‌های مورد مطالعه بر مبنای درجات آسیب بافت

درجه ضایعات	کانون ۱		کانون ۲		کانون ۳		کل جمعیت مورد مطالعه	
	شاهد	تیمار	شاهد	تیمار	شاهد	تیمار	شاهد	تیمار
درجه ۱	۲ (۱۷)	۲ (۱۷)	۲ (۱۷)	۳ (۲۵)	۵ (۴۲)	۹ (۲۵)	۹ (۲۵)	۹ (۲۵)
درجه ۲	۳ (۲۵)	۴ (۳۳)	۳ (۲۵)	۴ (۳۳)	۳ (۲۵)	۱۲ (۳۳)	۹ (۲۵)	۱۲ (۳۳)
درجه ۳	۷ (۵۸)	۶ (۵۰)	۷ (۵۸)	۵ (۴۲)	۴ (۳۳)	۱۵ (۴۲)	۱۸ (۵۰)	۱۵ (۴۲)
مجموع	۱۲ (۱۰۰)	۱۲ (۱۰۰)	۱۲ (۱۰۰)	۱۲ (۱۰۰)	۱۲ (۱۰۰)	۱۲ (۱۰۰)	۳۶ (۱۰۰)	۳۶ (۱۰۰)

الف: اعداد خارج پارانتر فراوانی مطلق یا به عبارتی تعداد دام‌های واجد درجات مختلف ضایعات در هر گروه ۱۲ تایی و اعداد داخل پارانتر فراوانی نسبی یا درصد دام‌های واجد درجات مختلف ضایعات در داخل هر گروه ۱۲ تایی یا به عبارتی در داخل هر ستون را نشان می‌دهند.

ب: درجه ۱: التیام کامل یا مشاهده و زیکول‌ها و آروزویون‌های خفیف؛ درجه ۲: و زیکول‌ها، آروزویون و پرخونی متوسط در دهان و تشکیل بافت جوانه‌ای؛ درجه ۳: آروزویون و زخم‌های شدید سطح زبان یا دهان همراه با پرخونی بسیار شدید.

دهانی داشته و میزان ترمیم ضایعات در دوره درمان اختلاف آماری معنی‌داری با گروه شاهد داشته‌است ($p < 0/05$). اشکال ۴ و ۵ نیز نتایج درمان با غلظت ۵ درصد عصاره گیاه علف چای در دو رأس از گاوهای مبتلا را نشان می‌دهند.

- تعیین سروتیپ ویروس تب برفکی: در هر ۶ دام مبتلای نمونه‌برداری شده، سروتیپ "O" ویروس تب برفکی تأیید گردید.

- پاسخ به درمان: میزان پاسخ به درمان در گروه‌های مورد مطالعه در جدول ۲ نشان داده شده است که مشخص می‌کند دام‌های تیمار شده با غلظت ۵ درصد عصاره گیاه علف چای، بهبودی چشمگیری در ضایعات

جدول ۲- نتایج پاسخ به درمان در گروه‌های مورد مطالعه

گروه‌های مورد مطالعه	میزان پاسخ به درمان پس از دوره درمان*		
	ضعیف	متوسط	خوب
شاهد	۹۴ درصد (۳۴/۳۶)	۶ درصد (۲/۳۶)	۰
تیمار ۱ (غلظت ۰/۲۵)	۹۲ درصد (۱۱/۱۲)	۸ درصد (۱/۱۲)	۰
تیمار ۲ (غلظت ۰/۵)	۸۳ درصد (۱۰/۱۲)	۱۷ درصد (۲/۱۲)	۰
تیمار ۳ (غلظت ۵)	۸ درصد (۱/۱۲)	۲۵ درصد (۳/۱۲)	۶۷ درصد (۸/۱۲)

الف: اعداد داخل پارانتر تعداد دام‌هایی از گروه ۱۲ تایی یا ۳۶ تایی که نسبت به درمان ذکر شده پاسخ مد نظر را داشته‌اند و اعداد خارج پارانتر درصد آن‌ها را نسبت به گروه ۱۲ یا ۳۶ تایی نشان می‌دهند.

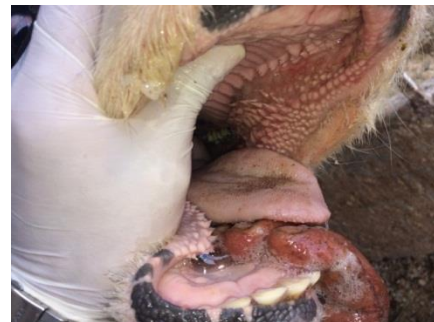ب: * -ضعیف: عدم مشاهده تغییر در ضایعات دهانی، متوسط: مشاهده بافت جوانه‌ای التیامی در حال شکل‌گیری و بهبودی نسبی، خوب: مشاهده بهبودی و التیام کامل.

مبتلا به تب برفکی را ارزیابی کند وجود ندارد، لکن در این بررسی نیز ممکن است بالا بودن میزان ضایعات درجه ۳ در کل دام‌های مورد بررسی از توجه زیاد صاحبان دام به گاوهایی که شدت درگیری آنها بیشتر است و در نتیجه مشخص شدن بیشتر آنها ناشی گردد.

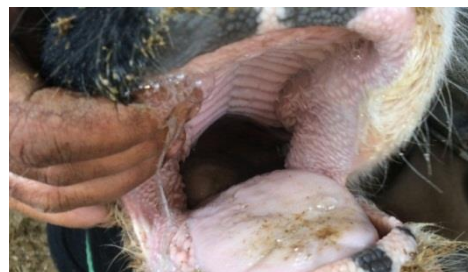در این مطالعه در همه دام‌های بیمار نمونه برداری شده، سروتیپ O و ویروس تب برفکی به روش تثبیت کمپلمان تأیید گردید که روشی معمول در تشخیص

سروتیپ‌های این ویروس است (Ferris and Dawson, 1988). سروتیپ O، متداول‌ترین سروتیپ ویروس تب برفکی در جهان بوده و بیشترین مطالعات روی آن انجام شده است (Klein, 2009). این سروتیپ، دارای هشت توپوتیپ بوده که تقریباً تمام آنها در بخش‌های مختلف دنیا گزارش شده‌اند (Samuel and Knowles, 2001). به جز سروتیپ O، سروتیپ‌های A و C نیز انتشار گسترده‌ای در جهان دارند درحالی‌که سروتیپ‌های SAT1، SAT2 و SAT3 عموماً به افریقا و سروتیپ Asia1 به آسیا محدود می‌شوند (Knowles and Samuel, 2003). در ایران از جمله استان آذربایجان شرقی سه نوع سروتیپ A، O و Asia1 شناسایی شده است (Kitching, 1999; Alamdari et al., 2006). نتیجه مطالعه حاضر از لحاظ شناسایی سروتیپ دخیل در کانون‌های مورد بررسی با مطالعات فوق هم‌خوانی دارد.

اثرات عصاره یا اسانس برخی از گیاهان روی بهبودی ضایعات دهانی تب برفکی انجام شده است. از جمله مشخص شده است که مصرف اسانس گیاه مورد بر روی ضایعات دهانی ناشی از بیماری تب برفکی



شکل ۴- نتایج درمان با غلظت ۵ درصد عصاره گیاه علف چای پس از ۴ روز در یکی از گاوهای درگیر در کانون شماره ۲ (درجه پاسخ به درمان، خوب مشاهده گردید).



شکل ۵- نتایج درمان با غلظت ۵ درصد عصاره گیاه علف چای پس از ۴ روز در یکی از گاوهای درگیر در کانون شماره ۳ (درجه پاسخ به درمان، خوب مشاهده گردید).

بحث و نتیجه گیری

تب برفکی یکی از پر خسارت‌ترین بیماری‌های ویروسی و واگیر دار گاو می‌باشد که به جز نشانه‌های عمومی، ضایعاتی پاتوگونومونیک در محوطه دهانی شامل طاول‌ها، زخم‌ها و آلودگی ثانویه این ضایعات را ایجاد می‌کند (Constable et al., 2017). در بررسی حاضر ۴۲ درصد از گاوهای تیمار (۱۵/۳۶) و ۵۰ درصد از گاوهای شاهد (۱۸/۳۶)، در زمان معاینه واجد ضایعات شدید دهانی (درجه ۳) از جمله آروزویون و زخم‌های شدید سطح زبان یا دهان همراه با پرخونی بسیار شدید را داشتند. مطالعه‌ای که در یک مقطع زمانی به طور خاص شدت یا درجات ضایعات دهانی گاوهای

حاضر با نتایج مطالعه فوق باید به اثرات مهاری گیاه علف چای و هایپریسین بر روی برخی ویروس‌ها و باکتری‌های دیگر نیز اشاره شود، از جمله ویروس بورس عفونی طیور (Shang, 2012)، ویروس لوسمی موش‌ها (Meruelo *et al.*, 1998)، ویروس لوسمی روشچر، ویروس آنفلوانزا و هرپس ویروس (Tang *et al.*, 1990)، ویروس کم‌خونی عفونی اسب (Kraus *et al.*, 1990)، ویروس سایتومگالوویروس (Jacobson *et al.*, 2001)، ویروس استوماتیت وزیکولر (Lenard *et al.*, 1993) و ویروس هپاتیت ب اردک (Moraleda *et al.*, 1993) و برخی از ویروس‌های غشادار (Prince *et al.*, 2000)، مایکوباکتریوم‌ها و استافیلوکوک‌ها (Schempp *et al.*, 1999; Mortensen *et al.*, 2012). مهار جوانه‌زدن ویریون‌ها، ممانعت از پوشش‌زدایی (Uncoating) با اتصال عرضی کپسید، مهار پروتئین‌کیناز مورد نیاز برای تکثیر ویروس و مهار توانایی آن‌ها برای اتصال به غشاهای سلولی، از جمله اثرات ضدویروسی این گیاه هستند (Birt *et al.*, 2009; Klemow *et al.*, 2011). یافته‌های این مطالعات که اثرات ضد ویروسی عصاره این گیاه را تایید می‌کنند، نیز همگی می‌توانند در تایید مطالعه حاضر که منجر به بهبودی سریع ضایعات دهانی ناشی از ویروس تب برفکی شد، موثر باشند. در مطالعات مختلفی نیز اثرات بهبودبخشی عصاره گیاه علف چای روی انواع زخم‌ها نشان داده شده است که با نتایج بررسی حاضر هم‌راستا هستند. از جمله تاثیر روی زخم‌های آفت‌عودکننده انسان و تقلیل نسبی زمان بهبودی آن‌ها (Motallebnejad, 2008)، بهبودی زخم‌ها و اثرات ضد التهابی در موش صحرایی و سوری (Süntar *et al.*,

موجب بهبود سریع‌تر زخم‌های دهانی و کاهش ترشحات چرکی آن می‌گردد (Momen *et al.*, 2011). گیاه علف چای با اینکه اثرات قابل توجهی در بهبود زخم دارد، اما مطالعه مشابهی روی زخم‌های دهانی تب‌برفکی گاو در ارتباط با این گیاه انجام نگرفته است، لکن اثرات مهاری عصاره این گیاه به صورت مستقیم روی ویروس تب‌برفکی و برخی ویروس‌های دیگر و همچنین اثرات ترمیمی آن روی انواع زخم‌ها در سایر موجودات وجود دارد که می‌توانند با نتایج این مطالعه مطابقت داشته باشند. با توجه به استفاده‌های سنتی مستند از گیاه علف چای (گل‌راعی) و نتایج تحقیقات به عمل آمده از استعمال عصاره آن در بهبود زخم و آفت دهانی در انسان، در مطالعه حاضر، عصاره گیاه مذکور در درمان علامتی زخم‌های دهانی گاوهای مبتلا به بیماری تب برفکی مورد بررسی قرار گرفت و مشخص شد که استفاده از روش اسپری کردن غلظت ۵ درصد عصاره مذکور به محوطه دهانی گاوهای مبتلا به بیماری فوق، باعث کاهش معنی‌داری در طول دوره درمان زخم‌های دهانی می‌شود (جدول ۲). در این ارتباط مطالعه‌ای در شرایط آزمایشگاهی در مورد اثر مهاری هایپریسین (ماده موثره موجود در عصاره علف چای) بر توانایی جذب ویروس تب برفکی به سلول‌های میزبان انجام گرفته و نتایج نشان داده که ماده مذکور به طور موثر جذب و ادغام ویروس تب برفکی به سلول‌ها را مهار می‌کند (Wang and Chen, 2009) که نتایج بررسی حاضر نیز با توجه به این که در استفاده از عصاره ۵ درصد سبب بهبودی خوب ضایعات در ۸ مورد از ۱۲ دام مبتلا شده بود، به نوعی با یافته‌های این مطالعه هم‌سویی دارد. همچنین در همسوئی مطالعه

مسئولان و کارشناسان محترم اداره دامپزشکی شهرستان ارومیه و بخصوص آقای دکتر امامی به خاطر همکاری در اجرای این طرح قدردانی می‌نمایند.

تعارض منافع

نویسندگان اعلام می‌دارند که هیچ‌گونه تضاد منافی ندارند.

اثرات درمانی موثرتر از سولفادیازین در سوختگی‌های درجه دو موش‌های صحرایی (Kıyan et al., 2015)، اثرات ضد درد و ضد التهابی در پای موش صحرایی (Mahmoudi et al., 2006)، بهبودی زخم و کاهش بافت جوشگاهی برش سزارین (Samadi et al., 2010) و اثرات درمانی موضعی و سیستمیک روی موکوزیت دهانی ایجادشده با ۵-فلورواوراسیل در همسترهای طلائی (Tanideh et al., 2014). دلیل بالینی درمان زخم‌ها با گل راعی، فعالیت ضد میکروبی و ضد التهابی آن، تحریک حرکتی فیروبلاست، تولید کلاژن و تمایز کراتینوسیت‌ها می‌باشد (Sosa et al., 2007). البته اثرات افزایش عملکرد سیستم ایمنی و ماکروفاژها نیز توسط این گیاه مطرح شده است (Hao et al., 2017).

با توجه به نتایج بررسی حاضر و همچنین یافته‌های مطالعات دیگر که روی انواع ویروس‌ها و همچنین التیام زخم‌ها صورت گرفته است، به نظر می‌رسد، عصاره گیاه علف چای در التیام و کاهش طول دوره بهبودی ضایعات دهانی تب برفکی نیز موثر بوده و سبب ترمیم این ضایعات می‌شود و یافته‌های به دست آمده از مطالعه بالینی حاضر در راستای خواص آزمایشگاهی این عصاره در مقابل ویروس تب برفکی می‌باشد. البته برای دستیابی به نتایج دقیق‌تر، باید مطالعات بیشتری در این زمینه با استفاده از غلظت‌های مختلف عصاره گیاه فوق انجام گیرد.

سپاسگزاری

نویسندگان از مسئولان محترم دانشکده دامپزشکی دانشگاه تبریز، معاونت پژوهشی دانشگاه تبریز و نیز

منابع

- Alamdari, M., Ghorashi, S.A., Ahmadi, M. and Salehi-Tabar, R. (2006). Detection of foot-and-mouth disease virus and identification of serotypes in East Azerbaijan province of Iran. *Veterinarski Archiv*, 76(5): 413-419.
- Asghari, A. and Kardooni, M. (2015). Evaluation of wound healing activity of *Echinophora platyloba* extract on experimental full thickness skin wound in the rat. *Journal of Veterinary Clinical Pathology*, 8(32): 691-699. [In Persian]
- Ashrafi, A., Rezaii, A., Sohrabi- Haghdost, I., Mohajeri, D., Mehdiueghad, B., Ashrafi, I., *et al.* (2010). Histometric and histopathologic evaluation of the effects of *Equistum arvense* herbal extract versus Zinc Oxide in rabbit skin wound healing model. *Journal of Veterinary Clinical Pathology*, 4(14): 843-853. [In Persian]
- Birt, D.F., Widrlechner, M.P., Hammer, K.D., Hillwig, M.L., Wei, J., Kraus, G.A., *et al.* (2009). *Hypericum* in infection: Identification of anti-viral and anti-inflammatory constituents. *Pharmaceutical Biology*, 47(8): 774-782.
- Brooksby, J.B. (1982). Portraits of viruses: foot-and-mouth disease virus. *Intervirology*, 18(2): 1-23.
- Craig Schneider, M.D. and Theodore Wissink, M.D. (2018). *Integrative Medicine*. 4th ed., London: Elsevier, pp: 324-360.
- Choobkar, N. (2015). Effect of using *Falcaria vulgaris* on skin wound healing and immune response of common carp (*Cyprinus carpio*). *Journal of Veterinary Clinical Pathology*, 9(33): 1-9. [In Persian]
- Constable, P.D., Hinchliff, K.W., Done, S.H. and Grunberg, W. (2017). *Veterinary Medicine: A textbook of the diseases of cattle, horse, sheep, pigs, and goats*. 11th ed., London: Elsevier, pp: 2058-2067.
- Duz, E., Icen, H., Arserrim, N.B., Cakmak, F., Bakir, B. and Uysal, E. (2012). Comparison of classic, Theranekron and classic-plus Theranekron treatment on the foot and mouth disease lesions in cattle in Van, Diyarbakir and Ankara Regions in Turkey. *Journal of Animal and Veterinary Advances*, 11(18): 3258-3261.
- Farahpour, M.R. (2014). Evaluation of the combined effect of St John's wort hydroethanolic flower extract and flaxseed oil on skin wound healing in rats. *Journal of Veterinary Clinical Pathology*, 8(29): 417-434. [In Persian]
- Farahpour, M.R. and Aghae, M. (2016). Assessment of the effect of co-administration of Aloe vera gel and Fenugreek seed hydroethanolic extract on the improvement of full-thickness excisional skin wound healing in diabetic mice. *Journal of Veterinary Clinical Pathology*, 9(36): 285-296. [In Persian]
- Farahpour, M. and Ghafouri, M. (2014). Effect of topical combination of flaxseed oil and alcoholic extract of Ceylon cinnamon in full-thickness surgical wound healing in a rabbit model. *Journal of Veterinary Clinical Pathology*, 8(31): 564-574. [In Persian]
- Ferris, N.P. and Dawson, M. (1988). Routine application of enzyme linked immunosorbent assay in comparison with complement fixation for the diagnosis of foot-and-mouth and swine vesicular diseases. *Veterinary Microbiology*, 16: 201-209.
- Jacobson, J.M., Feinman, L., Liebes, L., Ostrow, N., Koslowski, V., Tobia, A., *et al.* (2001). Pharmacokinetics, safety, and antiviral effects of hypericin, a derivative of St. John's wort plant, in patients with chronic hepatitis C virus infection. *Antimicrobial Agents and Chemotherapy*, 45(2): 517-524.
- Hao, B., Hu, X., Wang, X., Liu, Y., Yang, Z., Guo, W., *et al.* (2017) Effects of *Hypericum perforatum* extract on the endocrine immune network factors in the immunosuppressed Wistar rat. *Indian Journal of Animal Research*, 51(6): 1038-1042.
- Kitching, R.P. (1999). Foot-and-mouth disease: current world situation. *Vaccine*, 17: 1772-1774.

- Kıyan, S., Uyanıkgil, Y., Altuncı, Y.A., Çavuşoğlu, T., Uyanıkgil, E.Ö.Ç. and Karabey, F. (2015). Investigation of acute effects of *Hypericum perforatum* (St. John's Wort-Kantaron) treatment in experimental thermal burns and comparison with silver sulfadiazine treatment. *Ulus Travma Acil Cerrahi Derg*, 21(5): 323-336.
- Klein, J. (2009). Understanding the molecular epidemiology of foot and Mouth disease virus. *Infection, Genetics and Envolution*, 9: 153-161.
- Klemow, K.M., Bartlow, A., Crawford, J., Kocher, N., Shah, J. and Ritsick, M. (2011). Medical attributes of St. John's wort (*Hypericum perforatum*). *Herbal medicine: biomolecular and clinical aspects*. 2nd ed., Boca Raton (FL): CRC Press/Taylor & Francis, pp: 111-147.
- Knight-Jones, T.J.D. and Rushton, J. (2013). The economic impacts of foot and mouth disease—What are they, how big are they and where do they occur? *Preventive Veterinary Medicine*, 112(3):161-173.
- Knowles, N.J. and Samuel, A.R. (2003). Molecular epidemiology of foot-and-mouth disease virus. *Virus Research*, 91: 65-80.
- Kraus, G.A., Pratt, D., Tossberg, J. and Carpenter, S. (1990). Antiretroviral activity of synthetic hypericin and related analogs. *Biochemical and Biophysical Research Communications*, 172(1): 149-153.
- Läuchli, S., Hafner, J., Wehrmann, C., French, L.E. and Hunziker, T. (2012). Post-surgical scalp wounds with exposed bone treated with a plant-derived wound therapeutic. *Journal of Wound Care*, 21(5): 228-233.
- Lavagna, S.M., Secci, D., Chimenti, P., Bonsignore, L., Ottaviani, A. and Bizzarri, B. (2001). Efficacy of *Hypericum* and *Calendula* oils in the epithelial reconstruction of surgical wounds in childbirth with caesarean section. *Farmaco*, 56(5): 451-453.
- Lenard, J., Rabson, A. and Vanderoef, R. (1993). Photodynamic inactivation of infectivity of human immunodeficiency virus and other enveloped viruses using hypericin and Rose Bengal: inhibition of fusion and syncytia formation. *Proceedings of the National Academy of Sciences*, 90(1): 158-162.
- Mahmoudi, M., Semnani, M., Saeidi, K. and Javanmardi, M. (2006). Survey on anti-inflammatory, analgesic and acute toxicity effects of *Hypericum perforatum* and determining the amount of hypericin of it. *Journal of Babol University of Medical Sciences*, 8(4): 7-14. [In Persian]
- Meruelo, D., Lavie, G. and Lavie, D. (1988). Therapeutic agents with dramatic antiretroviral activity and little toxicity at effective doses: aromatic polycyclic diones hypericin and pseudohypericin. *Proceedings of the National Academy of Sciences*, 85(14): 5230-5234.
- Momen, N.R., Godarzi, T.M., Bahonar, A., Akbari, H. and Darabi, M. (2011). Clinical evaluation of the effect of essence of *Myrtus communis* on the oral lesions of Foot and mouth disease in cattle. *Journal of Medicinal Plants*, 2(38): 135-141. [In Persian]
- Moraleda, G., Wu, T.T., Jilbert, A.R., Aldrich, C.E., Condreay, L.D., Larsen, S.H., *et al.* (1993). Inhibition of duck hepatitis B virus replication by hypericin. *Antiviral Research*, 20(3): 235-247.
- Mortensen, T., Shen, S., Shen, F., Walsh, M.K., Sims, R.C. and Miller, C.D. (2012). Investigating the effectiveness of St John's wort herb as an antimicrobial agent against *Mycobacteria*. *Phytotherapy Research*, 26(9): 1327-1333.
- Motalebnejad, M., Moghadamnia, A. and Talei, M. (2008). The efficacy of *Hypericum perforatum* extract on recurrent aphthous ulcers. *Journal of Medical Sciences*, 8(1): 39-43.
- OIE. (2012). Manual of diagnostic tests and vaccines for terrestrial manual, in Version Adopted by the World Assembly of Delegates of the OIE. 7th ed., France: Paris, pp: 257-271.
- Prince, A.M., Pascual, D., Meruelo, D., Liebes, L., Mazur, Y., Dubovi, E., *et al.* (2000). Strategies for evaluation of enveloped virus inactivation in red cell concentrate using hypericin. *Photochemistry and Photobiology*, 71(2):188-195.

- Samadi, S., Khadivzadeh, T., Emami, A., Moosavi, N.S., Tafaghodi, M. and Behnam, H.R. (2010). The effect of *Hypericum perforatum* on the wound healing and scar of cesarean. *The Journal of Alternative and Complementary Medicine*, 16(1): 113-117.
- Samuel, A.R. and Knowles, N.J. (2001) Foot-and-mouth disease type O viruses exhibit genetically and geographically distinct evolutionary lineages (topotypes). *Journal of General Virology*, 82: 609-621.
- Schempp, C.M., Pelz, K., Wittmer, A., Schöpf, E. and Simon, J.C. (1999). Antibacterial activity of hyperforin from St John's wort, against multiresistant *Staphylococcus aureus* and gram-positive bacteria. *The Lancet*, 353(9170): 21-29.
- Shang, R., He, C., Chen, J., Pu, X., Liu, Y., Hua, L., *et al.* (2012). *Hypericum perforatum* extract therapy for chickens experimentally infected with infectious bursal disease virus and its influence on immunity. *Canadian Journal of Veterinary Research*, 76(3): 180-185.
- Sosa, S., Pace, R., Bornanciny, A., Morazzoni, P., Riva, A., Tubaro, A. *et al.* (2007). Topical anti-inflammatory activity of extracts and compounds from *Hypericum perforatum*. *Journal of Pharmacy and Pharmacology*, 59(5): 703-709.
- Süntar, I.P., Akkol, E.K., Yılmaz, D., Baykal, T., Kırmızıbekmez, H., Alper, M., *et al.* (2010). Investigations on the *in vivo* wound healing potential of *Hypericum perforatum*. *Journal of Ethnopharmacology*, 127(2): 468-477.
- Tang, J., Colacino, J.M., Larsen, S.H. and Spitzer, W. (1990). Virucidal activity of hypericin against enveloped and non-enveloped DNA and RNA viruses. *Antiviral Research*, 13(6): 313-325.
- Tanideh, N., Namazi, F., Tadbir, A.A., Ebrahimi, H. and Koohi-Hosseiniabadi, O. (2014). Comparative assessment of the therapeutic effects of the topical and systemic forms of *Hypericum perforatum* extract on induced oral mucositis in golden hamsters. *International Journal of Oral and Maxillofacial Surgery*, 43(10): 1286-1292.
- Tayefi-Nasrabadi, H., Sadigh-Eteghad, S. and Aghdam, A. (2012). The effects of the hydroalcohol extract of *Rosa canina* L. fruit on experimentally nephrolithiasic Wistar rats. *Phytotherapy Research*, 26(1): 78-85.
- Wang, S.Y. and Chen, J.H. (2009). Studies on the inhibitory effects of hypericin on the adsorption ability of Foot-and-Mouth virus to host cells *in vitro*. *Journal of Traditional Chinese Veterinary Medicine*, 28(1): 5-8.
- Wölfle, U., Seelinger, G. and Schempp, C.M. (2014). Topical application of St. John's wort (*Hypericum perforatum*). *Planta Medica*, 80(2):109-120.