

Case report of concurrent occurrence of coenurosis and listerial encephalitis in a sheep

Sadeghian-Chaloshtori, S.¹, Abdollahi, M.^{2*}, Shokrpour, S.³, Ashrafi-Tamai, I.⁴, Hashemian, M.⁵

- 1- Assistant Professor, Department of Internal Medicine, Faculty of Veterinary Medicine, University of Tehran, Tehran, Iran.
- 2- Resident of Large Animal Internal Medicine, Faculty of Veterinary Medicine, University of Tehran, Tehran, Iran.
- 3- Assistant Professor, Department of Pathology, Faculty of Veterinary Medicine, University of Tehran, Tehran, Iran.
- 4- Department of Microbiology, Faculty of Veterinary Medicine, University of Tehran, Tehran, Iran.
- 5- Technician, Bacteriology Laboratory, Faculty of Veterinary Medicine, University of Tehran, Tehran, Iran.

*Corresponding author's email: abdollahi.mostafa@ut.ac.ir

(Received: 2020/5/1 Accepted: 2020/9/21)

Abstract

Coenurosis and Listerial encephalitis are two diseases of the central nervous system in sheep. In September 2018, an 18-month-old male sheep was referred to the Tehran University Veterinary Hospital with complaints of dullness, depression and anorexia. In observation and clinical examination within 1 hour, signs of dullness, depression, body temperature of 39°C, unilateral left sided blindness, clonic seizure, head deviation to the left, stiffness of the limbs, circling in a circular path and head tilt were recorded. After clinical examination, the patient underwent hematological laboratory tests and cerebrospinal fluid analysis, and autopsy under sterile conditions. Neutrophilic-eosinophilic pleocytosis was present in the cytological examination of cerebrospinal fluid and in autopsy, a protoscolex containing cyst was observed in the affected brain. The scolexes were examined by PCR (Polymerase Chain Reaction), which confirmed the presence of *Coenurosis cerebralis*. The brain sample was then subjected to bacterial culture (with cold enrichment) and histopathological examination. The presence of *Listeria monocytogenes* bacteria was identified during biochemical and PCR investigations. In histopathological study of brain tissue, meningoencephalitis and mononuclear cell infiltration around the cyst were observed. After bacterial isolation, the antibiotic susceptibility of isolates was determined with the highest susceptibility recorded to penicillin. In the survey of relevant herd status, the consumption of low quality silage with an acidity of 5.8 and the presence of 15 stray dogs in the pasture were recorded.

Conflict of interest: None declared.

Keywords: *Coenurosis cerebralis*, *Listeria monocytogenes*, Sheep, *Taenia multiceps*.

" گزارش موردی "

DOI: 10.30495/JVCP.2020.1894379.1259

گزارش موردی رخداد همزمان سنوروزیس و آنسفالیت لیستریایی در یک رأس گوسفند

سیروس صادقیان چالستری^۱، مصطفی عبداللهی^{۲*}، سارا شکرپور^۳، ایرج اشرفی تمای^۴، مریم هاشمیان^۵

۱- استادیار گروه بیماری‌های داخلی، دانشکده دامپزشکی، دانشگاه تهران، تهران، ایران.

۲- دستیار تخصصی بیماری‌های داخلی دام‌های بزرگ، دانشکده دامپزشکی، دانشگاه تهران، تهران، ایران.

۳- استادیار گروه پاتولوژی، دانشکده دامپزشکی، دانشگاه تهران، تهران، ایران.

۴- دکتری باکتری‌شناسی، دانشکده دامپزشکی، دانشگاه تهران، تهران، ایران.

۵- کارشناس آزمایشگاه باکتری‌شناسی، دانشکده دامپزشکی، دانشگاه تهران، تهران، ایران.

*نویسنده مسئول مکاتبات: abdollahi.mostafa@ut.ac.ir

(دریافت مقاله: ۹۹/۲/۱۲ پذیرش نهایی: ۹۹/۶/۳۱)

چکیده

سنوروزیس و آنسفالیت لیستریایی دو بیماری سیستم اعصاب مرکزی در گوسفند هستند. در مهرماه سال ۱۳۹۷ یک رأس گوسفند نر ۱۸ ماهه با شکایت از گیجی، افسردگی و فقدان اشتها به بیمارستان دامپزشکی دانشگاه تهران ارجاع داده شد. در مشاهده و معاینه بالینی، طی ۱ ساعت، علائم کودنی، افسردگی، دمای ۳۹ درجه سلسیوس بدن، کوری یک‌طرفه سمت چپ، تشنج کلونیک، چرخش گردن به سمت چپ، سفتی اندام‌های حرکتی، چرخش در یک مسیر دایره مانند و انحراف سر ثبت گردید. گوسفند بیمار پس از معاینه بالینی، تحت بررسی‌های آزمایشگاهی خون‌شناسی و آنالیز مایع مغزی نخاعی قرار گرفت و سپس در شرایط استریل کالبدگشایی شد. در بررسی سلول‌شناختی مایعات مغزی نخاعی، پولیوسیتوز نوتروفیلی-ئوزینوفیلی وجود داشت و در کالبدگشایی یک کسیت حاوی پروتواسکولکس در مغز مبتلا مشاهده گردید که اسکولکس‌های درون آن با استفاده از روش مولکولی (PCR) (polymerase chain reaction) مورد بررسی قرار گرفته و وجود کسیت انگل سنوروس سربرالیس (*Coenurus cerebralis*) تایید شد. در ادامه مغز حیوان مذکور، مورد کشت باکتریایی (همراه با غنی‌سازی در سرما) و PCR و نیز بررسی هیستوپاتولوژیک قرار گرفت که در طی این بررسی‌ها حضور باکتری لیستریا مونوسیتوژنز تائید گردید. همچنین در مطالعه هیستوپاتولوژیک بافت مغز، منگوانسفالیت و ارتشاح سلولی تک‌هسته‌ای پیرامون کسیت مشاهده شد. حساسیت آنتی‌بیوتیکی جدایه‌های باکتری مذکور هم نشان داد که بیشترین حساسیت نسبت به آنتی‌بیوتیک پنی‌سیلین می‌باشد. در بررسی وضعیت گله مربوطه هم مصرف سیلو بی کیفیت با اسیدیته ۵/۸ و وجود ۱۵ قلاده سگ آزاد در مرتع مورد چرا دام ثبت گردید.

کلیدواژه‌ها: سنوروس سربرالیس، لیستریا مونوسیتوژنز، گوسفند، تنیا مولتی‌سپس.

مقدمه

سنوریوس سربرالیس نام مرحله کیستیک کرم تنیا مولتی‌سپس در میزبان واسط است که غالباً در مغز و طناب نخاعی میزبان واسط ساکن می‌شود و بیماری حاصل از آن در میزبان واسط با اسامی گید (Gid)، استوردی (Sturdy)، استاگرز (Staggers) و کوئنیوروزیس (Coenurosis) شناخته می‌شود (Christodoulouopoulos, 2007). این ارگانسیم متعلق به شاخه کرم‌های پهن (Platyhelminthes)، رده سستودها (Cestoda) و خانواده تینائیده (Taeniidae) است که به صورت یک کرم نواری در روده میزبان نهایی زندگی می‌کند و مرحله لاروی آن به صورت یک کیست حاوی خوشه‌هایی از اسکولکس است که در مغز یا نخاع میزبان واسط دیده می‌شود (Scott, 2012). میزبان نهایی این انگل شامل سگ، روباه، گرگ و شغال است و میزبان‌های واسط این سستود شامل گوسفند، گاو، گوزن، خوک، اسب، شتر، پریمات‌ها و انسان می‌باشند (Hobbenaghi et al., 2014). کیست سنوریوس سربرالیس سبب آسیب ناشی از فشار مکانیکی به بافت مغز و در نتیجه آن اختلالات عصبی می‌گردد (Scott, 2012).

باکتری جنس لیستریا دارای ۶ گونه است (Wanger et al., 2005)، اما لیستریوزیس در اغلب موارد توسط گونه لیستریا مونوسی‌توزنز در نشخوارکنندگان و مخصوصاً گوسفند رخ می‌دهد (Monnier et al., 2011). باکتری لیستریا در بسیاری از محیط‌ها وجود دارد اما تخمیر نامناسب سیلوی مصرفی دام‌ها سبب تکثیر شدید این باکتری در سیلو شده و به همین دلیل در بسیاری از موارد بیماری لیستریوزیس با مصرف

سیلوی نامرغوب مرتبط است (Headley et al., 2013). این بیماری دارای ۷ فرم آنسفالیت-مننژیت، سقط، میلیت نخاعی، سپتی‌سمی، کراتوکونژنکتیویت یوه‌آیتیس، گاستروآنتریت و ورم‌پستان می‌باشد، اما در اغلب موارد سبب آنسفالیت-مننژیت در گوسفند می‌شود (Fentahun and Fresebehat, 2012) که به سبب ایجاد ضایعات در ساقه مغز با علائم عصبی، از قبیل فلجی یک‌طرفه صورت، عدم تعادل، چرخش، انحراف سر، کودنی، فشار سر بر موانع و علائم مشابه دیگری همراه است (Fairley et al., 2012).

شرح درمانگاهی و آزمایشگاهی

در مهرماه سال ۱۳۹۷، ۱ رأس گوسفند نر ۱۸ ماهه نژاد مخلوط از ماهدشت کرج با شکایت دامدار از گیجی، جدا شدن از گله و فقدان اشتها به بیمارستان دامپزشکی دانشگاه تهران واقع در محمد شهر کرج ارجاع داده شد. در پایش گله از دور، مشاهده شد که جمعیتی شامل ۱۵ قلاده از سگ‌های ولگرد در محیط چرا گله به صورت آزاد زندگی می‌کنند. در معاینه بالینی دمای مقعدی در دامنه طبیعی قرار داشت (۳۹ درجه سلسیوس) و دام مبتلا به غیر از وجود علائم عصبی و افت اشتها از لحاظ سایر ارگان‌ها طبیعی بود. گوسفند مبتلا حدود یک ساعت مورد مشاهده قرار گرفت که در طول این زمان به صورت متناوب علائم انحراف سر، چرخش سر به سمت پهلو چپ (شکل ۱)، سفتی و چوبی بودن هر ۴ اندام حرکتی، چرخش به دور یک مسیر دایره‌ای شکل، افتادن بر روی زمین در حین گام برداشتن و تشنج را نشان داد. همچنین وجود کوری یک طرفه سمت چپ از طریق منفی بودن پاسخ تهدید و مثبت بودن پاسخ نوری مردمک در دام مبتلا ثبت

اثرینوفیلی با غالبیت نوتروفیل‌ها حکایت داشت (جدول ۲ و شکل ۴).

طی کالبدگشایی انجام گرفته در سالن تشریح بیمارستان دانشکده دامپزشکی دانشگاه تهران، کیستی با قطر ۲ سانتی‌متر و حاوی پروتواسکولکس در مغز این گوسفند بر روی قاعده مخچه مشاهده شد به صورتی که کیست مذکور سبب فشار مخچه به دیواره عقبی جمجمه شده بود (شکل ۲). در این مرحله بلافاصله پروتواسکولس‌های درون کیست مذکور پس از قرار گرفتن در ظرف حاوی سرم فیزیولوژی استریل (پادتن طب، ایران)، تحت بررسی با واکنش زنجیره‌ای پلیمرز (PCR) قرار گرفتند.

همچنین بررسی نتیجه کشت بافت مغز در آزمایشگاه باکتری‌شناسی بیمارستان دامپزشکی دانشگاه تهران به روش غنی‌سازی در سرما (cold enrichment) (Jami et al., 2010) با استفاده از تهیه گسترش میکروبی و انجام رنگ آمیزی گرم، باکتری‌های کوکوباسیل شکل گرم مثبت را نشان داد. در ادامه باکتری‌های رشد کرده در عمل غنی‌سازی مذکور، تحت آزمایشات کمپ با استفاده از باکتری استافیلوکوکوس اورئوس (ATCC 25923)، تخمیر قندهای ریوز، رامنوز، گزیلوز و مانیتول، بررسی حرکت چتری در محیط حرکت و نیز بررسی نوع همولیز ایجادشده در محیط کشت آگار خوندار، احیا نیترات و کاتالاز قرار گرفتند (Deepti et al., 2015)، که بررسی نتایج آزمایشات مذکور با ویژگی‌های باکتری لیستریا مونوسیترنز همخوانی نشان داد.

لازم به ذکر است که در ادامه در مورد جدایه‌های مذکور، آزمایش PCR هم انجام شد که نتیجه این

گردید. گوسفند بیمار از لحاظ تابلو خونی، بیوشیمی مایع مغزی نخاعی، سلول‌شناسی مایع مغزی نخاعی، کالبدگشایی پس از مرگ، واکنش زنجیره‌ای پلیمرز (polymerase chain reaction; PCR) در مورد اسکولکس‌های درون کیست مشاهده‌شده در مغز و هیستوپاتولوژی مغز مورد آزمایش قرار گرفت. همچنین به منظور بررسی حضور باکتری لیستریا مونوسیترنز در بافت مغز، ابتدا کشت میکروبی و سپس PCR و نیز تعیین حساسیت آنتی‌بیوتیکی جدایه‌ها انجام گرفت.

در ابتدا برای بررسی تابلوی خونی دام، ۱ میلی‌لیتر خون از ورید و داج گوسفند مورد نظر اخذ شد (Jahed Dashliboron and Hassanpour, 2013; Khodadad et al., 2018; Abdollahi et al., 2019) و در آزمایشگاه کلینیکال پاتولوژی بیمارستان دامپزشکی دانشگاه تهران بررسی گردید. یافته‌های مربوط به آزمایش تابلو خونی، دال بر طبیعی بودن شاخص‌های هوموگرام و اما وجود لوکوسیتوز، نوتروفیلی، لنفوپنی توام با ازدیاد فیبرینوژن خون در لوکوگرام بود (جدول ۱).

در ادامه نمونه مایع مغزی نخاعی کمری-خاجی اخذ شده و در آزمایشگاه کلینیکال پاتولوژی مذکور مورد مطالعه سلول‌شناختی، رنگ‌آمیزی گرم، تعیین وزن مخصوص و مقدار پروتئین قرار گرفت که البته در مشاهده با چشم غیرمسلح هم، مایع مذکور حاوی لخته فیبرین بود (شکل ۳). همچنین در رنگ‌آمیزی گرم انجام‌گرفته در مورد این مایع، میکروارگانیزم‌های کوکوباسیلی گرم مثبت مشاهده شد. وزن مخصوص آن ۱/۰۱۲ و غلظت پروتئین موجود در آن هم ۲/۷ گرم بر لیتر بود (جدول ۲). از طرف دیگر بررسی سلول‌شناختی مایع مغزی نخاعی از وجود یک پلئوسیتوز نوتروفیلی-

(Wong *et al.*, 2012)، که آنتی بیوتیک پنی سیلین بهترین پاسخ را در این آزمون نشان داد.

در بررسی هیستوپاتولوژیک بافت مغز گوسفند مورد آزمایش، دو نوع ضایعه شامل منگواسنفالیت و کیست انگلی مشاهده شد. منگواسنفالیت بوسیله اجتماع لنفوسیت‌ها و پلاسماسل‌ها در مننژها مشخص گردید که منجر به مننژیت توام با التهاب عروق (vasculitis) و التهاب پیرامون عروق (perivasculitis) شده بود (شکل ۶) که این تجمعات آستین‌وار (perivascular cuffs) دارای اندازه‌ها و شکل‌های متفاوت به صورت ۳ تا ۶ لایه از سلول‌های تک‌هسته‌ای شامل لنفوسیت‌ها، پلاسماسل‌ها و تعداد کمی ماکروفاژها بودند (شکل ۷). کیست انگلی مذکور هم دارای یک دیواره ضخیم بوده و سلول‌های نکروتیک و ارتشاح سلول‌های تک‌هسته‌ای متوسط در نواحی نزدیک به آن مشاهده شد (شکل ۸). همچنین دمیلیناسیون و دژنراسیون تعداد کمی از نورون‌ها و نیز نکروز و پرخونی فعال عروق خونی مننژ در ناحیه پیرامون کیست رویت گردید.

برای انجام آزمایش PCR در مورد محتویات کیست مشکوک به سنوروزیس سربرالیس در آزمایشگاه مرکزی دانشکده، ابتدا از کیت استخراج DNA با نام DENA ساخت شرکت دنازیست آسیا (مشهد، ایران) استفاده شد. همچنین از پرایمرهای اختصاصی ژنوم میتوکندریایی تنیا مولتی‌سپس که مربوط به ژن هدف s ۱۲rRNA می‌باشد، برای شناسایی استفاده گردید. پرایمرها به ترتیب دارای توالی‌های (5'-
F=(GATTCTTTTGTAGGGGAAGG-3' و (5'-
R=(GCGGTGTGTACMTGAGCTAAAC-3'

آزمون نیز باکتری لیستریا مونوسیتوژنز را تایید کرد. برای انجام آزمون PCR در آزمایشگاه مرکزی دانشکده دامپزشکی دانشگاه تهران جدایه‌های باکتری لیستریا مونوسیتوژنز، از جفت پرایمری با نام Tru که دارای توالی‌های

(Forward=GCAGTTGCAAGCGCTTGGAGTGAA)

و

(Reverse=GCAACGTATCCTCCAGAGTGATCG)

بوده و ژن هدف آن‌ها *hlyA* می‌باشد، استفاده شد (Deepti *et al.*, 2015). جهت استخراج DNA جدایه‌ها هم از روش فنل-کلروفرم استفاده شده و سویه استاندارد باکتری لیستریا مونوسیتوژنز (ATCC:19111) و آب مقطر دیونیزه استریل (پادتن طب، ایران) به ترتیب به عنوان کنترل مثبت و منفی مورد استفاده قرار گرفتند (Deepti *et al.*, 2015). واکنش PCR انجام-گرفته هم با ۳۵ سیکل حرارتی، شامل مراحل ذوب اولیه به مدت ۲ دقیقه در دمای ۹۵ درجه سلسیوس، جداسازی به مدت ۱۵ ثانیه در دمای ۹۵ درجه سلسیوس، اتصال به مدت ۳۰ ثانیه در دمای ۶۰ درجه سلسیوس، گسترش به مدت ۹۰ ثانیه در دمای ۷۲ درجه سلسیوس و گسترش نهایی به مدت ۵ دقیقه در دمای ۷۲ درجه سلسیوس انجام شد. در نهایت محصول حاصله بر روی ژل آگارز (PRI, USA) ۱/۲ درصد اتیدیوم بروماید قرار گرفت و پس از انجام عمل الکتروفورز (Labnet, USA)، با دستگاه ژل داک، عکس‌برداری (شکل ۵) شد (Deepti *et al.*, 2015).

در ادامه در مورد جدایه فوق آزمایش سنجش حساسیت آنتی بیوتیکی بر اساس روش نفوذ دیسک (پادتن طب، ایران) در محیط مولر هیتون (مرک) هم انجام گردید

بودند (Faruk *et al.*, 2017). واکنش PCR انجام گرفته با ۳۵ سیکل هم شامل ذوب اولیه به مدت ۵ دقیقه در دمای ۹۴ درجه سلسیوس، جداسازی به مدت ۳۰ ثانیه در دمای ۹۴ درجه سلسیوس، مرحله اتصال به مدت ۶۰ ثانیه در دمای ۵۵ درجه سلسیوس، مرحله گسترش به مدت ۳۰ ثانیه در دمای ۷۲ درجه سلسیوس و گسترش نهایی به مدت ۱۰ دقیقه در دمای ۷۲ درجه سلسیوس انجام شد. در نهایت محصول حاصله بر روی ژل آگارز


پس از شناسایی باکتری لیستریا مونوسیتوژنز، جیره گله مورد بررسی قرار گرفت و اندازه‌گیری اسیدیته سیلوی مصرفی با پی‌اچ‌سنج (HANNA, USA) اسیدیته ۵/۸ را نشان داد.

جدول ۱- شاخص‌های هوموگرام و لوکوگرام نمونه خون گوسفند مبتلا (Smith, 2014)

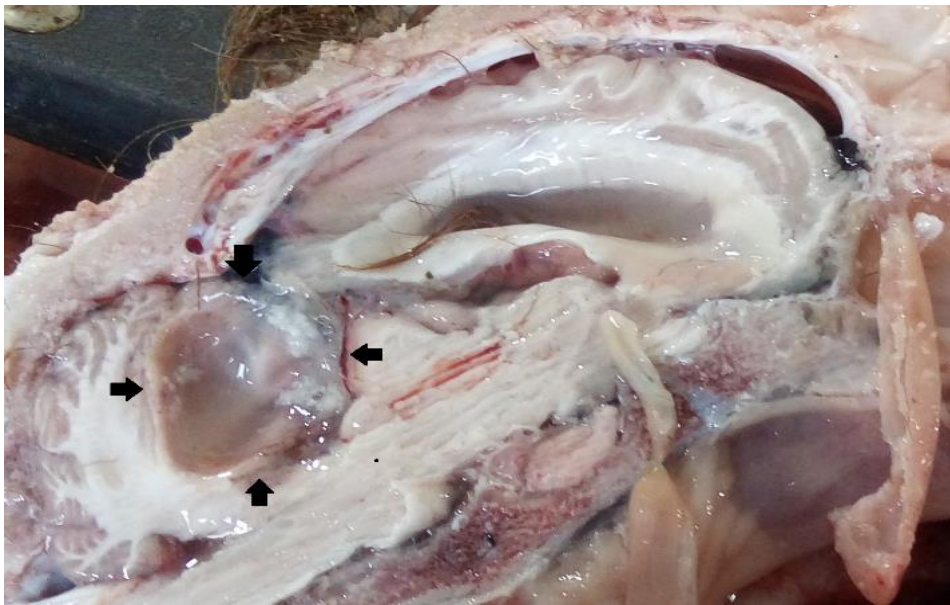شاخص	واحد	مقدار شاخص	دامنه طبیعی
حجم بسته سلولی	درصد	۳۳	۲۷-۴۵
هموگلوبین	گرم بر دسی‌لیتر	۱۰	۹-۱۵
سلول قرمز خون	میلیون بر میکرولیتر	۱۰	۹-۱۵
میانگین حجم گویچه‌ای	فمتولیت	۳۱	۲۸-۴۰
میانگین هموگلوبین گویچه‌ای	پیکوگرم	۱۰	۸-۱۲
میانگین غلظت هموگلوبین گویچه‌ای	گرم بر دسی‌لیتر	۳۱	۳۱-۳۴
رتیکولوسیت	درصد	۰	۰
پلاکت	هزار بر میکرولیتر	۴	۲۵۰-۷۵۰
پروتئین تام پلاسما	گرم بر دسی‌لیتر	۷/۸	۰/۹-۶/۷
فیبرینوژن	گرم بر دسی‌لیتر	۰/۶۵	۰/۵-۲/۰
سلول سفید خون	هزار بر میکرولیتر	۱۷	۴-۱۲
نوتروفیل باند	درصد	۰	نادر
نوتروفیل سگمانته	درصد	۶۵	۱۰-۵۰
لنفوسیت	درصد	۳۱	۴۰-۷۵
مونوسیت	درصد	۲	۰-۶
ائوزینوفیل	درصد	۲	۰-۱۰
بازوفیل	درصد	۰	۰-۳
انگل خونی	تعداد	۰	۰

جدول ۲- شاخص‌های بیوشیمیایی و سلول‌شناختی مایع مغزی نخاعی کمری-خاجی (Smith, 2014)


شاخص	واحد	مقدار شاخص	دامنه طبیعی
وزن مخصوص	نیوتن بر مترمکعب	۱/۰۱۲	کمتر از ۱/۰۱۰
پروتئین	گرم بر لیتر	۲/۷	کمتر از ۰/۳
سلول‌های سفید	هزار بر میکرولیتر	۱/۲۲	کمتر از ۰/۰۱
نوتروفیل	درصد	۶۱	کمتر از ۵ درصد
لنفوسیت	درصد	۴	بیش از ۹۵ درصد
ماکروفاز	درصد	۲۰	کمتر از ۵ درصد
اُتوزینوفیل	درصد	۱۵	کمتر از ۱۰ درصد



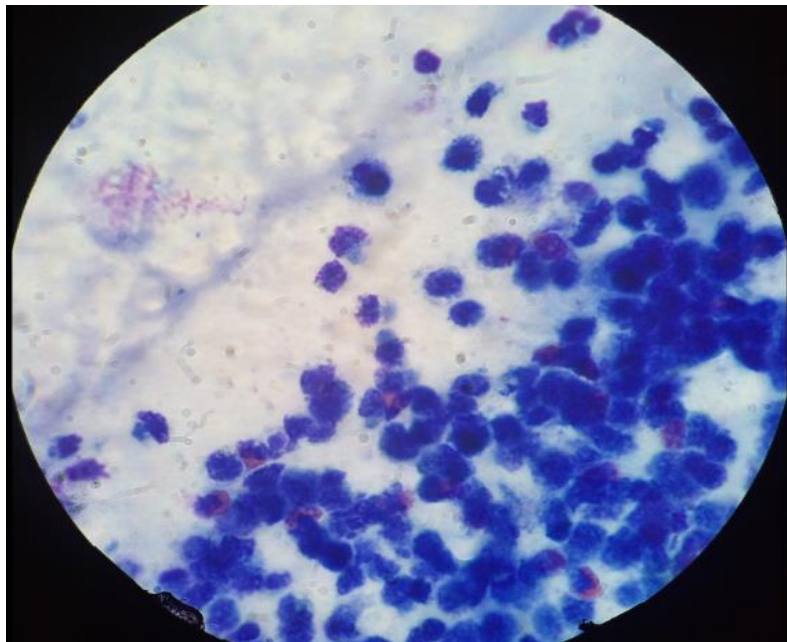
شکل ۱- چرخش سر به سمت پهلو در گوسفند ارجاعی.



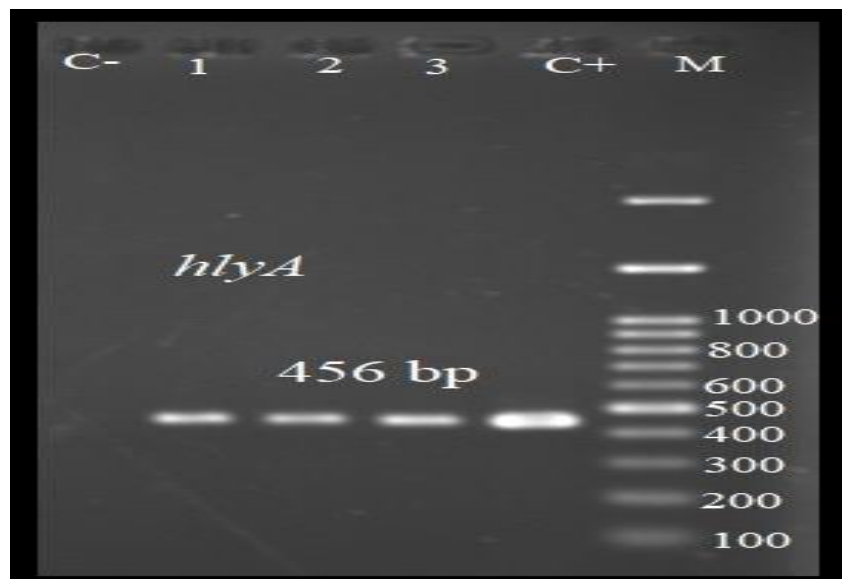
شکل ۲- کیست با دیواره نازک، مرحله میانی تنیا مولتی‌سپس در بافت مغز گوسفند ارجاعی.



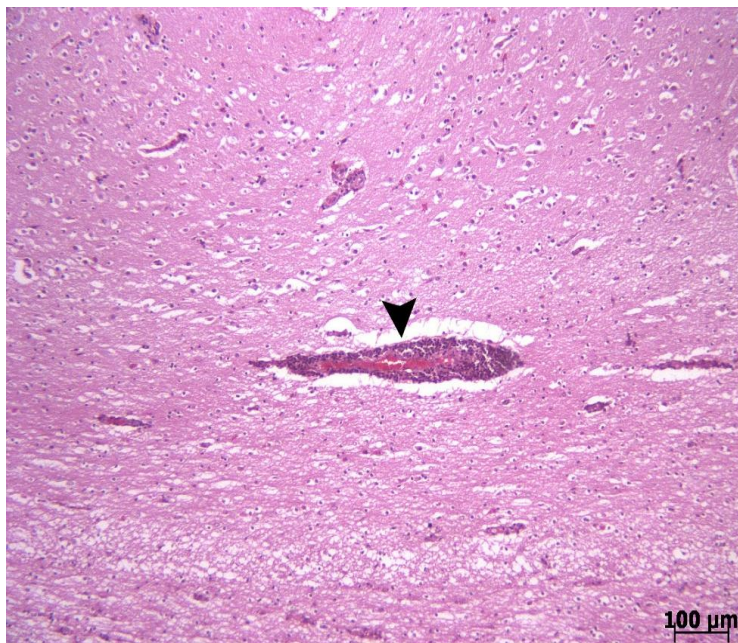شکل ۳- حضور لخته فیبرین در مایع مغزی نخاعی ناحیه کمری-خاجی اخذشده از گوسفند مبتلا.



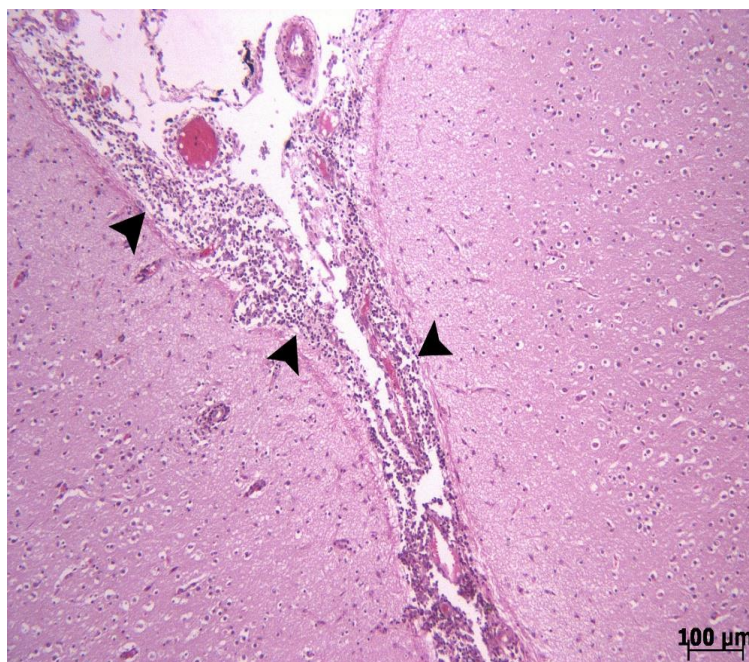
شکل ۴- گسترش رنگ‌شده به روش گیمسا از نمونه مایع مغزی نخاعی ناحیه کمری-خاجی (درشت‌نمایی $\times 1000$).



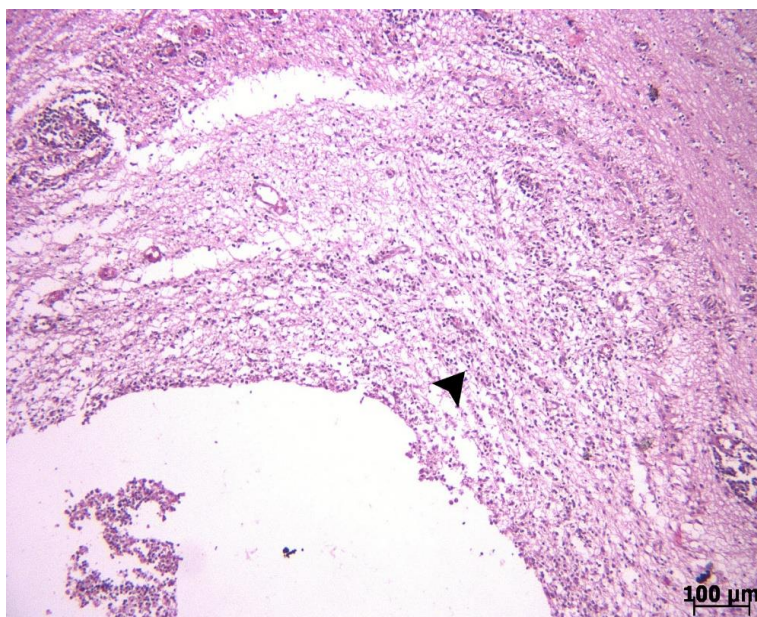
شکل ۵- نتایج الکتروفورز ژن *hlyA* برای شناسایی لیستریا مونوسیژنوزنز.



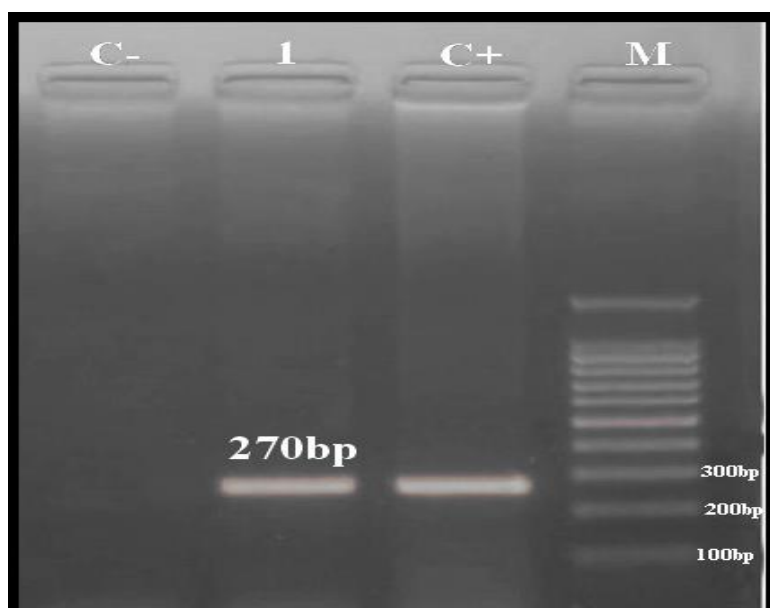
شکل ۶- تجمع آستین وار پیرامون عروقی سلول‌های تک‌هسته‌ای (نوک پیکان) در بافت مغز گوسفند مبتلا (رنگ آمیزی هماتوکسیلین-ائوزین، درشت‌نمایی ۱۰۰×).



شکل ۷- التهاب مشخص منته‌ها (نوک پیکان‌ها)، (رنگ آمیزی هماتوکسیلین-ائوزین، درشت‌نمایی ۱۰۰×).



شکل ۸- تظاهر میکروسکوپی ارتشاح سلول‌های تک‌هسته‌ای پیرامون کیست در مغز (نوک پیکان)، (رنگ آمیزی هماتوکسیلین-اُئوزین، درشت‌نمایی ۱۰۰×).



شکل ۹- نتایج الکتروفورز ژن ۱۲S rRNA برای شناسایی سنوروس سربرالیس.

بحث و نتیجه‌گیری

در گزارش حاضر مشخص گردید که گوسفند ارجاج داده‌شده از دو بیماری سنوروزیس و آنسفالیت لیستریایی رنج می‌برده است. طی جست‌وجوی صورت‌گرفته در منابع علمی توسط نگارنده، گزارش دیگری از رخداد همزمان سنوروزیس و آنسفالیت لیستریایی در گوسفند یافت نشد.

گسترش جغرافیایی بیماری سنوروزیس شامل کل جهان بوده و در ایران هم گزارش‌هایی از این انگل در جمعیت‌های گوسفند در دسترس می‌باشد (Hobbenaghi et al., 2014). طی مطالعه توسلی و همکاران که طی ۱۲ ماه و بین سال‌های ۲۰۰۶ تا ۲۰۰۷ میلادی انجام گرفته، مشخص شده که شیوع کشتارگاهی این انگل در گوسفندان ارومیه ۱۸/۴۶ درصد بود و بالاترین و کمترین میزان شیوع یعنی ۴۲/۴۲ و ۲/۹۴ درصد به ترتیب در ماه‌های اسفند و تیر ثبت گردیده - است (Tavassoli et al., 2011). در جست‌وجوی صورت گرفته توسط نگارنده، گزارش دیگری از شیوع این انگل در گوسفندان کشور ایران یافت نشد. سنوروزیس معمولاً در گوسفندان ۲۴-۶ ماهه مشاهده می‌شود (Oge et al., 2012) که در مطالعه حاضر هم گوسفند مبتلا در سن ۱۸ ماهگی قرار داشت. همچنین سنوروزیس دارای ۲ فرم بالینی حاد یا مزمن است که فرم حاد آن ناشی از مهاجرت جمعیت بالایی از لاروهای سستود پس از رسیدن به بافت مغز بوده و فرم مزمن آن ناشی از فشار مکانیکی کیست است (Giadinis et al., 2012) که در گوسفند بیمار مورد مطالعه ما، با توجه به حضور کسیت دو سانتی‌متری و عدم مشاهده لاروهای مهاجر در بررسی بافت‌شناسی

مغز، می‌توان بیان کرد که گوسفند مذکور از فرم مزمن سنوروزیس رنج می‌برده است. گزارش شده که در فرم مزمن بیماری مذکور علائم بالینی به محل و اندازه کسیت یا کسیت‌ها وابسته هستند (Faruk et al., 2017)، ولی علی‌رغم وجود کیست در ناحیه قاعده مخچه، به دلیل وجود توام آنسفالیت لیستریایی نمی‌توان علائم مشاهده شده را صرفاً به فشار کیست بر مخچه نسبت داد. از طرف دیگر سندروم‌های مخچه‌ای در گوسفند شامل علائم سفتی، عدم هماهنگی و نامنظم بودن حرکات اندام‌های حرکتی، عدم تعادل، دیسمتری، هیپرمتری، حرکات نامنظم و لرزش سر مخصوصاً در زمان خوردن خوراک می‌باشد (Scott, 2015) که در گوسفند تحت مطالعه اسپاسم شدید هر ۴ اندام حرکتی به حدی بالا بود که گوسفند به سختی در مسیری دایره مانند حرکت می‌کرد و پس از برداشتن چند گام بر زمین می‌افتاد و پس از افتادن بر زمین هم به مدت چند دقیقه هر ۴ اندام حرکتی در وضعیت به صورت سیخ شده باقی می‌ماندند.

باکتری لیستریا مونوسیتوژنز سبب آنسفالیت، سپتی‌سمی و سقط در گوسفند می‌شود (Monnier et al., 2011) که در مطالعه حاضر گوسفند مبتلا تنها علائم آنسفالیت را نشان داد. همچنین این ارگانیزم قادر است که به مدت طولانی در خاک و مدفوع زنده مانده و در سیلوی با تخمیر ضعیف (اسیدیته بالای ۵/۵) رشد کند (Headley et al., 2013) که در گزارش درمانگاهی حاضر، اسیدیته سیلوی مصرفی در گله مربوط به گوسفند مورد نظر در حد ۵/۸ بود. بر همین اساس برای کنترل و پیشگیری این بیماری هم عدم استفاده از سیلوی نامرغوب، مهم‌ترین اقدام گزارش شده است

(Oevermann *et al.*, 2010). علائم بالینی لیستریوزیس غالباً یک طرفه بوده و شامل بی‌اشتهایی، افسردگی، گوشه‌گیری، چرخش، افتادگی گوش و پلک، فلجی شل در لب، انحراف پوزه، عدم توانایی در برخاستن و عدم تحمل زمین‌گیری جناغی و افتادن به پهلو روی زمین، تشنج، فلجی یک طرفه صورت و فقدان پاسخ به تهدید یک طرفه می‌باشد (Fentahun and Fresebehat, 2012)، که همه این علائم به استثنای افتادگی گوش و پلک و فلجی شل در لب، در گوسفند شرح داده شده در این گزارش مشاهده گردید. تشخیص قطعی بیماری لیستریوزیس هم بر اساس ارزیابی مایع مغزی-نخاعی و کشت مغز، استفاده از واکنش زنجیره‌ای پلیمرز و ایمونوهیستوشیمی انجام می‌گیرد (Fairley *et al.*, 2012)، که تمامی این آزمون‌ها به غیر از روش ایمونوهیستوشیمی در گزارش حاضر انجام گرفته است که در ادامه مورد بحث قرار خواهند گرفت. همچنین آنتی‌بیوتیک پنی‌سیلین به عنوان داروی انتخابی آنسفالیت‌های ناشی از لیستریا مونوسیتوژنز گزارش شده است (Fentahun and Fresebehat, 2012) که در این گزارش نیز طی آزمایش آنتی‌بیوگرام، بالاترین حساسیت نسبت به پنی‌سیلین ثبت گردید.

وجود لخته فیبرین در نمونه CSF دال بر وجود یک ضایعه التهابی در سیستم اعصاب مرکزی است (Scott, 2015) که در مطالعه حاضر هم ۳۰ دقیقه پس از اخذ نمونه یک لخته فیبرینی در CSF تشکیل شد. همچنین در شمارش سلولی، تعداد لوکوسیت‌ها در نمونه مایع مغزی نخاعی از دامنه استاندارد بالاتر بود (جدول ۲). در بررسی جمعیت لوکوسیت‌های موجود در CSF چنین بیان می‌شود که پولئوسیتوز لنفوسیتی در

آنسفالیت‌های ویروسی و قارچی، پولئوسیتوز نوتروفیلی در آنسفالیت‌های باکتریایی و پولئوسیتوز ائوزینوفیلی در آنسفالیت‌های انگلی و ریکتزایی مشاهده می‌شود (Seehusen *et al.*, 2003) که در این گزارش پولئوسیتوز از نوع نوتروفیلی-ائوزینوفیلی بود که با توجه به وجود توام دو آنسفالیت لیستریایی و سنوروزی معقول به نظر می‌رسد. از طرف دیگر غلظت پروتئین CSF در گوسفند بالغ سالم کمتر از ۰/۳ گرم بر لیتر بوده ولی در گوسفند مورد مطالعه، بالاتر از دامنه نرمال یعنی ۲/۷ گرم بر لیتر بود (جدول ۲) که بالا بودن غلظت پروتئین در مایع CSF از نشانه‌های وجود التهاب یا عفونت در CNS هست (Scott, 2015). وزن مخصوص در CSF با غلظت پروتئین در این نمونه مرتبط است و به دنبال افزایش غلظت پروتئین CSF اثر التهاب، وزن مخصوص CSF هم افزایش می‌یابد (Smith, 2014) که این افزایش در گزارش ما هم مشاهده شد (جدول ۲).

در بررسی هیستوپاتولوژیک انجام‌گرفته بر روی بافت مغز گوسفند مورد گزارش ما ارتشاح سلولی تک-هسته‌ای در پیرامون کیست مشاهده شد که در مطالعه فاروک و همکاران در سال ۲۰۱۷ نیز به ارتشاح لنفوسیت‌ها و ائوزینوفیل‌ها به اطراف کیست سنوروز سربرال‌لیس اشاره شده است (Faruk *et al.*, 2017). البته در مورد ضایعات هیستوپاتولوژی مننگوآنسفالیت لیستریایی در گوسفند، در سایر منابع به تجمع لنفوسیت‌ها و پلاسماسل‌ها در منزه‌ها، التهاب عروق، التهاب پیرامون عروق و تجمع آستین‌وار سلول‌های تک‌هسته‌ای در پارانشیم مغز اشاره شده که این تجمعات آستین‌وار دارای بیش از ۴ لایه سلول‌های تک‌هسته‌ای و با غلبه

می‌باشد (Smith, 2014) که احتمالاً از آنسفالیت لیستریایی نشأت گرفته است.

این مطالعه نشان داد که در مواجهه با گوسفند دارای علائم عصبی بایستی از تشخیص عجولانه بیماری پرهیز نمود و تا حد امکان از روش‌های تشخیصی آزمایشگاهی برای دستیابی به یک تشخیص صحیح، بهره جست.

سپاسگزاری

از آقای عباس تفکر مالک گوسفندداری تفکر به- واسطه همکاری در این پژوهش قدردانی می‌گردد.

تعارض منافع

نویسندگان اعلام می‌دارند که هیچ‌گونه تضاد منافی ندارند.

لنفوسیت‌ها هستند (Headley et al., 2013)، که تمام این ضایعات در بررسی هیستوپاتولوژی گوسفند مورد مطالعه ما هم مشاهده شد. علاوه بر این ضایعات، در منابع وجود میکروآبسه‌هایی متشکل از تجمع نوتروفیل-ها در بررسی هیستوپاتولوژیک ساقه مغز گوسفند مبتلا به مننگوانسفالیت لیستریایی ذکر شده (Smith, 2014) که در این مطالعه به علت خطا در مرحله نمونه‌برداری برای انجام آزمایشات هیستوپاتولوژی، نمونه مناسب برای بررسی هیستوپاتولوژیکی از ساقه مغز در دسترس نبود.

در بررسی لوکوگرام و هوموگرام نیز تنها موارد غیرطبیعی مشاهده شده در گزارش حاضر، شامل افزایش فیبرینوژن خون، افزایش تعداد لوکوسیت تام خون، افزایش تعداد نوتروفیل سگمانته خون و کاهش تعداد لنفوسیت‌ها در جریان خون بودند که این الگوی لوکوگرامی دال بر وجود یک التهاب یا عفونت باکتریال

منابع

- Abdollahi, M., Mohammadi, H.R., Ahmadi-Hamedani, M., Abdollahi, M. and Shahbazi, V. (2019). The effect of oral administration of Folus (Cassia fistula) fruit aqueous extract on abomasal emptying rate in neonatal lambs. *Journal of Veterinary Clinical Pathology*, 13(49): 67-106. [In Persian]
- Christodoulouopoulos, G. (2007). Two rare clinical manifestations of coenurosis in sheep. *Veterinary Parasitology*, 143(3-4): 368-370.
- Deepti, N., Nayak, C.V., Savalia, I.H., Kalyani, R.K. and Kshirsagar, D.P. (2015). Isolation, identification, and characterization of *Listeria* spp. From various animal origin foods. *Veterinary World*, 8(6): 695-701.
- Erdogan, H.M., Cripps, P.J. and Morgan, K.L. (2002). Optimization of a culture technique for the isolation of *Listeria monocytogenes* from faecal samples. *Journal of Veterinary Medicine*, 49(2): 502-506.

- Fairley, A., Pesavento, P.A. and Clark, A.G. (2012). *Listeria monocytogenes* infection of the alimentary tract (enteric listeriosis) of sheep in New Zealand. *Journal of Comparative Pathology*, 146(4): 308-313.
- Faruk, M.O., Siddiki, A.M.A.M.Z., Islam, M.S., Rekha, A., Chowdhury, S., Masuduzzaman, M., et al. (2017). Identification of non-cerebral cyst: Zoonotic *Taenia multiceps* in domestic goat in Bangladesh. *Veterinary World*, 10(10): 1156-1160.
- Fentahun, T. and Fresebehat, A. (2012). Listeriosis in Small Ruminants: A Review. *Advances in Biological Research*, 6(6): 202-209.
- Giadinis, N., Psychas, V., Polizopoulou, Z., Papadopoulos, E., Papaioannou, N., Komnenou, A., et al. (2012). Acute Coenurosis of dairy sheep from flocks in Greece. *New Zealand Veterinary Journal*, 60(4): 247-253.
- Headley, S.A., Bodnar, L., Juliana, T., Fritzen, T., Bronkhorst, D.E., Alfieri, A.F., et al. (2013). Histopathological and molecular characterization of encephalitic listeriosis in small ruminants from northern Paraná. Brazil. *Brazilian Journal of Microbiology*, 44(3): 889-896.
- Hobbenaghi, R., Tavassoli, M. and Nazarizadeh, A. (2014). Early stage of acute Coenurosis in Iranian native sheep- case report. *Iranian Journal of Parasitology*, 9(4): 588-593.
- Jahed Dashliboron, O. and Hassanpour, A. (2013). Survey of risk factors for the prevalence of leptospiral infection in horses of Gonbad area. *Journal of Veterinary Clinical Pathology*, 7(26): 1844-1907. [In Persian]
- Jami, S., Jamshidi, A. and Khanzadi, S. (2010). The presence of *Listeria monocytogenes* in raw milk samples in Mashhad, Iran. *Iranian Journal of Veterinary Research*, 11(4): 363-367.
- Khodadad, S., Mohajeri, D. and Kaffashi Elahi, R. (2018). The effect of hydroalcoholic extract of *Brassica rapa*. L root on methotrexate induced hepatotoxicity in the rat. *Journal of Veterinary Clinical Pathology*, 12(46): 167-191. [In Persian]
- Monnier, A.L., Abachin, E., Beretti, J.L., Berche, P. and Kayal, S. (2011). Diagnosis of *Listeria monocytogenes* Meningoencephalitis by Real-Time PCR for the *hly* gene. *Journal of Clinical Microbiology*, 49(11): 3917-3923.
- Oevermann, A., Di-Palma, S., Doherr, M.G., Abril, C., Zurbriggen, A. and Vandeveld, M. (2010). Neuropathogenesis of natu-rally occurring encephalitis caused by *Listeria monocytogenes* in ruminants. *Brain Pathology*, 20(2): 378-390.
- Oge, H., Oge, S., Gonenc, B., Ozbakis, G. and Asti, C. (2012). Coenurosis in the lumbar region of a goat: a case report. *Veterinary Medicine*. 57(6): 308-313.
- Scott, P.R. (2012). Diagnosis and treatment of Coenurosis in sheep. *Veterinary Parasitology*, 189(1): 75-78.
- Scott, P.R. (2015). *Sheep Medicine*. 2nd ed., London-New York: CRC Press, pp: 180-194.
- Seehusen, D.A., Reeves, M.M. and Fomin, D.A. (2003). Cerebrospinal Fluid Analysis. *American Family Physician*, 68(6): 1103-1108.
- Smith, B.P. (2014). *Large Animal Internal Medicine*. 5th ed., Edinburgh: Elsevier Health Sciences, pp: 723-725.
- Tavassoli, M., Malekifard, F., Soleimanzadeh, A. and Tajik, H. (2011). Prevalence of *Coenurus cerebralis* in sheep in Northwest of Iran. *Veterinary Research Forum*, 2(4): 274-276.
- Wagner, M., Melzner, D., Bago, Z., Winter, P., Gerbacher, N.E., Schilchar, F., et al. (2005). Outbreak of Clinical Listeriosis in Sheep: Evaluation from possible contamination routes from feed to raw produce and humans. *Journal of Veterinary Medicine*, 52(1): 278-283.
- Wong, W.C., Pui, C. F., Tunung, R., Ubong, A., Noor Hidayah, M. S., Farinazleen, M. G., et al. (2012). Antibioqram Pattern among Cultures of *Listeria monocytogenes* Isolated from Frozen Burger Patties in Malaysia. *Pertanika Journal of Tropical Agricultural Science*, 35 (4):793-804.