

<https://dorl.net/dor/20.1001.1.20080026.1400.15.2.1.3>

ساختار استخوان شناسی ماهی کلمه دریای خزر (*Rutilus rutilus caspicus*)

ابوالقاسم کمالی^{۱*}، سهیل ایگدری^۲، مهدی سلطانی^۳ و ایرج هاشم زاده سقرلو^۴

^۱ گروه شیلات، دانشکده منابع طبیعی، دانشگاه علوم کشاورزی و منابع طبیعی گرگان، گرگان، ایران

^۲ گروه شیلات، پردیس کشاورزی و منابع طبیعی کرج، دانشکده منابع طبیعی، دانشگاه تهران

^۳ گروه بهداشت و بیماری های آبزیان، دانشکده دامپزشکی، دانشگاه تهران، تهران، ایران

^۴ گروه شیلات و محیط زیست، دانشکده منابع طبیعی و محیط زیست، دانشگاه شهرکرد، شهرکرد، ایران

تاریخ دریافت: ۱۳۹۹/۵/۱۲؛ تاریخ پذیرش: ۱۳۹۹/۱۰/۱۷

چکیده

این پژوهش با هدف مطالعه ساختار استخوان شناسی ماهی کلمه دریای خزر (*Rutilus rutilus caspicus*) به اجرا درآمد. در مجموع، تعداد ۵ قطعه ماهی کلمه دریای خزر از صیدگاه بندرترکمن از ماهی گیران محلی خریداری شد. نمونه های شفاف شده و قطعات جدا شده از آنها توسط اسکنر Epson v700 مجهز به حمام گلیسرین اسکن و تصویربرداری شدند. بررسی ساختار استخوانی نیز توسط یک دستگاه استریومیکروسکوپ MS5Leica بررسی و توصیف گردید. ویژگی های اسکلت ماهی کلمه در سه بخش اسکلت جمجمه، تنه و دم برای توصیف شکل استخوان آن مشخص گردید.

واژه های کلیدی: استخوان شناسی، ماهی کلمه، جمجمه عصبی، اسکلت

مقدمه

ماهی ها متنوع ترین و پرتعدادترین گروه مهره داران را تشکیل می دهند که در بیش تر آب های جهان گسترده شده و این پراکنش بالا به واسطه تنوع شگفت آور آنها از نظر سازگاری های ریخت شناسی، فیزیولوژیک و رفتاری می باشد (ستاری، ۱۳۸۱). از جمله این ویژگی های زیست شناختی ساختار اسکلتی به عنوان بخشی از کالبد ماهیان است که به مدت طولانی پس از مرگ باقی می ماند و در بردارنده اطلاعات بیولوژیکی و اکولوژیکی فراوانی است. بسته به نوع استخوان و اطلاعات مورد نیاز، هر متخصص به میزان مختلف از این داده های استخوان شناسی می تواند استفاده نماید. بازیابی این اطلاعات بر عهده زیست شناسان، باستان شناسان و دیرین شناسان است. امروزه زیست شناسان با اطلاعات فراوانی که از استخوان ها به دست آورده اند،

می توانند تشخیص و اندازه گیری گونه، سن، جنس، اندازه، وزن، مکان و شرایط محیطی را به راحتی استخراج نمایند. از طرف دیگر دیرین شناسی متخصصان تاکسونومی در به دست آوردن اطلاعات به روش های مستقیم و غیرمستقیم از روی فلس ها و استخوان های ماهی زنده تلاش می کنند. شناخت استخوان شناسی علاوه بر کمک به مطالعات فسیل شناسی برای درک تکامل ماهیان، در بررسی های زیست شناسی ماهیان از جمله تغذیه، تنفس و شنا اهمیت زیادی دارد (Helfman, ۲۰۰۹).

ماهی کلمه دریای خزر (*Rutilus rutilus caspicus*) از جمله مهم ترین گونه های تجاری دریای خزر محسوب می شود که هر ساله برای تولید مثل از دریای خزر وارد رودخانه ها و تالاب های اطراف آن می شود. این گونه دارای سه وارسته شمالی، ترکمنی و آذربایجانی (کورا) است (Berg, ۱۹۴۹). مطالعات

* مسئول مکاتبه: kamali.abolghasem@gmail.com

رنگ‌آمیزی شدند. نمونه‌های شفاف شده به‌منظور مقایسه و شناسایی از هم باز شدند. از قطعات جدا شده توسط اسکنر Epson v700 مجهز به حمام گلیسیرین اسکن و تصویربرداری به‌عمل آمد. ویژگی‌های استخوان‌شناسی نمونه‌ها توسط یک دستگاه استریومیکروسکوپ MS5Leica بررسی و توصیف شدند. نام‌گذاری ساختارهای استخوانی بر روی تصاویر اسکن شده نیز با استفاده از نرم‌افزار گرافیکی CorelDraw X5 انجام شد. نام‌گذاری ساختارهای استخوانی براساس Rojo (۲۰۰۹) صورت گرفت.

نتایج و بحث

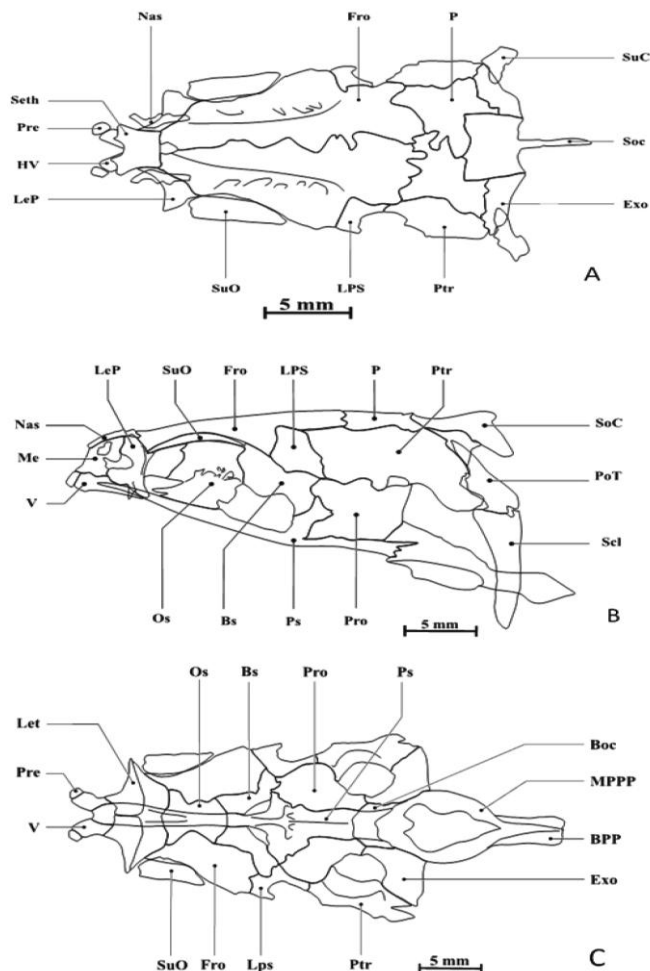
جمع‌بندی عصبی (Neurocranium): بخش‌های مختلف جمع‌بندی عصبی در سه نمای پشتی، کناری و شکمی در شکل ۱ ارائه شده است. در نمای پشتی جمع‌بندی عصبی از قسمت جلو به سمت عقب به‌ترتیب استخوان‌های فوق‌پرویزنی (Supraethmoid)، استخوان‌چه‌های بینی (Nasal)، پیشانی (Frontal)، پس‌سری (Occipital)، تاج پس‌سری (Occipital crest)، فوق‌گوشی (Epioccipital)، بالای‌گوشی (Pterotic) و زائده کنار پروانه‌ای (Sphenotic) دیده می‌شوند (شکل ۱A). بزرگ‌ترین استخوان‌هایی که در نمای پشتی قابل مشاهده بودند شامل: استخوان‌های پیشانی می‌باشند که به‌صورت جفتی بخش عمده سقف جمع‌بندی عصبی را پوشش می‌دهند. این استخوان‌ها از سمت جلو به استخوان فوق‌پرویزنی متصل شده و دو استخوان‌چه بینی نیز در ناحیه جلو استخوان‌های پیشانی و طرفین فوق‌پرویزنی قرار گرفته‌اند. پس از استخوان‌های پیشانی، استخوان‌های آهیانه (Parietal) قرار دارند که از طرفین به استخوان‌های بالای‌گوشی و از عقب به استخوان‌های فوق‌گوشی (Epioccipital) متصل‌اند. استخوان منفرد تاج پس‌سری در ناحیه عقبی و وسط جمع‌بندی عصبی قرار گرفته و به‌سمت عقب کشیده شده است. در ناحیه عقبی و جانبی نیز استخوان‌های

متعددی در مورد ویژگی‌های ریخت‌شناختی این گونه انجام شده است. پاتیمار و همکاران (۱۳۸۱) براساس روش سنتی جمعیت‌های ماهی کلمه ساکن در تالاب‌های آبی‌گل و آماگل و جمعیت مهاجر به تالاب گمیشان را مورد بررسی قرار دادند و بیان نمودند که تفاوت‌های بارزی در صفات ریخت‌سنجی و صفات شمارشی بین جمعیت‌های مورد مطالعه وجود دارد. ندافی و همکاران (۱۳۷۸) نیز ویژگی‌های بوم و زیست‌شناسی کلمه مهاجر به تالاب انزلی را مورد بررسی قرار دادند. با این وجود هیچ‌گونه مطالعه‌ای در مورد ساختار اسکلتی این گونه مهم اقتصادی انجام نشده است و اطلاعاتی در این زمینه موجود نمی‌باشد. از این‌رو این پژوهش با هدف بررسی استخوان‌شناسی ماهی کلمه دریای خزر به اجرا درآمد. اسکلت یک ساختار حمایتی را برای بخش‌های نرم بدن تأمین می‌کند و بررسی استخوان‌شناسی ماهی کلمه می‌تواند به درک بسیاری از عملکردهای ماهی از جمله؛ تغذیه، تنفس و شنا کمک نماید، چرا که بدون شناخت کامل استخوان‌های فک، آبشش، اسکلت بدن و باله‌ها درک این عملکردها غیرممکن خواهد بود. همچنین مطالعه استخوان‌شناسی در مطالعات آرایه‌شناسی و شناخت ارتباط ماهیان اهمیت بالایی دارد و می‌تواند اطلاعات اولیه را برای مطالعات آرایه‌شناختی فراهم نماید.

مواد و روش‌ها

تعداد ۵ قطعه ماهی کلمه دریای خزر از صیدگاه بندرترکمن از ماهیگیران محلی خریداری شد. ماهی‌های پس از بیومتری، توسط فرمالین بافری با غلظت حجمی ۴ درصد تثبیت و به آزمایشگاه منتقل شدند و ماده تثبیت‌کننده پس از ۴۸ ساعت تعویض گردید. از نمونه‌های صیدشده تعداد دو قطعه با طول استاندارد ۲۱ و ۲۲ سانتی‌متر برای مطالعه استخوان‌شناسی انتخاب و براساس روش Taylor و Van Dyke (۱۹۸۵) توسط آلسیان‌بلو و آلزارین‌رد S شفاف‌سازی و

پیشانی و زائده پروانه‌ای دیده می‌شود که در واقع برآمدگی کناری استخوان پروانه‌ای است (شکل ۱).

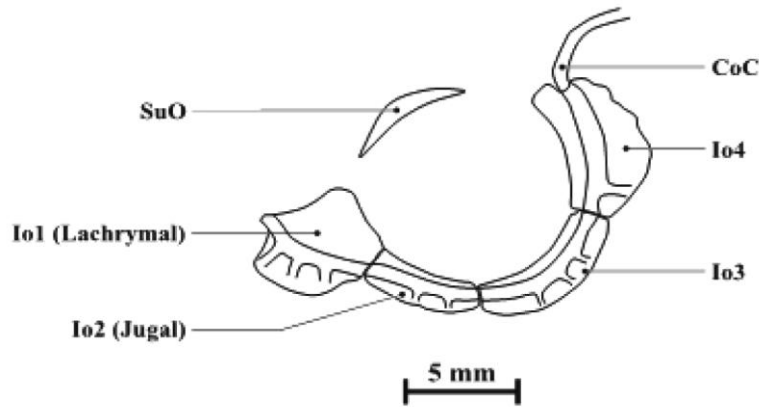


شکل ۱- استخوان‌های مجسمه عصبی نمای پشتی (A)، نمای جانبی (B)، نمای شکمی (C).

Boc- Basioccipital; BPP- Basioccipital Posterior Projection; Bs- Basisphenoid; Epo- Epiotic; Exo- Exoccipital; Fro- Frontal; HV- Head of Vomer; Ica- Intercalar; LeP- Lateral ethmoid process; LEt- Lateral Ethmoid; LPS- Lateral Process of Sphenotic; Me- Mesethmoid; MPPP- Masticatory Plate of Pharyngeal Process; Nas- Nasal; OpF- Optic Foramen; Os- Orbitosphenoid; Pa- Parietal; Peth- preethmoid; PoT- Post temporal; PrE- Pre Ethmoid; PrE- Pre Ethmoid; Pre- Preethmoid; Pro- Prootic; Ps- Parasphenoid; Ptr- Pterotic; SCl- Supra Cleithrum; Seth- Supraethmoid; Soc- Supraoccipital; StF- Subtemporal Foramen; SuC- Supraoccipital crest; SuE- Supra Ethmoid; SuO- Supra Orbital; V- Vomer) Scale bar 5 mm.

آن به سمت پوزه باریک‌تر از لبه عقبی است. استخوان جوگال (Jugale) نسبت به بقیه استخوان‌های مجموعه اطراف چشمی قطورتر است. در لبه بالایی حدقه استخوان فوق حدقه‌ای قرار دارد که در طرفین استخوان‌های پیشانی قرار داشته و بخش بالایی حدقه را حمایت می‌کند (شکل ۲).

استخوان‌های اطراف حدقه (Circumorbitals): تعداد ۴ قطعه استخوان زیرچشمی (Infraorbital) و یک قطعه استخوان فوق حدقه‌ای (Supraorbital) در اطراف حدقه وجود دارد. استخوان اشکی (Lachrymal) و استخوان زیرچشمی تقریباً هم‌اندازه می‌باشند. استخوان اشکی بزرگ‌ترین استخوان زیرچشمی بوده و در ناحیه جلوی حدقه واقع شده و لبه جلویی

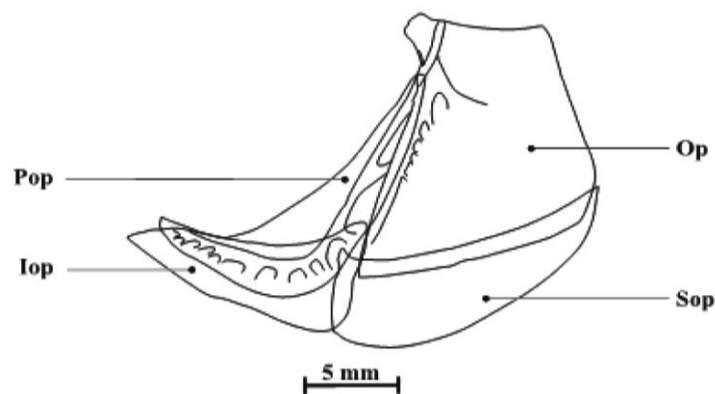


شکل ۲- استخوان‌های اطراف حدقه.

(CoC- Cyromorbital Canal; IO₁- Infra orbital₁ (lachrymal); IO₂- Infra orbital₂ (Jugal); ScB- Sclerotic Bones; SoC- Suborbital Canal; SuO- Supra Orbital) Scale bar 5 mm.

آبششی نیز از طریق مفصل توپی به استخوان لامی فکی (Hyomandibular) متصل است. استخوان زیر سرپوش آبششی در قسمت قدامی چاقو مانند بوده و از سمت درونی از قسمت خلفی به زیر سرپوش آبششی متصل می‌گردد. سرپوش آبششی یک زائده برجسته به سمت لامی فکی دارد. همچنین لبه خلفی سرپوش آبششی و زیر سرپوش آبششی حاشیه قدامی ترقوه (Cleithrum) را پوشش می‌دهد.

مجموعه استخوان‌های سرپوش آبششی (Opercular series): در هر طرف سر ۴ قطعه استخوان سرپوش آبششی در کنار هم محفظه آبششی را پوشش داده‌اند؛ شامل پیش سرپوشی (Preopercular)، سرپوشی (Opercular)، بین سرپوشی (Interopercular) و زیر سرپوشی (Subopercular) می‌باشد. لبه قدامی پیش سرپوشی، لبه خلفی سرپوش آبششی را پوشش می‌دهد. گوشه شکمی سرپوش آبششی نیز گوشه بالا بین سرپوش آبششی را پوشش می‌دهد. سرپوش

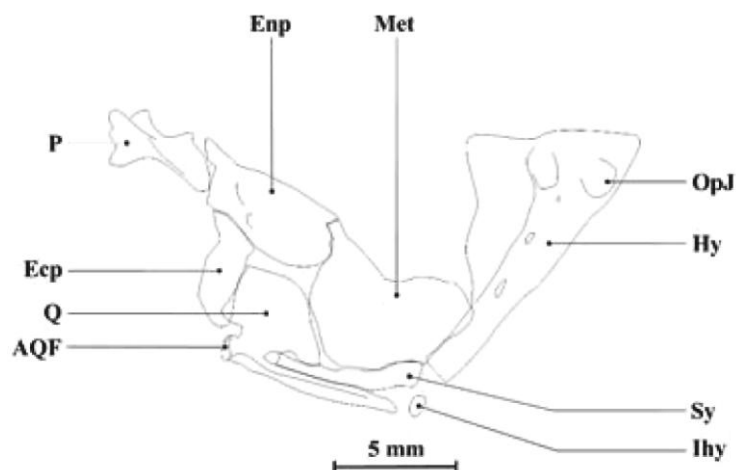


شکل ۳- استخوان‌های سرپوش آبششی.

(Iop- Interopercular; Op- Opercular; OPP- Opercular Prominent Process; OSC- Opercular Sensory Canal; Pop- Preopercular; PSC- Preopercular Sensory Canal; Sop- Subopercular) Scale bar 5 mm.

به سمت عقب گسترش یافته است. استخوان میان‌بالی (Metapterygoid) استخوان غضروفی است به شکل مربع و به استخوان مربعی مفصل می‌گردد که گوشه بالایی و جلویی این استخوان در کلمه مورد مطالعه حالت پهن دارد. استخوان پوستی رجلی میانی (Entopterygoid) از قسمت خلفی به استخوان کامی و استخوان مربعی و استخوان پوستی رجلی خارجی (Ectopterygoid) و از قسمت خلفی به استخوان میان‌بالی متصل می‌شود. استخوان پوستی رجلی میانی سقف دهان را شکل می‌دهد که این استخوان در ماهیان کلمه به صورت باریک و کشیده می‌باشد.

مجموعه فک‌آویز (Suspensorium): شامل استخوان‌های لامی فکی (Hyomandibular)؛ درون‌بالی (Endopterygoid)، روبالی (Ectopterygoid)، میان‌بالی (Metapterygoid)، مربعی (Quadrate) و کامی (Palatine) می‌باشد. مجموعه فک‌آویز با دو مفصل به قسمت قدامی جمجمه عصبی متصل می‌شود که بین کامی و پیش‌پرویزنی (Preethmoid) و ومر (Vomer) است و از قسمت خلفی با یک مفصل بین استخوان لامی فکی و پیش‌گوشی (Prootic) و بالی‌گوشی (Pterotic) قرار دارد. یک تاج استخوان غشایی از لبه پشتی لامی فکی



شکل ۴- استخوان‌های مجموعه فک‌آویز.

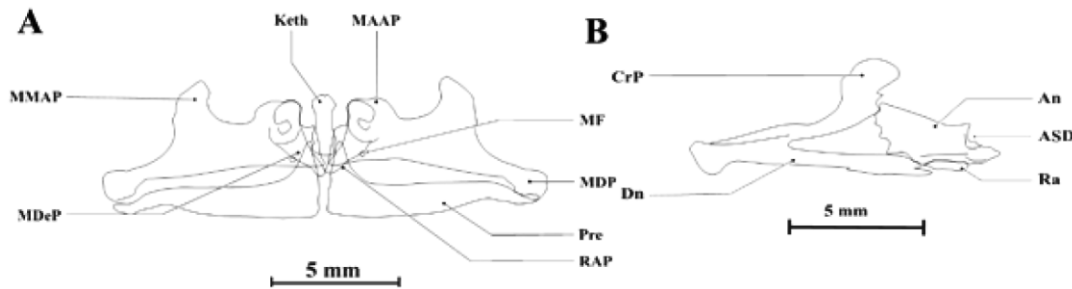
(Ecp- Ectopterygoid; Enp- Entopterygoid; Hy- Hyomandibular; Hy- F- hyomandibular joint face; Ihy- Interhyal; JFP- Joint Face of Palatine; Met- Metapterygoid; OpJ- Opercular Joint; P- Palatine; Q- Quadrate; QAF- Quadrate Artercular Face; Sy- Symplectic) Scale bar 5 mm.

یک فورامن وجود دارد (شکل ۵). زائده بالایی استخوان پیش‌فکی به نسبت بلند بوده و یک قوس به نسبت عمیق در لبه بالایی آن وجود دارد. فک زیرین شامل استخوان‌های دندان‌انی (Dentary)، زاویه‌ای (Angular) و پس‌مفصلی (Retroarticular) می‌باشد. پس مفصلی کوچک بوده و به گوشه پشتی شکمی استخوان زاویه‌ای متصل است. استخوان زاویه‌ای از

فک‌ها (Jaws): فک فوقانی شامل دو سری استخوان پیش‌فکی (Premaxillary) و فکی (Maxillary) است. استخوان فکی دارای دو زائده جلویی - پشتی است که به سمت بالا به موازات (Kinethmoid) امتداد دارد. زوائد پشتی این استخوان نیز در بخش انتهایی پهن شده و در مقابل دو زائده جانبی استخوان پیش‌فکی قرار دارد. در لبه پایینی استخوان فکی نیز

انحنای کمی به هم می‌رسند (شکل ۵ A).

سطح مفصلی از چهار گوشه لبه داخلی استخوان دندانانی را تشکیل می‌دهد. دو استخوان دندانانی با

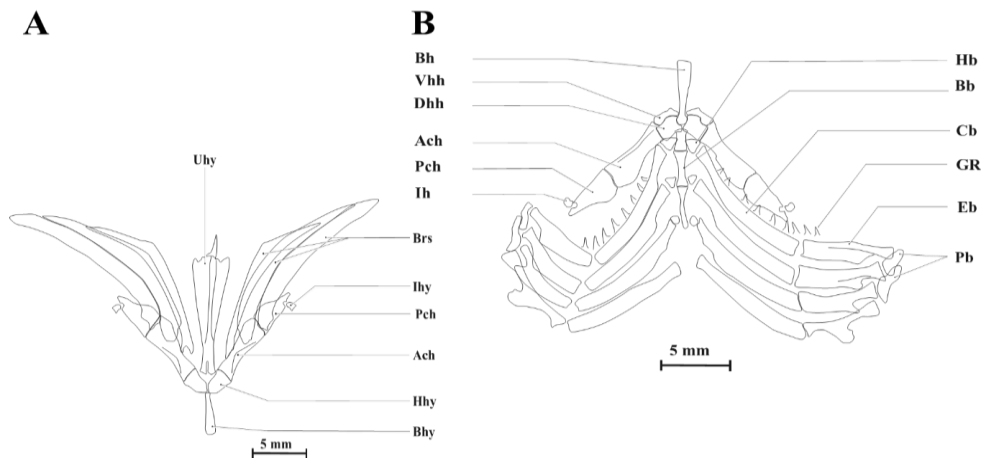


شکل ۵- استخوان‌های (A) فک بالا و (B) فک پایین.

(An- Angular; ASD- Articular Surface of Dentary; CrP- Coronoid Process; DF- Dentary Foramen; Dn- Dentary; Keth- Kinethmoid; MDeP- Maxillary Descending Process; MDP- maxillary distal process; MF- Maxillary foramen; MMAP- maxillary mid_lateral ascending process; MSC- Mandibular Sensory Canal; Pre- premaxilla; Ra- Retroarticular; RAP- rostral assending process) Scale bar 5 mm.

شکل تیر است که از طریق یک رابط به استخوان زیرلامی مفصل می‌شود و صفحات عمودی و افقی آن در نماهای جانبی و پشتی مثالی می‌باشد. اولین و دومین پایک آبششی به غضروفی-لامی جلویی و سومین پایک آبششی به غضروفی-لامی متصل می‌شود. در اسلکت آبششی، سه (Basibranchial) میانی وجود دارد که در ادامه به آن ۴ جفت Hypobranchial متصل شده و ۱ تا ۴ غضروف آبششی (Ceratobranchial) است (شکل ۶).

کمان لامی یا هیونید و کمان آبششی (Hyoid and branchial arches): شامل ۵ جفت استخوان قاعده‌ای لامی (Basihyal)، زیرلامی (Hypohyal)، دم‌لامی (Urohyal) و پایک آبششی (Branchiostegals) می‌باشد (شکل ۶). استخوان قاعده‌ای لامی از دو طرف استخوان زیرلامی پشتی و جانبی مفصل می‌شود و به دنبال آن استخوان غضروفی-لامی قدامی (Ceratohyal) قرار دارد که یک استخوان پهن است که با استخوان غضروفی-لامی خلفی به طور محکم مفصل شده‌اند. استخوان دم‌لامی یک استخوان به

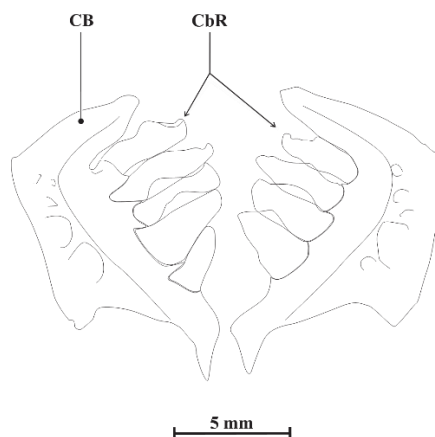


شکل ۶- ۱- استخوان‌های کمان هیونید (A): استخوان‌های کمان آبششی (B).

(ACh-Anterior Ceratohyal; Bb- Basibranchial; Bh- Basihyal; Bhy- Basihyal; Bhs- Branchiostegals; Cb- Ceratobranchial;

DHh- Dorsal Hypohyal; Eb- Epibranchial; GR- Gill Rakers; Hb- Hypobranchial; Hhy- Hypohyal; Ihy- Interhyal; Pb- Pharyngobranchial; PCh- Posterior Ceratohyal; Uhy- Urohyal; VHh- Ventral Hypohyal) Scale bar 5 mm.

اولین Hypobranchial کشیده است. ۴ عدد آبخشی به دندان حلقی تبدیل شده است. قاعده Pharyngobranchial و ۵ عدد غضروف آبخشی در هر طرف از سر است که پنجمین غضروف یک ردیف به تعداد ۵ عدد است (شکل ۷).

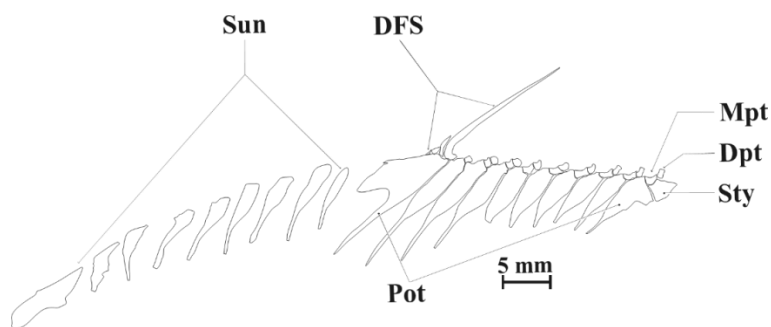


شکل ۷- استخوان دندان حلقی.

CB- Ceratotobranchial; CbR- Ceratotobranchial Rakers (Pharyngeal teeth) Scale bar 5 mm.

مرتبط است زیرا در محیط طبیعی از عناصر غذایی با ساختار محکم تغذیه می‌کنند و نیاز به دندان‌های قوی تری دارند (Eastman, ۱۹۷۱). اسکلت باله پشتی: باله پشتی معمولاً از ۱۰-۱۱ عدد pterygiophore تشکیل شده است که تعداد pterygiophore در ماهی کلمه مورد مطالعه ۱۰ عدد می‌باشد (شکل ۸).

شکل استخوان دندان حلقی بیانگر نقش عملکردی و فراهم شدن محل‌های پیوست عضلانی به منظور تسهیل خرد کردن مواد غذایی است. استخوان دندان حلقی دارای ارزش تاکسونومیک بوده و در شناسایی برخی از گونه‌های ماهی مهم است. بین استخوان دندان حلقی حتی در نمونه‌هایی که رژیم غذایی مشابه داشتند، تفاوت مشاهده شد. اندازه نسبی دندان‌ها در ماهی کلمه احتمالاً با رژیم غذایی آن‌ها



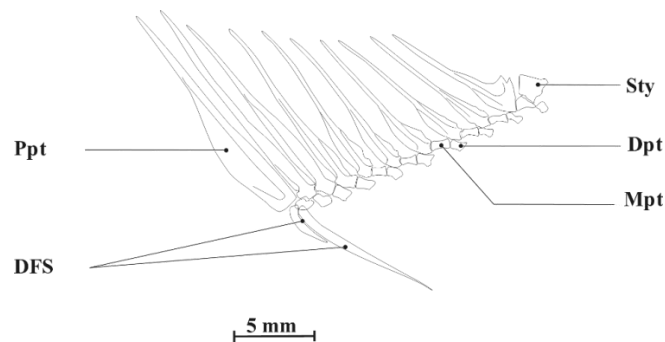
شکل ۸- استخوان‌های باله پشتی و سوپرانیورال‌ها.

(C 15- Centrum 15; DFS- Dorsal Fin Spine; Dpt- Distal Pterygiophore; MPt- Median Pterygiophore; NuC- Neural Complex; PPt- Proximal Pterygiophore; Ptg- Pterygiophore; Sty- Stay; Sun- Supraneural) Scale bar 5 mm.

متصل شده و آخرین supraneural به اولین pterygiophore وصل می‌شود.

اسکلت باله مخرجی: باله مخرجی معمولاً متشکل از ۱۰-۱۱ عدد pterygiophores می‌باشد که در این مطالعه تعداد آن‌ها ۱۰ می‌باشد. ۲ شعاع سخت در باله مخرجی وجود دارد (شکل ۹).

باله پشتی دارای ۳-۴ عدد شعاع سخت می‌باشد در اینجا تعداد ۳ شعاع سخت مشاهده شد که همگی به اولین pterygiophore متصل شده‌اند. اولین pterygiophore باله پشتی گسترده و درازتر از بقیه می‌باشد و نزدیک به جسم مهره ۱۲ می‌باشد. ۹ عدد supraneural در جلوی باله پشتی وجود دارد که به وسیله یک بافت همبند به هم وصل می‌شود. اولین supraneural به supraoccipital مجموعه عصبی

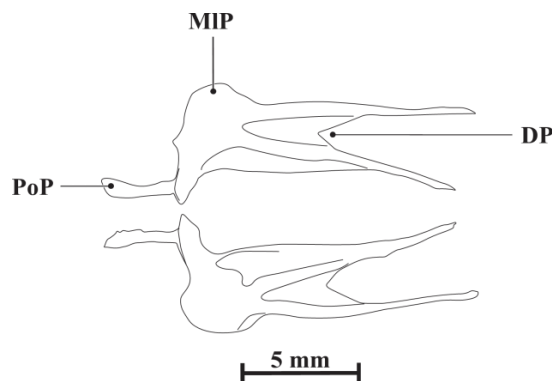


شکل ۹- استخوان‌های باله مخرجی.

(C 22- Centrum 22; DFS- Dorsal Fin Spine; Mpt- Median Pterygiophore; Ppt- Proximal Pterygiophore; Sty- Stay) Scale bar 5 mm.

توسط عضلات احاطه شده است. بخش قدامی دو شاخه است و بخش خلفی هلالی و نوک تیز است (شکل ۱۰).

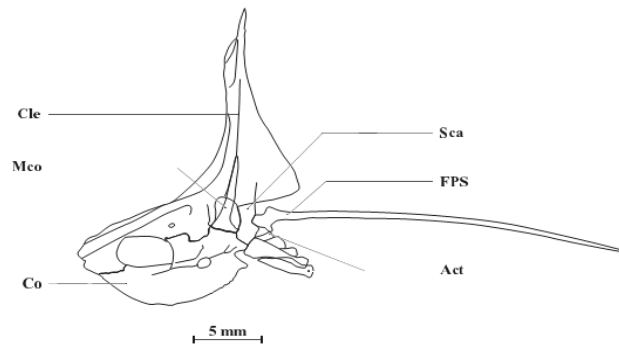
شعاع‌های سخت به اولین pterygiophore متصل شده است. امتداد بخش انتهایی اولین pterygiophore باله مخرجی به نزدیکی خار خونی مهره ۲۴ می‌رسد. کمربند لگنی: کمربند لگنی یک ساختار ساده دارد. کمربند لگنی به اسکلت عمومی ماهی متصل نیست و



شکل ۱۰- اسکلت باله شکمی

(DP- Distal Process; MIP- Mid_lateral Process; PoP- Posterior Process) Scale bar 5 mm.

کمر بند سینه‌ای: کمر بند سینه‌ای شامل بالا ترقوه (Coracoid)، غرابی میانی (Mesocorcooid) و چهار (supracleithrum)، ترقوه (Cleithrum)، کتف (Scapula)، غرابی (Postcleithrum).

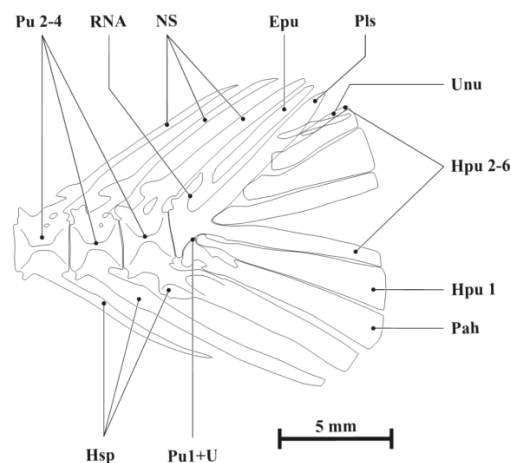


شکل ۱۱- اسکلت باله سینه‌ای.

(Act- Actinost; Cle- Cleithrum; Co- Coracoid; FPS- First Pectoral fin Spine; Mco- Mesocoracoid; Sca- Scapula) Scale bar 5 mm.

اسکلت باله دم‌ی: در ساختار اسکلتی باله دم‌ی، تعداد ۴ مهره به استخوان یورواستیل مرتبط شده و در مجموع در شکل‌دهی به صفحه دم‌ی نقش دارند (شکل ۱۲).

کمر بند سینه‌ای توسط بالاترقوه از بالا به مجموعه عصبی و توسط یک مفصل ثابت از قسمت جلو به کمان لامی (استخوان لامی فکی) متصل است. Postcleithrum با نیمه بالایی ترقوه مفصل است.



شکل ۱۲- اسکلت باله دم‌ی.

(ANS- Accessory Neural Spine; Epu- Epural; HF- Hypural Foramen; Hpu- Hypural; HSp- Hemal spine; NF- Neural Foramen; NS- Neural Spine; Pah- Parhypural; PF- Parhypural Foramen; Pls- Pleurostyle; Pu- preural; Pu1+U- Preural 1+Urostyle; PuF- Preural Flange; RNA- Rudimentary neural arch; Unu- Uroneural) Scale bar 5 mm.

به‌طورکلی باله دمی در کپورماهیان، به‌طور معمول شش hypural وجود دارد که چهارتای آن در نیمه فوقانی است (Buhan, ۲۰۰۶؛ Shantakumar و Vishwanath, ۱۹۷۲). فضاهاى بین استخوان‌های باله دمی در تسهیل ارتباطات لنفاوی نقش دارند (Kampmeier, ۱۹۶۹). ساختار uroneural احتمالاً نقش حفاظتی برای بخش انتهایی نخاع را بر عهده دارد و در تضمین عملکرد دم نقش ایفا می‌کند (Patterson, ۱۹۷۷).

خار اپورال (Epural) از سمت پشتی به pleurostyle به‌وسیله یک بافت همبند متصل می‌شود. خارهای خونی و عصبی pleurostyle ها برای حمایت از صفحات hypural به عقب برگشته‌اند. بررسی اسکلت صفحه دمی یک ابزار مهم برای تفسیر روابط سیستماتیک و روابط فیلوژنتیکی بین ماهیان شعاع باله است (Gosline, ۱۹۶۱؛ Nybelin, ۱۹۷۳). همچنین ممکن است به‌عنوان شاهدهی بر تفاوت‌های درون‌گونه‌ای ماهیان نیز باشد (Eastman, ۱۹۷۱).

منابع

- ۱- پاتیمار، ر.، کیابی، ب.، سالتیکوف، ن.، کمالی، ا.، و مصداقی، م.، ۱۳۸۳. تجزیه و تحلیل تک‌متغیره و چندمتغیره تنوع‌پذیری صفات ریخت‌سنجی در بین جمعیت‌های کلمه در تالاب‌های گمیشان، آجی‌گل و آلمانگل. مجله علوم کشاورزی و منابع طبیعی ۱۱(۴)، ۱۶۳-۱۷۴.
- ۲- ستاری، م.، ۱۳۸۱. ماهی‌شناسی ۱ (تشریح و فیزیولوژی). انتشارات نقش مهر و دانشگاه گیلان، ۸۶۲ ص.
- ۳- ندافی، ر.، مجازی‌امیری، ب.، حسن‌زاده‌کیابی، ب.، و عبدلی، ا.، ۱۳۸۰. بررسی مقایسه‌ای ویژگی‌های ریخت‌سنجی و شمارشی ماهی کلمه در مصب گرگان‌رود و تالاب انزلی. مجله منابع طبیعی ایران، ۴(۴)، ۳۸۳-۴۰۰.
4. Berg, L.S., 1949. Freshwater fishes of the USSR and adjacent countries. Israeli program for scientific translations, Jerusalem, 1964p.
5. Buhan, P.J., 1972. The comparative osteology of the caudal skeleton of some North American minnows (Cyprinidae). American Midland Naturalist 88 (2), 484-490.
6. Eastman, J.T., 1971. The pharyngeal bone musculature of the carp, *Cyprinus carpio*. Journal of Morphology 134 (2), 131-140.
7. Gosline, W.A., 1961. Some osteological features of modern lower teleostean fishes. Smithsonian Miscellaneous Collections 142 (3), 1-42.
8. Helfman, G.S., Collette, B.B., Facey, D.E., Bowen, B.W., 2009. The diversity of fishes: Biology, Evolution, and Ecology. Blackwell Publishing, UK, Oxford.
9. Kampmeier, O.E., 1969. Evolution and comparative morphology of the lymphatic system (ed. C. Charles Thomas). pp. 620. Charles C. Thomas Publishers, Springfield, Illinois, USA.
10. Nybelin, O., 1973. Comments on the caudal skeleton of actinopterygians. In: Interrelationships of Fishes (eds. P. H. Greenwood, R.S. Miles & C. Patterson), pp. 369-372. Academic Press, London, UK.
11. Patterson, C., Rosen, D.E., 1977. Review of ichthyodectiform and other mesozoic teleost fishes and the theory and practice of classifying fossils. Bulletin of the American Museum of Natural History 158 (2), 81-172.
12. Rojo, A.L., 2009. Dictionary of evolutionary fish osteology, CRC Press, 1991.
13. Shantakumar, M., Vishwanath, W., 2006. Inter relationships of *Puntius* Hamilton-Buchanan (Cyprinidae: Cyprininae) found in Manipur, India. Zoos 21 (6), 2279-2283.
14. Taylor, W.R., Vandyke, G.C., 1985. Revised procedures for staining and clearing small fishes and other vertebrates for bone and cartilage study, Cybium 9 (2), 107-119.

Osteological characteristics of Caspian roach (*Rutilus rutilus caspicus*)

A. Kamali^{1*}, S. Eagderi², M. Soltani³ and I. Hashemzadeh Segherloo⁴

¹ Dept. of Fisheries, Gorgan University of Agricultural Sciences and Natural Resources, Gorgan, Iran

² Dept. of Fisheries, University of Tehran, Karaj, Iran

³ Dept. of Aquatic Animal Health, Tehran, Iran

⁴ Dept. of Fisheries and Environmental Sciences, University of Shahre Kord, Shahre Kord, Iran

Abstract

This study was conducted to study of osteological structure of the Caspian roach (*Rutilus rutilus caspicus*). Five specimens of Caspian roach was purchased from local fishermen from the Turkmen Harbor. The cleared and stained specimens and their separated parts were scanned and photographed using an Epson v700 scanner equipped to glycerin bath. The bone structures were examined and described using a stereomicroscope Leica (MS5). Characteristics of the Caspian roach's skeleton including cephalic, post-cranial, caudal regions were described in detail to provide the osteological feature of the Caspian roach.

Keywords: Osteology, Caspian roach, Neurocranium, Skeleton

* Corresponding Authors; Email: kamali.abolghasem@gmail.com