







ISSN ۹۸۸۰-۱۷۳۵

## فصلنامه فیزیولوژی و تکوین جانوری

علمی- پژوهشی

شماره پیاپی ۵۴

جلد ۱۴، شماره ۳، تابستان ۱۴۰۰

صاحب امتیاز: دانشگاه آزاد اسلامی واحد زنجان

مدیر مسئول: مهدی رهنما

سردبیر: محمد مرادی

اعضاء هیئت تحریریه (به ترتیب حرف الفبا):

بهر روز ابطحی / دانشگاه شهید بهشتی دانشیار فیزیولوژی ماهیان

جواد بهار آرا / دانشگاه آزاد اسلامی واحد مشهد استاد تکوین جانوری

محمد رضا بیگدلی / دانشگاه شهید بهشتی دانشیار فیزیولوژی پزشکی

مهین گنج خانی / دانشگاه علوم پزشکی زنجان، دانشیار فیزیولوژی جانوری

مهدی رهنما / دانشگاه آزاد اسلامی واحد زنجان دانشیار فیزیولوژی جانوری

مسعود اربابی / موسسه تحقیقات گیاه پزشکی، استاد حشره شناس

شهربانو عریان / دانشگاه خوارزمی تهران استاد فیزیولوژی جانوری

محمد مرادی / دانشگاه زنجان استاد زیست شناسی جانوری

مختار مختاری / دانشگاه آزاد اسلامی واحد کازرون استاد فیزیولوژی جانوری

هیات اجرایی:

مدیر داخلی: دکتر شهرزاد نصیری سمنانی

ویراستار علمی: دکتر احمد مجد

ویراستار انگلیسی: دکتر سعید آریان

ویراستار ادبی: دکتر تورج عقدایی

ویراستار استنادی: دکتر حامد علیزاده

کارشناس مجله: دکتر آرش شمس

ناشر: انتشارات دانشگاه آزاد اسلامی واحد زنجان

مسئول نمایه سازی: دکتر آرش شمس

طراحی و صفحه آرایی: حسن بابایی

نشانی: زنجان، اعتمادیه، خیابان معلم، دانشگاه آزاد اسلامی واحد زنجان، دفتر مجله فیزیولوژی و تکوین جانوری

صندوق پستی: ۴۵۱۹۵-۱۴۶۴

تلفاکس: ۳۳۴۶۵۸۹۰-۰۲۴

آدرس پست الکترونیکی: qjaphd@iauz.ac.ir

آدرس وب سایت: Qjaphd.sinaweb.net

قیمت: ۲۰۰۰۰۰۰ ریال

نقل مطالب با ذکر ماخذ بلامانع است

مقالات این فصلنامه در پایگاه استنادی علوم جهان اسلام (ISC)، مرکز اطلاعات علمی جهاد دانشگاهی (SID) و بانک اطلاعات نشریات کشور (Magiran) و گوگل اسکولار نمایه می گردد.

براساس نامه شماره (۹۲/۱۰/۲۲-۳/۱۸/۵۳۷۱۱۳) وزارت علوم تحقیقات و فناوری، به این فصلنامه رتبه علمی پژوهشی اعطا گردیده است.

## راهنمای تنظیم و تدوین مقاله در فصل نامه فیزیولوژی و تکوین جانوری

### دانشگاه آزاداسلامی واحد زنجان

مقاله‌های پژوهشی در زمینه‌های مختلف مرتبط با فیزیولوژی و تکوین جانوری منوط به این که دارای نوآوری بوده و تاکنون متن کامل آن در سایر مجلات به چاپ نرسیده باشند، برای چاپ پذیرفته می‌شوند.

#### نحوه پذیرش مقاله

الف- مقاله به زبان فارسی و چکیده آن به زبان انگلیسی تدوین شود.

ب- مطالب هر مقاله به صورت زیر تنظیم شود:

**عنوان مقاله** می‌بایست کوتاه و بیان گر محتوای مقاله و حداکثر در ۲۰ کلمه تنظیم شده باشد.

**اسامی نویسندگان** در زیر عنوان مقاله آورده شود. نشانی کامل محل کار نویسندگان، با ذکر شماره در زیر اسامی نویسندگان در صفحه اول آورده شود. لازم است که نشانی پست الکترونیکی نویسنده مسئول مکاتبات به طور کامل ذکر شود. اسم نویسنده مسئول **Bold** و زیر آن خط دار باشد.

**چکیده مقاله** به زبان فارسی و انگلیسی باید مجموعه‌ای فشرده و گویا از مقاله با تاکید بر زمینه و هدف، روش کار، یافته‌ها و نتیجه‌گیری به دست آمده باشد و از ۲۵۰ کلمه (حدود ۲۰ سطر) بیشتر نباشد.

**واژه‌های کلیدی** در انتهای چکیده مقاله متناسب با متن مقاله به تعداد ۳ الی ۵ واژه آورده شود.

**مقدمه** با طرح مساله و بیان پژوهش‌های انجام شده، لزوم انجام پژوهش را توجیه نماید.

**مواد و روش‌ها** شیوه اجرای پژوهش و نحوه پردازش آماری داده‌ها در این بخش ارائه گردد.

**نتایج** در این بخش از توضیحات مختصری استفاده شود و آنالیز آماری آن‌ها به صورت متن، شکل، نمودار و یا جدول ارائه شود. نتایج به یک شیوه ارائه گردد. شکل‌ها، نمودارها و جدول‌ها باید گویا و دارای شماره باشند و مشخصات آماری و اطلاعات لازم از قبیل نام محورها، مقیاس و راهنمای نمودار روی آن‌ها مشخص باشد.

**عنوان جدول‌ها** در بالا و توضیح شکل‌ها و نمودارها در زیر آن‌ها به فارسی نوشته شود. اصل نمودارها به صورت دو بعدی بدون حاشیه و تزیینات اضافی تنظیم شود و ابعاد آن‌ها از  $8 \times 12$  سانتی متر بزرگتر نباشد. عکس‌ها به صورت فایل‌های مجزا و با کیفیت مناسب جهت چاپ با نام‌های مشخص روی CD ضبط و به دفتر مجله ارسال شود.

**عکس‌ها** باید دقیق و روشن و به نحوی تهیه شوند که از نظر فنی چاپ آن‌ها با کیفیت مطلوب در مجله مقدر باشد. عکس‌ها و تصاویر باید دارای شماره گذاری متوالی بوده و ترتیب آن‌ها بر اساس ارجاع به آن‌ها در متن باشد.

**ابعاد عکس‌های ارائه شده** باید در یک اندازه و از  $8 \times 12$  سانتی متر بزرگتر نباشد. در پشت اصل عکس، عنوان مقاله و نویسنده و شماره عکس ذکر گردد. عکس‌ها باید اصل بوده و از ارسال فتوکپی و عکس‌های با کیفیت پایین خودداری و محل دقیق عکس‌ها در متن مشخص شود. بهتر است به صورت یک فایل جداگانه jpg تهیه شود.

**بحث و نتیجه‌گیری** با توجه به هدف تحقیق و مقایسه با یافته‌های سایر پژوهش‌ها، تجزیه و تحلیل نتایج به دست آمده انجام شود.

#### تشکر و قدردانی (در صورت لزوم)

**منابع** به صورت الفبایی (نام خانوادگی اولین مولف) تنظیم گردد و شماره هر مورد در متن داخل پرانتز آورده شود (مقاله) در نوشتن منابع، در صورت استفاده از منابع فارسی ابتدا این منابع و سپس منابع خارجی آورده شود.

**مقاله:** نام خانوادگی و نام نویسنده (نویسندگان)، تاریخ انتشار، عنوان مقاله، نام اختصاری مجله، شماره و دوره مجله، صفحات اول و آخر مقاله استفاده شده.

#### نمونه فارسی:

۱- پورغلام، ر، اسماعیلی، ف، فرهمند، ه، سلطانی، م، یوسفی، پ، مهداد، ح. ۱۳۸۰. بررسی مشخصه های خونی ماهی کپور غلفخوار (*Ctenopharyngodon idella*) بعد از تماس با سم ارگانوفسفره دیازینون. مجله علمی شیلات ایران. سال سوم. شماره ۲. ص ۱۸-۱.

#### نمونه انگلیسی:

1. Frieman, S.G., Pearce, F.J. (1982). The role of blood glucose in defense of plasma volume during hemorrhage. *J Trauma*, 22 (3);86-92.

**کتاب:** نام خانوادگی و حروف اول نام نویسنده یا نویسندگان. عنوان کتاب. شماره چاپ. شهر محل چاپ: ناشر; سال انتشار،

شماره صفحات.

Philips, S. J., Whisnant, J. P. Hypertension and Stroke. 2<sup>nd</sup> ed. New York: Raven Press; 1995. P.85-93.

**مقاله کنفرانس:** نام خانوادگی و حروف اول نام نویسنده یا نویسندگان. تاریخ انتشار، عنوان مقاله کنفرانس، نام کنفرانس..

Jamshidi, J., Pouresmaeili, F. (2012). Association of vitamin D receptor gene BsmI polymorphisms with bone mineral density in a population of Iranian women. *European Human Genetics Conference*, p. 390.

**پایان نامه:** نام خانوادگی و حروف اول نام نگارنده. تاریخ انتشار، عنوان پایان نامه. مقطع پایان نامه. دانشگاه و دانشکده. شماره

صفحات.

Kaplan, S. J. (1995). Post-hospital home health care: the elderly access and utilization (dissertation). St Louis (MO): Washington University.

پ- اصطلاح *et al.* پس از نام شش نویسنده می آید. بنابراین اگر تعداد نویسندگان بیش از شش نفر باشد پس از نوشتن نام

کامل شش نویسنده *et al.* جایگزین نام نویسندگان بعدی گردد.

ت- معادل اصطلاحات در متن مقاله به زبان فارسی یا لاتین در داخل پرانتز آورده شود (مقاله نباید دارای زیر نویس باشد).

ث- شماره گذاری مقاله از چکیده مقاله شروع شده و تا پایان مقاله ادامه یابد.

ج- مقاله ترجیحاً کم تر از ۵ و بیش از ۱۵ صفحه نباشد و با نرم افزار Word2007 تایپ شود. ارسال CD الزامی است.

چ- مسئولیت صحت و سقم مطالب هر مقاله بر عهده نویسنده (نویسندگان) آن خواهد بود. ضمناً اسامی نویسندگان مقاله (اولویت قرار گرفتن و یا هر گونه تغییر تا پایان بررسی مقاله) صرفاً با امضای نویسنده مسئول امکان پذیر است.

ح- مجله حق رد، قبول، اصلاح، ویرایش و خلاصه نمودن مقاله را برای خود محفوظ می دارد. مقالات دریافتی به هیچ عنوان مسترد نخواهد شد.

خ- کلیه مقالات منطبق با شرایط فوق، بلافاصله پس از وصول توسط هیئت تحریریه مورد بررسی قرار گرفته و در صورت تأیید

مقاله ضمن اعلام به نویسنده، جهت داوری ارسال می گردد.

د- مقاله در یک نسخه اصل و سه نسخه کپی از مقاله (نسخ کپی فاقد اسم، آدرس نویسنده و تشکر و قدردانی باشد) به دفتر مجله ارسال گردد. ضمناً توجه گردد همراه مقاله در یک صفحه مجزا عنوان مقاله (فارسی و انگلیسی)، نام و نام خانوادگی نویسندگان (فارسی و انگلیسی)، مرتبه علمی و محل اشتغال آنها به همراه شماره تلفن محل کار و آدرس پست الکترونیکی نویسنده مسئول جهت تسریع در مکاتبات بعدی ذکر شود و یک تعهدنامه با امضای تمام نویسندگان به پیوست آن ارسال گردد.

ذ- در کلیه مراحل بررسی مقاله، ایرادات و اصلاحات مورد نیاز جهت تامین نظر داوری برای نویسنده ارسال می شود و در صورت تأیید نهایی مقاله ضمن اعلام به نویسنده، در نوبت چاپ قرار می گیرد. نسخه های مجله پس از چاپ به تعداد نویسندگان هر مقاله به آدرس نویسنده مسئول ارسال خواهد شد.



## فهرست مطالب

۱. مطالعه هیستوفزیولوژیکی و هیستوشیمیایی رحم، سرویکس و واژن خوکچه-هندی (کاویا پورسلوس).....  
ظاهره محمودیان، سید مهدی بانان خجسته، فاطمه پورولی
۲. بررسی تداخل اثر زهر عقرب *Odontobuthus doriae* و داروی سیکلوسپورین بر سطوح آنزیم‌های کبدی ALT، AST و بافت‌شناسی کبد در موش‌های کوچک آزمایشگاهی.....  
ملیحه مشیری، عبدالحسین شیروی، شاهرخ نویدپور، حسین ذوالفقاریان، محمد اسلام پناه
۳. اثرات عصاره هیدروالکلی دانه زیتون تلخ (*Melia azedarach*) و چریش (*Azadirachta indica*) بر روی تعداد *Trypanosoma evansi* در کبد موش آلوده.....  
شهرزاد نصیری سمنانی، نسترن قاسم پور
۴. جداسازی و غربالگری باکتریوفاژهای دریایی به منظور کاربرد در پیشگیری از بروز بیماری ویبریوزیس در میگوی سفید غربی.....  
سمیرا زارعی، نیما بهادر، مریم میربخش، محمد خلیل پذیر
۵. بررسی بیان ژن‌های مرتبط با تنش در گوسفندان آمیخته و بومی.....  
ندا روح بخش، نعمت هدایت ایوریق، رضا سیدشریفی، میرداریوش شکوری
۶. بررسی اثر یک دوره تمرین هوازی و مکمل سیر بر ساختار بافت قلب در موش‌های چاق.....  
هدا تابع، آسیه عباسی دلوثی، سید جواد ضیاءالحق، علیرضا براری
۷. اثرات به کارگیری بتائین و مولتی آنزیم ناتوزایم در جیره غذایی بر شاخص‌های رشد و بیان ژن هورمون رشد (GH) در ماهی کپور معمولی (*Cyprinus carpio*).....  
محمد همایونی، محمدرضا ایمانپور، رقیه صفری
۸. تاثیر تمرین استقامتی بر استرس اکسیداتیو ناشی از ایسکمی در قلب موش‌های صحرائی نر.....  
علی اوجاقی، فرشاد غزالیان، توحید وحدت پور، حسین عابدنطنزی، رضا بدل زاده

## مطالعه هیستوفیزیولوژیکی و هیستوشیمیایی رحم، سرویکس و واژن خوکچه هندی (کاوایپورسلوس)

طاهره محمودیان<sup>۱</sup>، سید مهدی بانان خجسته<sup>۲</sup>، فاطمه پورولی<sup>۳</sup>، حمیرا حاتمی<sup>۴</sup>

۱- دانش آموخته کارشناسی ارشد زیست شناسی - فیزیولوژی جانوری، دانشگاه تبریز، ایران. tahereh.9373@gmail.com

۲- دانشیار گروه زیست شناسی جانوری، دانشکده علوم طبیعی، دانشگاه تبریز، ایران.

۳- دانش آموخته کارشناسی ارشد زیست شناسی - فیزیولوژی جانوری، دانشگاه تبریز، ایران.

۴- دانشیار گروه زیست شناسی جانوری، دانشکده علوم طبیعی، دانشگاه تبریز، ایران.

تاریخ دریافت: ۹۹/۷/۳۰ تاریخ پذیرش: ۱۴۰۰/۲/۳۰

DOR: [http://qjaphd.sinaweb.net/article\\_684857.html](http://qjaphd.sinaweb.net/article_684857.html) 20.1001.1.17359880.1400.14.3.1.2

### چکیده

زمینه و هدف: اهمیت مطالعه هیستوفیزیولوژیکی و هیستوشیمیایی رحم، سرویکس و واژن در پستانداران به جهت بررسی های آسیب شناسی این ارگان ها در بیماری های عفونی، متابولیکی و درمان ناباروری می باشد. این مطالعه با هدف بررسی ویژگی های هیستوفیزیولوژیکی و هیستوشیمیایی اندام های فوق در خوکچه هندی انجام شد.

روش کار: تعداد ۵ عدد خوکچه هندی ماده و بالغ با میانگین وزنی ۸۰۰ گرم از مرکز پرورش حیوانات آزمایشگاهی تهیه و بعد از نمونه برداری از تخمدان، رحم، سرویکس و واژن، نمونه ها با روش های H&E، PAS و ALB رنگ آمیزی شده و با میکروسکوپ نوری مورد مطالعه قرار گرفت.

یافته ها: شاخ و بدنه رحم در نمای کلی دارای ۳ لایه آندومتر، میومتر و پری متریوم است. بافت پوششی آندومتر در شاخ رحم شامل سلول های مکعبی ساده و در بدنه رحم شامل سلول های مکعبی تا استوانه ای ساده می باشد. آندومتر دارای غدد توپولار پیچ-خورده فراوانی است. در بدنه و شاخ رحم میومتر از خارج به داخل دارای دو لایه عضله صاف طولی و حلقوی است. مخاط سرویکس از نوع استوانه ای ساده، دارای سه نوع چین خوردگی اولیه، ثانویه و ثالثیه می باشد. در بین سلول های استوانه ای تعداد زیادی سلول های جامی شکل ترشح کننده موکوس دیده می شود. اپی تلیوم واژن سنگفرشی مطبق غیرشاخی است. در لایه مخاطی واژن هیچ گونه غده ای مشاهده نشد.

نتیجه گیری: نتایج حاصل نشان می دهد که ساختمان آناتومیک و بافتی رحم، سرویکس و واژن خوکچه هندی با وجود تفاوت های جزئی، تشابه زیادی با سایر پستانداران دارد.

واژه های کلیدی: هیستوفیزیولوژی، رحم، سرویکس، واژن، خوکچه هندی.

### مقدمه

سرویکس و واژن) از اهمیت ویژه ای برخوردار است (۵). رحم در ایجاد محیط مناسب برای اتصال و لانه-گزینی بلاستوسیست محل مناسب شامل استرومای ضخیم و پر از ماده غذایی می باشد، نقش دارد. رحم تهاجم جنین لانه گزینی شده را محدود می کند به طوری که جنین در آندومتر بماند و به میومتر نرسد. رحم سمت مادری جفت بالغ را تشکیل می دهد و این بخش شامل یک صفحه پایه است که به بخش جنینی متصل

بافت شناسی یکی از روش های شناسایی مفید می-باشد و جزئیات ارزشمندی را درباره ساختمان ها و ارگان های داخلی بدن فراهم می کند و اجازه بررسی بخش های گوناگون بافت ها مثل اپیتلیوم، لامینا پروپریا، غده های داخلی و عروق خونی را می دهد (۴). همگی جانداران توانایی تولیدمثل دارند و همین موضوع عامل بقای نسل آن ها می باشد. در پستانداران بچه زا دستگاه تولیدمثلی ماده (تخمدان ها، لوله های رحمی، رحم،

زیر راسته کاویومورف ها یا هیستریکومورف ها است (۱۳). هر ۶-۷ چند از نظر مورفولوژیکی خوکچه هندی شباهت زیادی به رت و موش دارد، تحقیقات اخیر نشان داده است که کاویومورف ها احتمالاً به طور مجزا تکامل یافته اند. بررسی DNA میتوکندریایی مشخص کرده است که آن ها احتمالاً خویشاوندی نزدیکی با انسان، گاو، اسب و خرگوش دارند تا رت و موش. از سوی دیگر خوکچه هندی ماده حدوداً در سن ۲ ماهگی بالغ می شود (ماده ها در ۵-۴ هفتگی می توانند آبستن شوند)، از این لحاظ در مقایسه با رت ها و خرگوش ها که در ۵-۴ ماهگی به بلوغ می رسند، گزینه مناسبی برای مطالعات تولیدمثلی به شمار می روند (۲). بنابراین در این مطالعه از خوکچه هندی به عنوان نمونه مورد مطالعه استفاده شد. در مورد اندام تناسلی خارجی خوکچه هندی ماده، ناحیه میان دو راه Y شکل است. منفذ میزراه در جلو و در بین شاخه های Y قرار دارد. فرج در محل اتصال شاخه ها قرار داشته و یک منفذ U شکل دارد و در زمان آنستروس با یک پرده مهلی پوشیده شده و در کناره های جانبی آن، لب ها قرار دارند. در پشت آن کیسه میان دو راهی قرار دارد که حاوی دو غده میان دو راهی است و اغلب با مو، مواد زائد بافتی و ترشحات چربی پر می شود. مخرج در قاعده Y واقع است (شکل ۱) (۲). تخمدان ها در بخش خلفی جانبی کلیه قرار داشته و با یک مزواریوم کوتاه پشتیبانی می شوند. اوویداکت در تماس نزدیک با بورس تخمدانی است. رحم صورتی رنگ و دو شاخه است. یک جسم رحم کوتاه و یک گردن رحم دارد که به واژن باز می شود (۲۱). یکی از ویژگی های منحصر به فرد کاویومورف ها، وجود یک پرده مهلی می باشد. این پرده اپی تلیال نازک و شفاف است که به استثناء زمان جفت گیری و زایمان، منفذ واژن را می بندد. پرده مذکور در فاصله کوتاهی بعد از استروس، و در صورتی

می شود و فضای بین پرزی بزرگ که پر از خون مادر می گردد. با رشد جنین، رحم رشد کرده و بزرگ می شود، بنابراین جنین در داخل محیط مایع غیر چسبناک رشد می کند. رحم در زمان زایمان نیز به واسطه داشتن بافت عضلانی قوی، انقباضات شدیدی را جهت بیرون راندن جفت و جنین ایجاد می کند (۳). سرویکس در زمان جفت گیری ورود و زنده ماندن اسپرم را تسهیل نموده و فراوانی رشته های کلاژن در لامینا پروپریا سرویکس باعث می شود تا در زمان بارداری از ورود میکروارگانیسم ها و اسپرم به رحم ممانعت شود، بنابراین از انتقال عفونت به جفت یا غشاهای جنینی و جنین و یا لانه گزینی جنین دوم جلوگیری می کند. سرویکس به طور فیزیکی وزن جنین در حال رشد را تحمل می نماید. رشته های الاستیک موجود در سرویکس باعث نرم و گشاد شدن آن در زمان زایمان شده و باعث می شود نوزاد و جفت از رحم به واژن منتقل شوند (۳). در اپی-تلیوم سرویکس تعداد زیادی سلول های جامی شکل ترشح کننده موکوس وجود دارد. سلول های جامی-شکل در پاسخ به تغییرات هورمونی موکوس ترشح می کنند. استروژن موجب ترشح مقدار زیادی موکوس آبکی رقیق و کمی قلیایی می شود. این موکوس محیط مناسبی را برای اسپرم فراهم می کند. پروژسترون سبب تولید میزان کمی موکوس چسبناک و نسبتاً اسیدی ضد اسپرم می شود. پس در زمان تخمک گذاری شرایط موکوس سرویکس به گونه ای است که برای زنده ماندن و نفوذ اسپرم مناسب باشد (۴). واژن یکی از ساختارهای مربوط به جفت گیری در زنان است. واژن به عنوان کانال زایمان عمل می کند (۳). با این تفصیلات صحت جمله ابتدای بحث که دستگاه تولیدمثلی ماده را به عنوان مهم ترین جزء در تولیدمثل پستانداران بچه زا معرفی کرده بود، کاملاً تأیید می گردد. خوکچه هندی (*Cavia porcellus*) یک پستاندار از راسته جونگان و



فحلی به چهار مرحله مجزا تقسیم می شود: (۱) پرواستروس (۲) استروس (۳) متاستروس (۴) دی استروس. به استثنای دوره های آنستروس (عدم فحلی) در طول آبستنی و دوره اولیه پس از زایمان این مراحل به صورت متوالی و دوره ای اتفاق می افتد (۱۵). در بین پستانداران از لحاظ بافت شناسی تفاوت هایی در بین گونه های مختلف مشاهده می شود. لذا این تفاوت ساختاری همواره مورد توجه متخصصین علوم بافت شناسی و تشریح بوده است. به دلیل فقدان اطلاعات کافی از مشخصات هیستوفیزیولوژیک و هیستوشیمیایی رحم، سرویکس و واژن کوچک هندی ماده و با توجه به اهمیتی که دستگاه تولیدمثلی ماده در امر تولیدمثل دارد، این مطالعه جهت بررسی ویژگی های هیستوفیزیولوژیک و هیستوشیمیایی این اندام ها در این پستاندار برنامه ریزی و انجام شد. نتایج این مطالعه در زمینه های مختلف بهداشت و آسیب شناسی بیماری های مهم متابولیک و عفونی و هم چنین گسترش دامنه اطلاعاتی بافت شناسی پستانداران سودمند خواهد بود.

### مواد و روش ها

در این مطالعه تعداد ۵ عدد کوچک هندی ماده و بالغ با میانگین وزنی ۸۰۰ گرم از مرکز پرورش حیوانات آزمایشگاهی خریداری شد. حیوانات تحت شرایط استاندارد از نظر غذایی و محیطی قرار گرفتند تا زمانی که نمونه برداری بافتی انجام شود. در زمان نمونه برداری ابتدا کوچک هندی برای مرگ آسان به مدت ۱۵ دقیقه در محفظه اتر قرار گرفتند، سپس تشریح شدند و تخمدان، رحم، سرویکس و واژن به دقت و به طور کامل از سایر اندام های درونی جدا شدند. به منظور جلوگیری از اتولیز بافتی، سریعاً از قسمت های مختلف تخمدان، رحم، سرویکس و واژن چندین نمونه به روش استاندارد تهیه گردید. نمونه ها در بافر فرمالین تازه ۱۰٪ قرار گرفتند تا تثبیت شوند، سپس شسته شده و با قرار دادن

که جفت گیری انجام گرفته باشد، بعد از خروج درپوش جفت گیری، بسته می شود (۱۷). درپوش جفت گیری به وسیله ترشحات غدد وزیکول سمینال نر و بافت پوششی کنده شده مهبل تشکیل و از نشت اسپرم ها پس از جفت گیری و هم چنین بارور شدن ماده توسط نرهای دیگر ممانعت می کند. این درپوش معمولاً از مهبل به بیرون افتاده و می توان آن را چند ساعت بعد از جفت گیری به صورت یک توده مومی در کف محل نگهداری پیدا کرد (۱۶). در حیوان ماده بلوغ عبارت است از سن اولین فحلی آشکار که همراه با تخمک گذاری باشد. بلوغ هنگامی اتفاق می افتد که میزان تولید گنادوتروپین ها (FSH و LH) به اندازه ای باشد که باعث رشد فولیکول، بلوغ تخمک و تخمک گذاری گردد. رشد فولیکول را می توان چندین سال قبل از بلوغ تشخیص داد. با نزدیک شدن بلوغ، آزاد شدن متناوب گنادوتروپین ها به دفعات بیشتر و با دامنه ای وسیع تر صورت می گیرد. هنگامی که ترشح این هورمون ها به حداکثر میزان خود برسد، بلوغ تخمک و تخمک گذاری شروع می شود (۷). سن بلوغ بیشتر تحت تأثیر عوامل ژنتیکی و محیطی قرار دارد. برخی عوامل محیطی تأثیر قابل ملاحظه ای روی سن بلوغ دارند. به طور کلی هر عاملی که سرعت رشد را کاهش دهد، از ظهور کامل توان ژنتیکی جلوگیری نموده و بلوغ را به تأخیر می اندازد (۲۲). بلوغ ماده ها در ۲ ماهگی و بلوغ نرها در ۳ ماهگی است، هر چند که نرها از ۱ ماهگی رفتار سوار شدن بر ماده ها را نشان می دهند. ماده ها هم در ۴-۵ هفتگی می توانند آبستن شوند (۲). در پستاندارانی نظیر جوندگان چرخه تولیدمثلی با نام چرخه فحلی شناخته می شود. این چرخه برخلاف پستانداران اهلی، در جوندگان بسیار کوتاه مدت است. طول کوتاه چرخه فحلی این حیوانات را به مدلی مناسب برای مطالعات دستگاه تولید مثل تبدیل نموده است (۱۴). معمولاً چرخه

در اتانول با غلظت های صعودی (۰.۷۰٪، ۰.۸۰٪، ۰.۹۶٪، ۱.۱۰۰٪) دهیدراته شدند. سپس در داخل محلولی به نام زایلین قرار گرفتند تا این ماده جایگزین الکل شود و در نهایت در پارافین جاسازی شدند. نمونه ها همراه با قالب پارافین توسط دستگاهی به نام میکروتوم به ضخامت ۵ میکرون برش داده شدند، سپس با زایلین موم زدایی شده و در اتانول با غلظت های نزولی دهیدراته می شوند (۱۲). با توجه به این که عناصر سلولی موجود در مقاطع بافتی تهیه شده جهت مطالعه با میکروسکوپ نوری به همان صورت قابل مشاهده و تمایز نمی باشند، لذا لازم است قبل از مطالعه میکروسکوپی، آن ها را رنگ آمیزی کرده تا قسمت های مختلف بافت ها و عناصر سلولی تشکیل دهنده آن قابل تفکیک و مطالعه باشند. رنگ آمیزی مقاطع بافتی بررسی اجزای ساختمانی آن ها را آسان تر می کند (۶). بنابراین نمونه های بافتی به روش عمومی هماتوکسیلین-ائوزین و برای شناسایی گلیکوکونژوگیت ها در سلول های جامی شکل، با پرئودیک اسید شیف برای گلیکوژن و مخاط ختنی، و نیز با آلشین بلو (pH=۲/۵) برای گروه های کربوکسیل و مخاط اسیدی رنگ آمیزی شدند (۱۲). در نهایت نمونه ها و لام های رنگ آمیزی شده، توسط میکروسکوپ نوری مورد مطالعه قرار گرفتند و میکروگراف های لازم جهت مطالعات هیستولوژی تهیه گردید.

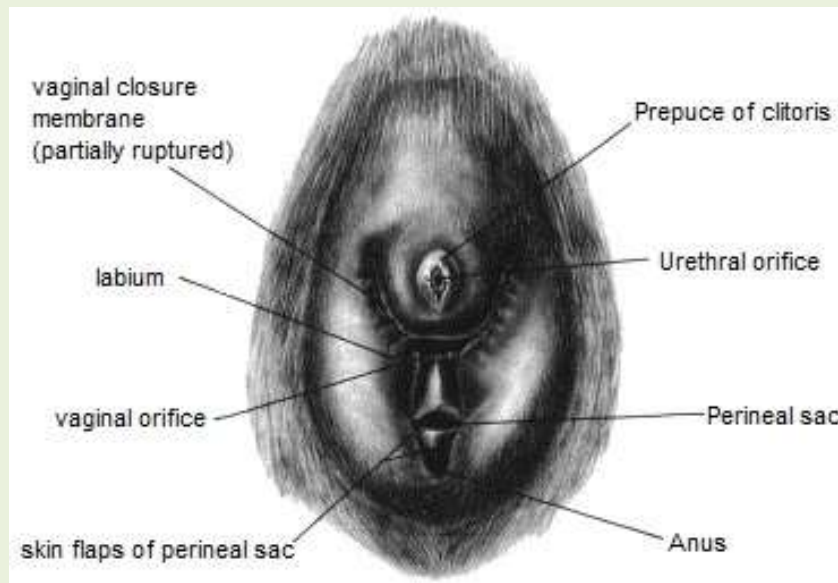
### نتایج

طبق یافته های این پژوهش شاخ رحم در نمای کلی دارای ۳ لایه آندومتر، میومتر و پری متریوم است که میومتر ضخیم ترین لایه رحم می باشد. آندومتر شاخ رحم دارای غدد مخاطی فراوانی است. این غدد به تمام ضخامت آندومتر نفوذ می کنند و از نوع غدد توپولار یا لوله ای پیچ خورده می باشند. رحم سرشار از رگ های خونی و شریان های منشعب است (شکل ۲). مطالعات

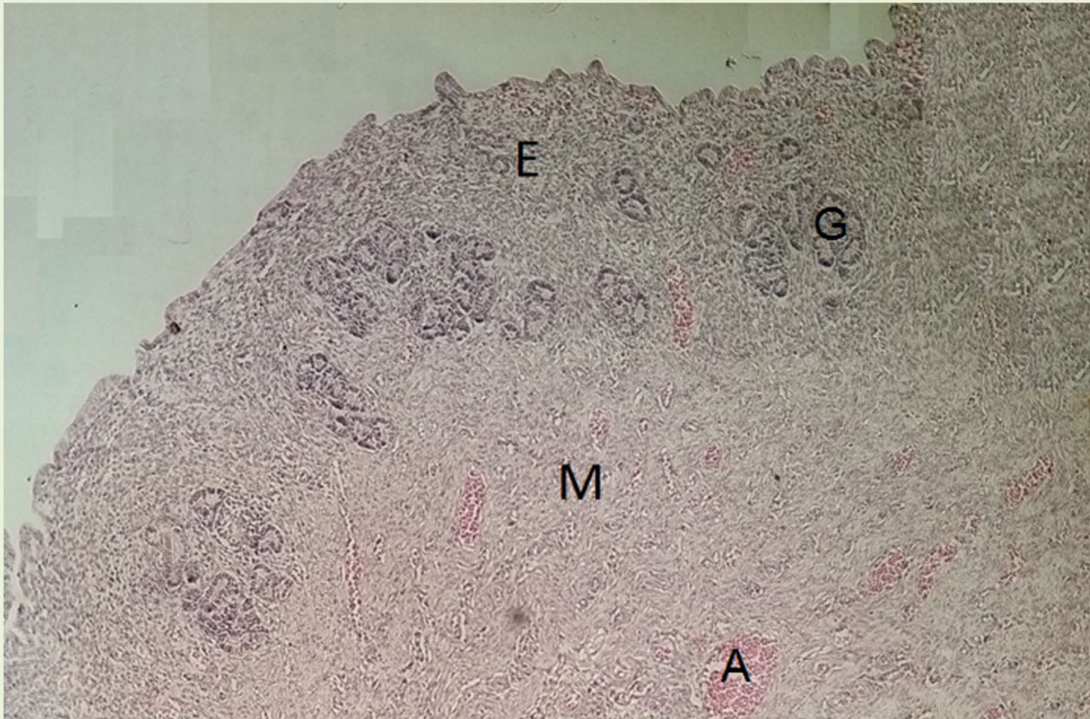
میکروسکوپی نشان داد که مخاط در بدنه رحم برخلاف شاخ رحم دارای چین خوردگی های سطحی است (سطح آندومتر دارای چین خوردگی است). آندومتر در بدنه رحم نیز همانند شاخ رحم شامل غدد فراوانی است. میومتر در بدنه رحم نیز دارای ضخامت قابل توجهی می باشد و در نهایت یک لایه نازک پری متریوم دیده می شود (شکل ۳). اپی تلیوم سطحی در بدنه رحم شامل سلول های مکعبی تا استوانه ای ساده (تک لایه) می باشد. این سلول های اپی تلیال شامل دو نوع مژک دار و ترشحی است که بعداً غدد رحمی توپولار متعددی را تشکیل می دهند. سلول های مکعبی دارای هسته های گرد بوده و مژه دار هستند (مشابه سلول های موجود در آندومتر رحم انسان). سلول های استوانه ای نیز با سیتوپلاسم بلند دارای هسته های بیضی شکل در امتداد ارتفاع سلول هستند. در زیر بافت پوششی آندومتر بافت همبند سست قرار گرفته است (شکل ۴). سرویکس بخش تحتانی رحم است که تا واژن ادامه دارد. مخاط سرویکس دارای چین خوردگی های طولی می باشد که در برش عرضی چین ها به صورت برجستگی های مخاطی و سه نوع چین خوردگی شامل چین های اولیه، ثانویه و ثالثیه مشخص است. مشابه آن چه در رحم دیده شد در سرویکس نیز در ادامه بافت عضلانی قرار دارد. در امتداد پری متریوم بافت چربی دیده می شود که دارای ساختاری مشابه لانه زنبور است، هم چنین این بافت چربی عروق خونی فراوانی دارد (شکل ۵). در سرویکس در زیر اپی تلیوم بافت همبند قرار دارد. هم چنین سه نوع چین خوردگی موجود در مخاط سرویکس به خوبی قابل تشخیص است (شکل ۶). اپی تلیوم (مخاط) سرویکس از نوع استوانه ای ساده (تک لایه) است. در بین سلول های استوانه ای تعداد زیادی سلول های جامی شکل (Goblet cells) ترشح کننده موکوس دیده می -

قرمز مایل به ارغوانی (شکل ۱۰) و نیز ALB مثبت بوده و به رنگ آبی می باشند (شکل ۱۱). بنابراین می توان گفت که ترکیبات موکوسی سلول های جامی شکل موجود در روده حاوی گلیکوکونژوگیت های خنثی بوده اند که به صورت PAS مثبت در می آیند و به رنگ قرمز مایل به ارغوانی مشاهده می شوند و حاوی گلیکوکونژوگیت های اسیدی هستند که با رنگ آمیزی آلشین بلو مثبت بوده و به رنگ بنفش مایل به آبی مشاهده می شوند. میکروگراف های به دست آمده از لام های تهیه شده از تخمدان، حاکی از حضور جسم زرد در تخمدان بود. این بدین معناست که خوکچه هندی مورد مطالعه غیر باردار بوده و لام ها در مرحله متاستروس و دیاستروس از این خوکچه هندی ماده تهیه شده است (شکل ۱۲).

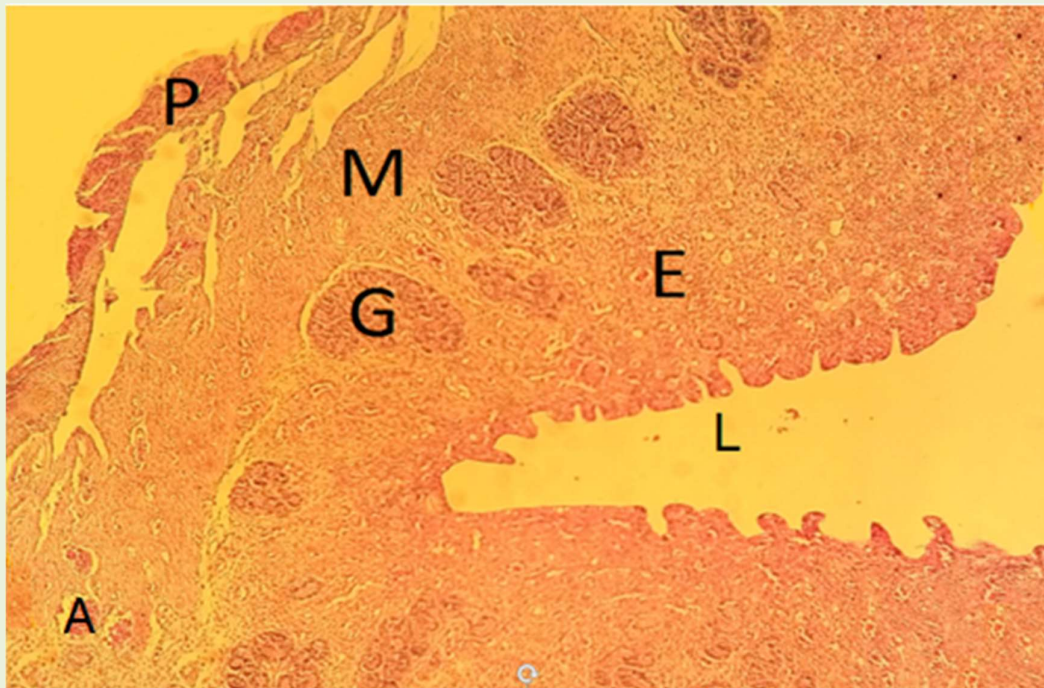
شود. در زیر بافت پوششی بافت همبند متراکم وجود دارد. رگ های خونی نیز در این بافت همبند قابل تشخیص است (شکل ۷). اپی تلیوم واژن سنگفرشی مطبق غیرشاخی (دارای چندین لایه سلول پوششی) است. برخلاف رحم در لایه مخاطی واژن هیچ گونه غده ای مشاهده نشد. در زیر بافت پوششی بافت همبند دیده می شود که به علت وجود برجستگی های متعدد به آن لامینا پروپریا گفته می شود (شکل ۸). در زیر اپی تلیوم واژن بافت همبند متراکم با رشته های کلاژن فراوان وجود دارد و در زیر بافت همبند عضلات صاف طولی خارجی و حلقوی داخلی قرار دارند که نسبت به لایه عضلانی رحم و سرویکس ضخامت کمتری دارند. در امتداد این لایه عضلانی نیز بافت چربی قرار گرفته است. (شکل ۹). از نظر هیستوشیمیایی، سلول های جامی شکل موجود در سرویکس PAS مثبت بوده و به رنگ



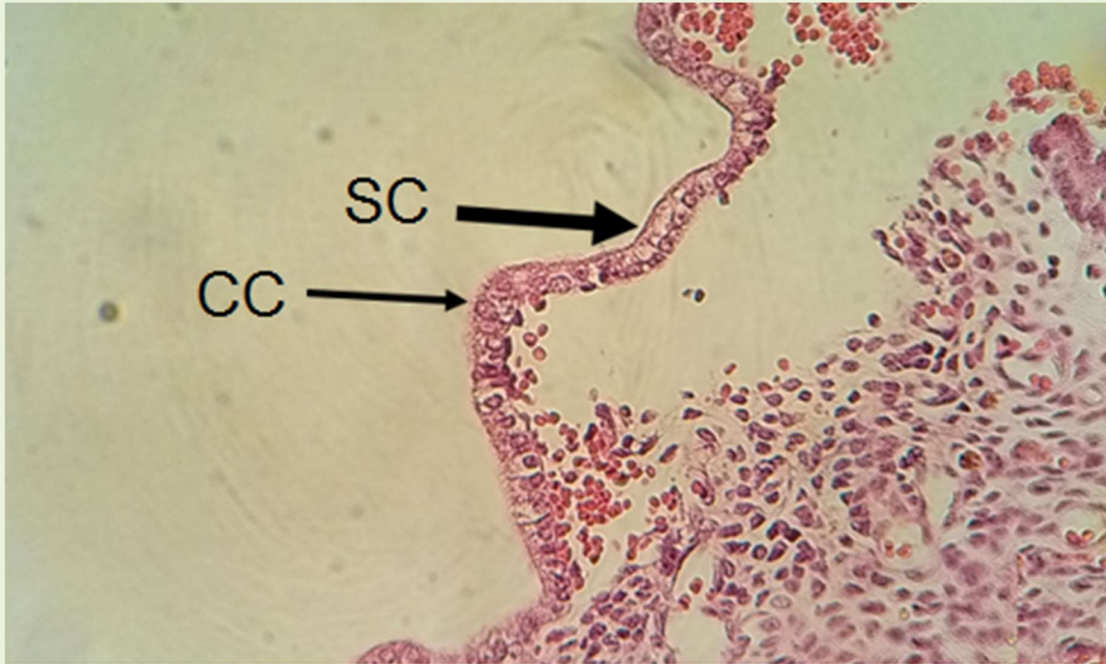
شکل ۱- اندام تناسلی خارجی خوکچه هندی ماده (۲).



شکل ۲- برش عرضی شاخ رحم  
اندومتریوم (E)، میومتریوم (M)، غدد اندومتریوم (G)، شریان های کوچک (A) (هماتوکسین-انوزین، ۱۰۰×).

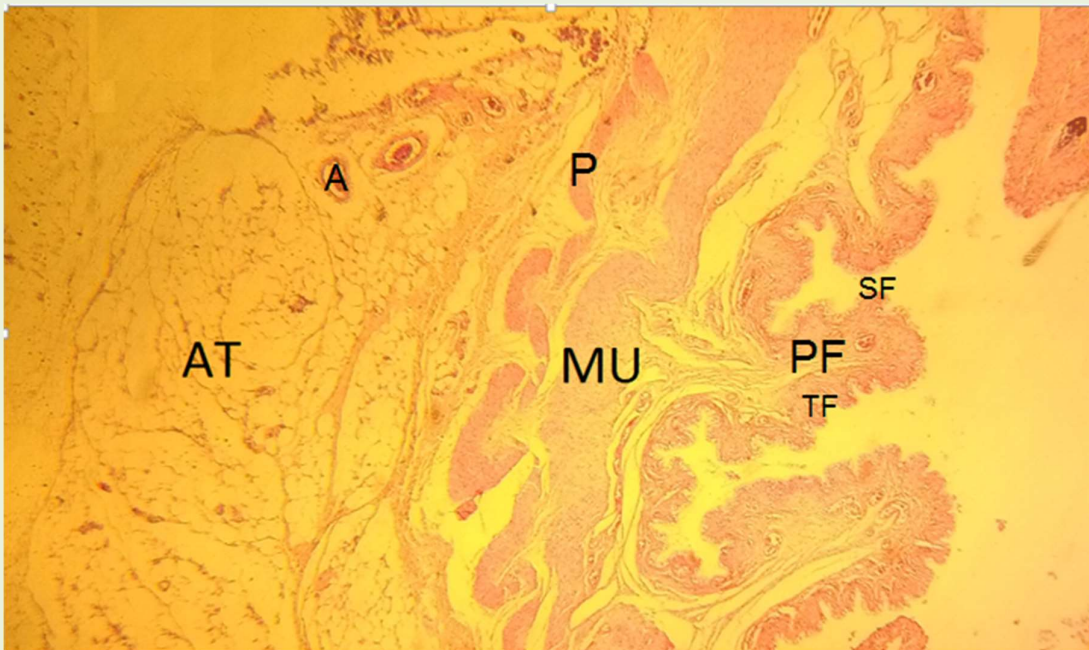


شکل ۳- برش عرضی بدنه رحم  
اندومتریوم (E)، چین خوردگی های سطحی مخاط به سمت لومن (L)، غدد اندومتر (G)، میومتریوم (M)، پری متریوم (P)، شریان های کوچک (A) در (هماتوکسین-انوزین، ۱۰۰×).



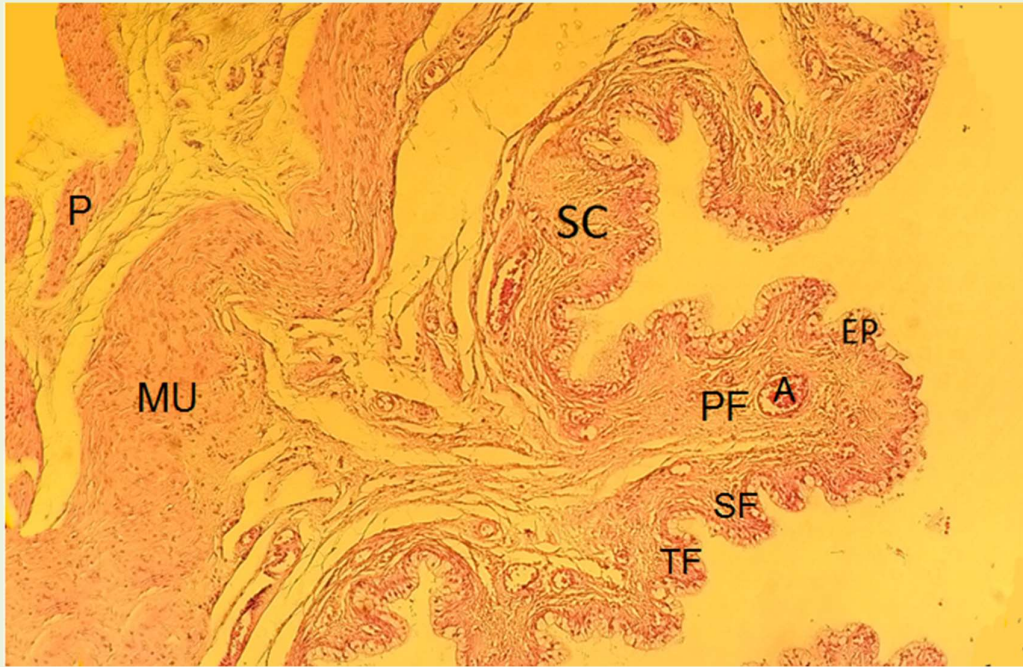
شکل ۴- سلول های پوششی استوانه ای با هسته های گرد

(سلول های ترشچی) (SC)، سلول های پوششی مژکدار (CC) در برش عرضی بدنه رحم (هماتوکسین-انوزین،  $\times 400$ ).



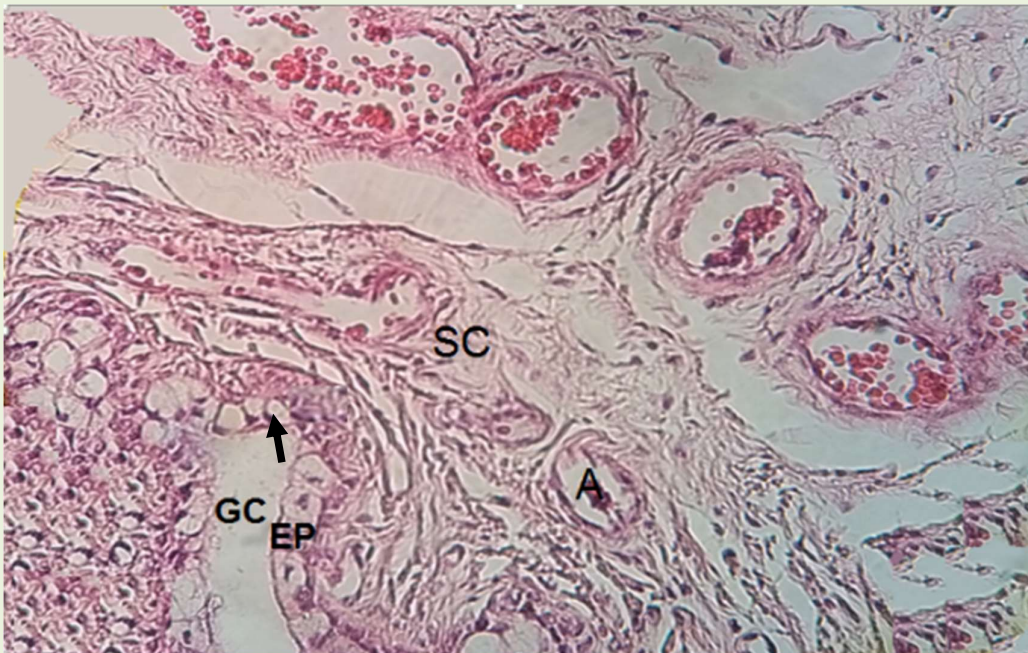
شکل ۵- چین خوردگی طولی در مخاط سرویکس

اولیه در مخاط سرویکس (PF)، چین خوردگی ثانویه (SF)، چین خوردگی ثالثیه (TF)، عضله (MU)، پریمتریوم (P)، بافت چربی (AT)، شریان-کوچک (A) موجود در بافت چربی در برش عرضی سرویکس (هماتوکسین-انوزین،  $\times 40$ ).



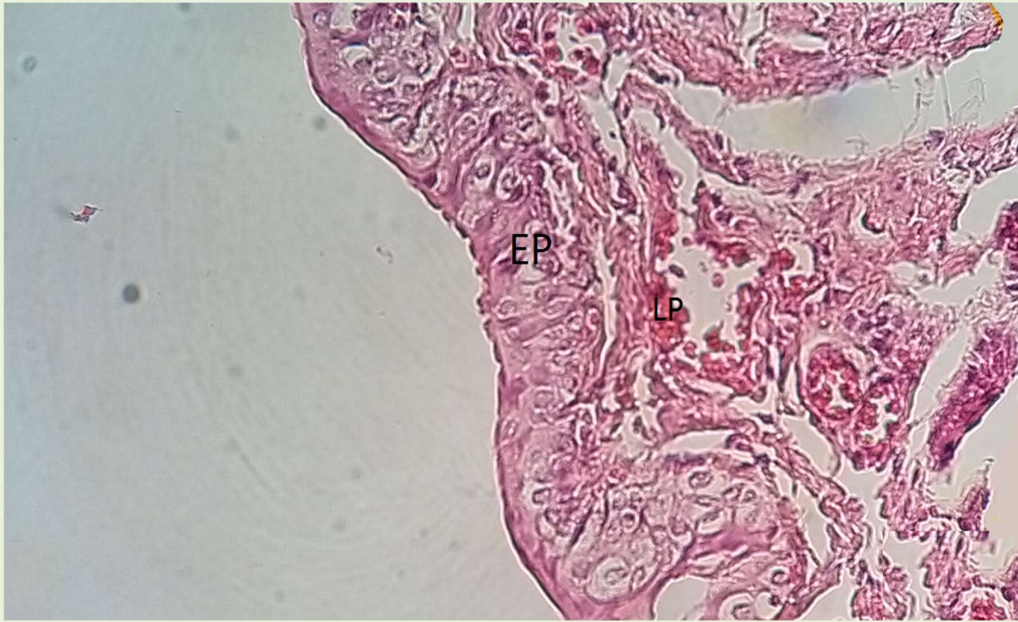شکل ۶- چین خوردگی مخاط سرویکس

چین خوردگی اولیه (PF)، چین خوردگی ثانویه (SF)، چین خوردگی ثالثیه (TF)، شریان کوچک (A)، عضله (MU)، پریمتریوم (P)، موجود در بافت چربی در برش عرضی سرویکس (هماتوکسین-انوزین،  $\times 100$ ).



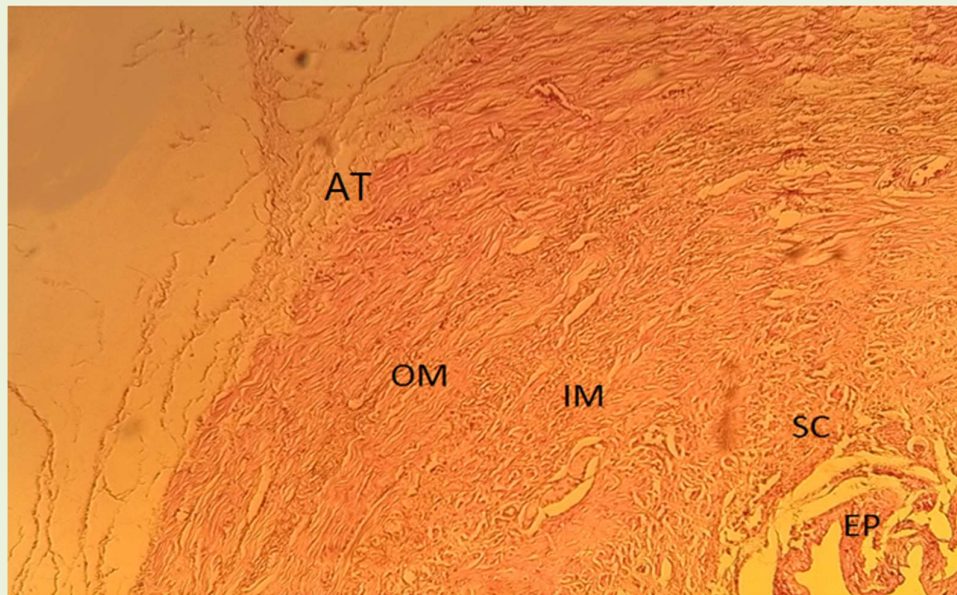
شکل ۷- اپی تلیوم برش عرضی سرویکس

سلول های استوانه ای (EP)، سلول های جامی شکل (GC)، بافت همبند (SC)، رگ خونی موجود در بافت همبند (A) در (هماتوکسین-انوزین،  $\times 400$ ).



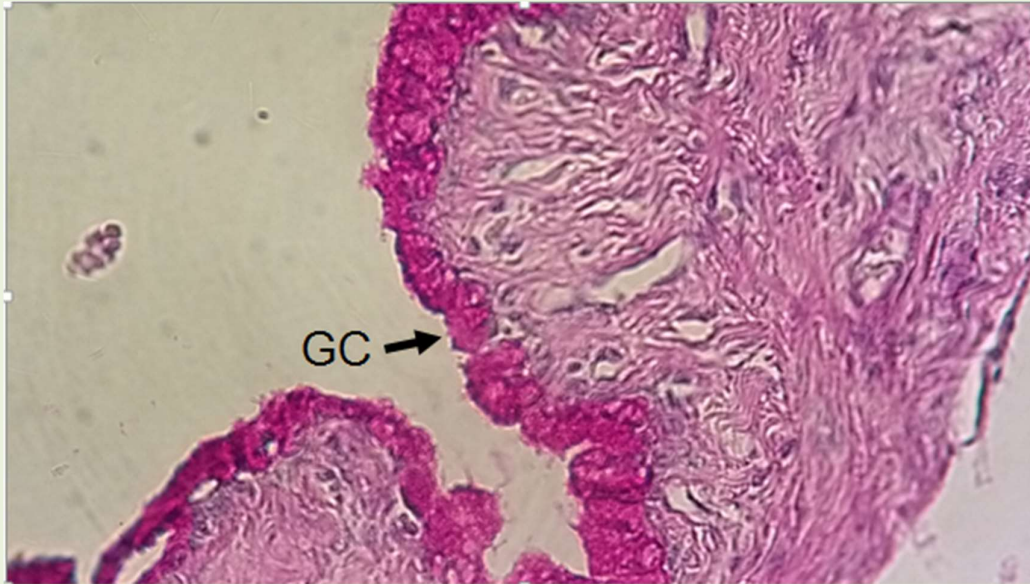شکل ۸- برش عرضی واژن

ابی تلیوم سنگفرشی مطبق (دارای چندین لایه سلول) (EP)، بافت همبند زیر بافت پوششی (لامینا پروپریا) (LP) (هماتوکسین-ائوزین، ×۴۰۰).



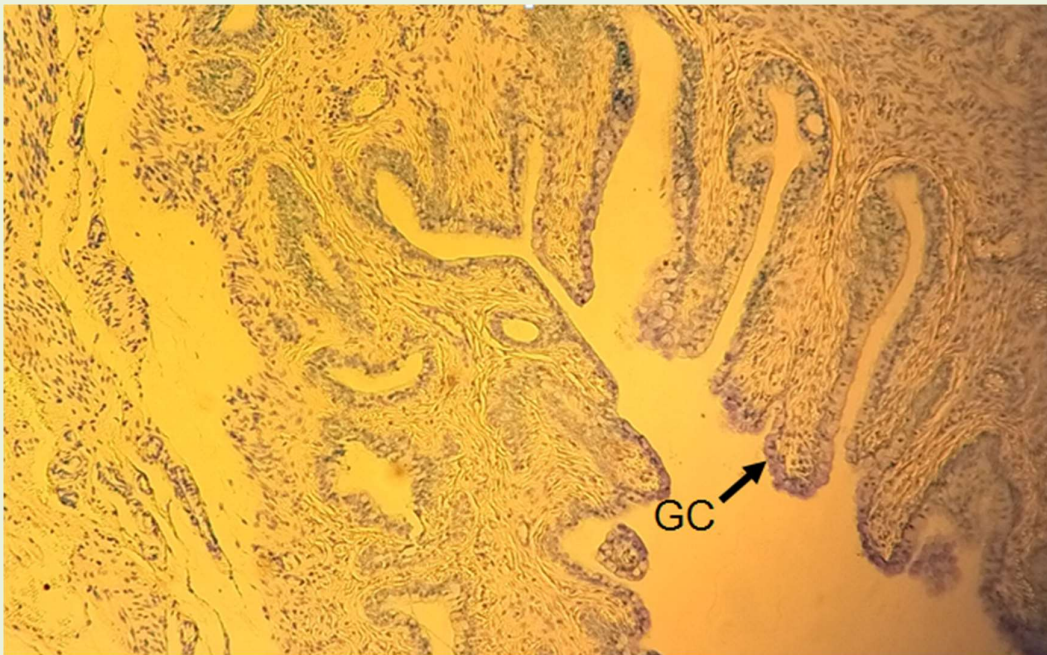
شکل ۹- برش عرضی واژن

ایپتلیوم (EP)، بافت همبند متراکم دارای رشته‌های کلاژن فراوان (SC)، بافت عضلانی صاف حلقوی داخلی (IM)، بافت عضلانی صاف طولی خارجی (OM)، بافت چربی (AT) در (هماتوکسین-ائوزین، ×۱۰۰).



شکل ۱۰- برش عرضی سرویکس

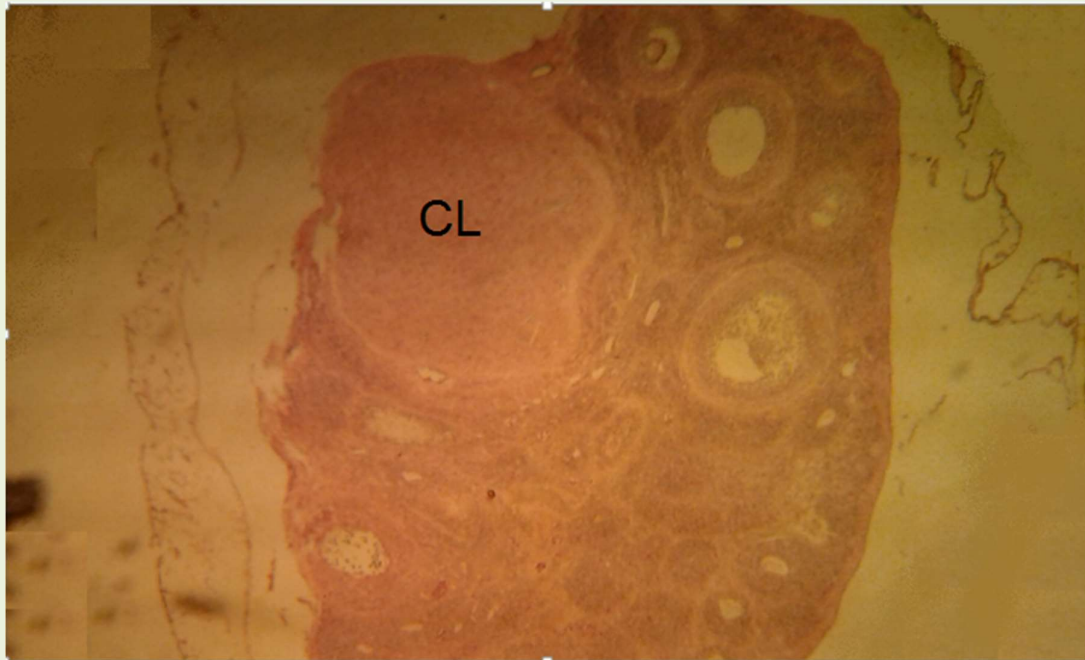
سلول های جامی شکل (فلش) در سرویکس با سیتوپلاسم ارغوانی رنگ به صورت PAS مثبت مشاهده می شوند، (PAS×400).



شکل ۱۱- برش عرضی سرویکس

سلول های جامی شکل (GC) در سرویکس با سیتوپلاسم آبی رنگ به صورت ALB مثبت مشاهده می شوند، (ALB×100).





شکل ۱۲- برش عرضی تخمدان

جسم زرد (CL) در تخمدان در مرحله متاستروس و دیاستروس، (هماتوکسین-انوزین،  $\times 100$ ).

### بحث و نتیجه گیری

است و در بدنه رحم شامل سلول های مکعبی تا استوانه ای ساده می باشد. سلول های اپی تلیال شامل دو نوع مژک دار و ترشچی است که بعداً غدد رحمی توبولار متعددی را تشکیل می دهند. سلول های مکعبی دارای هسته های گرد بوده و مژه دار هستند (مشابه سلول های موجود در آندومتر رحم انسان). سلول های استوانه ای نیز با سیتوپلاسم بلند دارای هسته های بیضی شکل در امتداد ارتفاع سلول هستند (هسته های بازال). در بدنه رحم برخلاف شاخ رحم آندومتر دارای چین خوردگی های سطحی است حتی ضخامت آندومتر در بدنه رحم نسبت به شاخ رحم بیشتر است. غدد آندومتر نیز برخلاف گربه و مادیان که از نوع لوله ای ساده بودند، در خوکچه هندی از نوع غدد توبولار یا لوله ای پیچ خورده است. در رحم گاو غدد آندومتری به صورت قابل توجهی درهم پیچیده اند (۱۸). مشابه سایر

دیواره رحم دارای ۳ لایه آندومتر داخلی (مخاط)، میومتر میانی (عضلات) و پریمتر خارجی می باشد. بر طبق تحقیقات صورت گرفته، آندومتر رحم گربه های ماده دارای غدد لوله ای است که از نوع ساده هستند و عضله ی صاف موجود در میومتر از خارج به داخل دارای دو لایه عضله ی صاف طولی و حلقوی است (۹). در مادیان پوشش اپی تلیومی رحم استوانه ای ساده است و غده های اپی تلیومی کمی در قسمت پایه پیچ خورده اند (۱۱). در سگ ماده نیز اپی تلیوم از نوع استوانه ای ساده است و غدد آندومتری توسط سلول های اپیتلیال استوانه ای با هسته های بازال احاطه شده اند. لامینا پروپریا بسیار پرسلول همراه با عروق خونی کوچک و فراوان می باشد (۲۶). این در حالی است که در این مطالعه مشخص شد، در خوکچه هندی بافت پوششی آندومتر شاخ رحم از نوع مکعبی ساده

پستانداران در خوکچه هندی نیز در زیر بافت پوششی آندومتر بافت همبند قرار دارد. البته در برخی نژادهای گوسفندها در این بافت همبند ذخایر موضعی از پیگمنت (رنگدانه) ملانین دیده می شود (۱۲). ضخامت آندومتر در گونه های مختلف و حتی در یک گونه از فردی به فرد دیگر متفاوت است ولی آنچه حائز اهمیت می باشد، این است که اگر ضخامت آندومتر یوم از یک حد معینی کمتر شود، باروری کاهش می یابد (۱۸). در بدنه رحم و شاخ رحم خوکچه هندی، میومتر مشابه گربه، مادیان و سگ از خارج به داخل دارای دو لایه عضله صاف طولی و حلقوی است. مطابق مشاهدات صورت گرفته یاخته های عضله صاف طولی دارای هسته هایی بیضی می باشند. مخاط سرویکس خوکچه هندی دارای چین خوردگی های طولی است که در برش عرضی چین ها به صورت برجستگی های مخاطی مشخص است. سه نوع چین خوردگی اولیه، ثانویه و ثالثیه در مخاط قابل تشخیص است. اپی تلیوم سرویکس از نوع استوانه ای ساده همراه با تعداد زیادی سلول های جامی شکل می باشد. فراوانی سلول های جامی شکل ترشح کننده موکوس در سرویکس نقش مهمی در لغزنده کردن سرویکس دارد (۸). در نمونه های سرویکس گوسفندهای ماده در زیر چین خوردگی های سرویکس دو لایه بافت عضلانی صاف طولی خارجی و حلقوی داخلی قرار دارد (۱۲)، که در خوکچه هندی نیز مشابه گوسفند و سایر پستانداران این لایه های عضلانی در زیر مخاط چین خورده مشاهده شد. دیواره ی واژن از ۳ لایه مخاط، عضلات و سروژ تشکیل شده است. در خوکچه هندی و تقریباً در تمام گونه ها به استثنای گاو مخاط دارای سلول های سنگفرشی مطبق غیرشاخی (غیر کراتینه) می باشد. در گاو مخاط واژن با سلول های جامی شکل استوانه ای پوشیده شده است. در سگ ماده اپی تلیوم کراتینه شده و در گوسفند

غیرکراتینه است. کراتینه شدن در انسان نیز همانند خوکچه هندی رخ نمی دهد (۱۱). مخاط بر روی لامینا پروپریای پاپیلیت قرار گرفته است. پاپیلاها باریک و متعدد بوده و به سمت مخاط برجسته شده اند. هم چنین این بافت همبند زیر اپی تلیالی بسیار پر سلول بوده و دارای عروق خونی و فیبرهای الاستیک و کلاژن فراوان دارد. در سگ ماده و نشخوارکنندگان، یک لایه نازکی از عضلات طولی در داخل لایه حلقوی دیده می شود (۱۱). خارجی ترین لایه واژن (سروژ) غنی از رشته های الاستیک است که باعث استحکام و انعطاف پذیری دیواره واژن می شود (۲۳). تجزیه های شیمیایی نشان داده اند که موکوس سلول های جامی شکل، نوعی گلیکوپروتئین بسیار درشت است. برخی گلیکوپروتئین های موکوس حاوی هیچ گروه اسیدی نیستند و به آن ها مواد موکوسی خنثی گفته می شود که با رنگ آمیزی PAS شناسایی شده درحالی که برخی به خاطر وجود قندهای انتهایی اسیدسیالیکی و وجود سولفات اسیدی می باشند و با رنگ آمیزی ALB شناسایی می شوند. در این پژوهش مشخص شد که سلول های جامی شکل سرویکس هم دارای مواد موکوسی اسیدی (آلشین بلو مثبت) و هم خنثی (پاس مثبت) هستند. این یافته ها با نتایج مطالعات روی بسیاری از پستانداران دیگر مطابقت دارد. با توجه به این که شرایط موکوس سرویکس در زنده ماندن و نفوذ اسپرم موثر است، پیشنهاد می شود که مطالعاتی در خصوص تاثیر تغییرات هورمونی سیکل استروس بر سلول های جامی شکل و تفاوت موکوس مترشحه از این سلول ها در مراحل مختلف سیکل استروس انجام گیرد.

### تشکر و قدر دانی

از استاد بزرگوار جناب آقای دکتر سید مهدی بانان خجسته به جهت کمک ها و راهنمایی هایشان در اجرای پروژه تحقیقاتی مربوط به این مقاله و تفسیر لام

های میکروسکوپی بسیار سپاس گزار هستم.

### منابع

13. Brezile, J. E., Brown, E. M. (1999). The biology of the guinea pig. New York: Academic Press. PP. 53-62.
14. Camila, CD., Patricia, FFP., Tania, MS., Carls, MM., Francisco, EM. (2001). Estrous cycle anatomy and histology of the uterine tube of the *Mongolian gerbil* (*Meriones unguiculatus*). *Rev Chil Anat*, 19; 191-6.
15. Chanut, FJA., Williams, AM. (2016). The syrian golden hamster estrous cycle: unique characteristics, visual guide to staging, and comparison with the rat. *Toxicol Pathol.*, 44(1); 43-50.
16. Cooper, G., Schiller, A L. (1975). Anatomy of the guinea pig. Cambridge, Mass: Harvard University Press., PP. 17-71.
17. Cramer, M J. (2011). The biology of small mammals. 1nd ed. The American Midland Naturalist, University Of Noter Dome, 165(1); 204-205.
18. Espejel, MC., Medrano, A. (2017). Histological cyclic endometrial changes in dairy cows. *An Overview*, 25(5); 257-3.
19. Gdale, B. (1966). Reproduction in the ferret (*Mustela furo*). Uterine histology and histochemistry during pregnancy and pseudopregnancy. *American Journal of Anatomy*, 23(6); 2387-2367.
20. John, P., Georgene, H. (2012). Studies on the reproductive activities of the guinea pig: IV. A Comparison of Sex Drive in Males and Females, 45(2); 312-5.
21. Kobayashi, A., Behringer, RR. (2003). Developmental genetics of the female reproductive tract in mammals. *Nature Reviews Genetics Journal*, (5); 10-1038.
22. Kunzl, C., Sachser, N. (1999). The behavioural endocrinology of domestication: a comparison between the domestic guinea pig (*Cavia aperea* F. porcellus) and its wild ancestor, the cavy (*Cavia aperea*). *Horm Behav*, 35; 28-37.
23. Lindeberg, H. (2008). Reproduction of the female ferret (*Mustela putorius furo*). *National Library of Medicine.*, 81(14); 1247-1256.
- 1- آرونند، م. ۱۳۷۹. بافت شناسی عملی. چاپ اول. انتشارات دانشگاه علوم پزشکی و خدمات درمانی، مشهد، ص ۳۵۰ - ۳۵۴.
- ۲- بانان خجسته، م. ۱۳۹۱. آناتومی و فیزیولوژی کلینیکی مهره داران. چاپ اول. انتشارات پریور، تبریز، ۱۳۹۱؛ ص ۲۴۷ - ۲۴۸.
- ۴- حائری روحانی، ع، نامور، س، صفری، ف، شهابی، پ. ۱۳۹۶. فیزیولوژی برون و لوی. چاپ چهارم. انتشارات اندیشه رفیع، تهران، ص ۸۸۰ - ۸۹۷.
- ۵- دزفولیان، ع، شریعت زاده، م. ۱۳۸۶. بافت شناسی. چاپ اول. انتشارات آبیژ، تهران، ص ۲۱۹-۲۲۲.
- ۶- مهدوی شهری، ن، فاضل، ع، ژیان طبسی، م، سعادت فر، ز. ۱۳۸۰. تکنیک های هیستولوژی و هیستوشیمی. چاپ اول. انتشارات دانشگاه فردوسی، مشهد، ص ۳۶۴ - ۳۷۶.
- ۷- هاشمی، م، حسنی، س. ۱۳۸۰. فیزیولوژی تولیدمثل. چاپ سوم. انتشارات فرهنگ جامع، تهران، ص ۸۳ - ۸۸.
- ۸- یوسفی، الف. ۱۳۶۸. بافت شناسی مقایسه ای و هیستوتکنیک. چاپ اول. انتشارات دانشگاه تهران، ص ۲۸۷ - ۲۹۰.
9. Abood, DA., Al-Saffar, FJ. (2015). The post hatching development of the female genital system in indigenous Mallard Duck (*Anas platyrhynchos*). *Iraqi J Vet Med.*, 39(2); 17-25.
10. Al-Saffar, FJ., Hazim, N.H., Al-Ebbad, I. (2019). Histomorphological and histochemical study of the uterus of the adult guinea pigs (*Cavica porcellus*). *Indian Journal Science and Technology*, 12(46); 10-17485.
11. Aughey, E. (2001). Comparative veterinary histology whit clinical correlates. 1nd ed. Grafos AS, Spain, 189-193.
12. Benbia, S1., Yahia, M1., Boutelis, S1., Chennaf, A1., Yahia, M. (2013). Evaluation of the cytology and histology of uterus and cervix as predictors of estrous stages in ewes and dairy cows. *American Dairy Science Association*, 5(6); 2437-2342.

24. Rush, C. M., Hafner, L. M., Timms, P. (1996). The vaginal microbiota of *Guinea pigs*. *Microbial Ecology in Health and Disease*, 9; 123-127.

25. Ramachandraiah, SV., Narsimha, R.P., Ramamohana, Rao. (1980). Histological and histochemical changes in the uterine and oviductal epithelium of ewe during oestrous

cycle. *Indian Journal of Animal Sciences*, 50; 41-45.

26. Steinhauer, N., Boos, A., Günzel-Apel, AR. (2004). Morphological changes and proliferative activity in the oviductal epithelium during hormonally defined stages of the oestrous cycle in the bitch. *Reprod Domest Anim*, 39(2); 110-119



# Histophysiological and Histochemical Study of the Uterus, Cervix and Vagina in Guinea Pig (*Cavia porcellus*)

**T.Mahmoudian**<sup>1</sup>, S.M. Banan. Khojasteh<sup>2</sup>, F.Pourvali <sup>3</sup>

1. M.Sc in Biology\_ Animal physiology, University of Tabriz.Iran.tahereh.9373@gmail.com

2. Associate Professor, Department of Biology, Natural Science Faculty, University of Tabriz. Iran.

3. 3. M.Sc in Biology\_ Animal physiology, University of Tabriz. Iran.

4. Associate Professor, Department of Biology, Natural Science Faculty, University of Tabriz. Iran.

**Received:2020.20. 8**

**Accepted: 2021.20.5**

## Abstract

**Introduction & Objective:** The importance of histophysiological and histochemical study of the uterus, cervix and vagina in mammals is due to pathological examinations of these organs in infectious and metabolic diseases and infertility treatment. The aim of this study was to investigate the histophysiological and histochemical features of these organs in guinea-pigs.

**Materials and Methods:** Five female guinea pigs with mean weight were obtained from laboratory animal breeding center and after sampling, Samples were stained by Hematoxin - Eosin, Periodic acid Schiff and alcian blue methods and then histological and histochemical properties of samples were samples were studied by light microscope.

**Results:** The horn and the body of the uterus in general have three layers of endometrium , myometrium and primetrium. The endometrical epithelium in the uterine horn consists of simple cubic cells and it consists of simple cubic cells and simple columnar cells in the body of uterus. The endometrium has many coiled tubular glands. In the body and horn, the myometrium has 2 layers of longitudinal and circular smooth muscle from outside to inside. The cervical mucosa has simple columnar cells. And has 3 types of folds: primary, Secondary and tertiary folds. Among the columnal cells, a large number of mucus secreting goblet cells are seen. The squamous vaginal epithelium is stratified stratum Corneum. no glands were observed in mucosal layer of the vagina.

**Conclusion:** The results show that the anatomical a tissue structure of Guinea pig uterus, cervix and vagina, despite minor differences, are very similar to other mammals.

**Key word:** Histophysiology, Uterus, Cervix, Vagina, Guinea Pig.