

بررسی اثر حفاظتی ویتامین C بر روی آئورت رت‌های تیمار شده با عصاره آبی تنباکو

لیلا اصغری^۱، پروین تراب زاده^۲، شهربانو فولادی^۳

۱- کارشناس ارشد، گروه زیست‌شناسی جانوری (سلولی تکوینی)، دانشکده علوم پایه، دانشگاه آزاد اسلامی، کرج، ایران.

۲- استادیار، گروه زیست‌شناسی جانوری (سلولی تکوینی)، عضو هیأت علمی، دانشکده علوم پایه، دانشگاه آزاد اسلامی، کرج، ایران.

p.torabzadeh@gmail.com

۳- استادیار، گروه شیمی، عضو هیأت علمی، دانشکده علوم پایه، دانشگاه آزاد اسلامی، کرج، ایران.

تاریخ دریافت: ۹۶/۹/۱۳ تاریخ پذیرش: ۹۷/۱/۲۰

چکیده

زمینه و هدف: مصرف محصولات تنباکو یک خطر اصلی برای ایجاد بیماری‌های قلبی-عروقی است. ویتامین C هم به عنوان مؤثرترین آنتی‌اکسیدان محلول در آب تأثیر به‌سزایی در حفاظت از بدن در برابر نقص‌های سیستم دفاعی دارد. هدف از این مطالعه بررسی اثر حفاظتی ویتامین C بر تخریب ناشی از مصرف عصاره آبی تنباکو بر آئورت موش‌های تیمار شده در راستای بهبود بیماری‌های قلبی می‌باشد.

روش کار: تعداد ۶۰ سر موش بزرگ آزمایشگاهی نژاد ویستار ضمن نگهداری مطابق با راهنمای انستیتوی ملی سلامت، در ۶ گروه ۱۰ تایی؛ کنترل (دست نخورده)، شاهد (آب مقطر)، کنترل منفی (تنباکو) و تجربی ۱ و ۲ و ۳ مورد آزمون واقع شدند. با تهیه عصاره آبی تنباکو و محلول اسید آسکوربیک، ۱۵۰ mg/kg.bw عصاره آبی تنباکو به همراه صفر، ۸، ۱۰ و ۱۵ میلی‌گرم بر کیلوگرم ویتامین C به ترتیب به گروه‌های کنترل منفی و تجربی ۱، ۲ و ۳ به مدت ۴۵ روز به صورت درون صفاقی تزریق گردید. ضمن بررسی بافت قلب و بافت آئورت، تحلیل ضخامت دیواره آئورت و اختلاف وزن بدن طی روش آنالیز واریانس یک‌عاملی با تکرار (ANOVA) با نرم افزار SPSS20 با درجه معنی‌داری $P < 0/05$ از لحاظ آماری مورد بررسی قرار گرفت و برای مقایسه دو به دو میانگین گروه‌ها نیز تست‌های Tukey و Duncan انجام شد.

یافته‌ها: ضخامت دیواره آئورت؛ در گروه Tobacco افزایش یافت ولی با مصرف مقادیر کم و متوسط ویتامین C به همراه عصاره آبی تنباکو در گروه‌های تجربی ۱ و ۲ کاهش داشت و در گروه تجربی ۳ با مصرف زیاد ویتامین C نسبت به گروه تنباکو کاهش یافته ولی در مقایسه با سایر گروه‌ها افزایش ضخامت داشته است و هیچ‌کدام معنی‌دار نبودند. گروه تنباکو کاهش وزن داشته ولی در گروه‌های تجربی ۱، ۲ و ۳ افزایش وزن حاصل شد، که تفاوت حاصله در گروه‌های تنباکو و تجربی ۱ با فاصله اطمینان ۹۹٪ و گروه‌های تجربی ۲ و ۳ در سطح $P < 0/05$ معنی‌دار بودند.

نتیجه‌گیری: مصرف تنباکو موجب ضخیمی دیواره آئورت می‌گردد و مصرف مقدار کم یا متوسط از ویتامین C به همراه آن موجب بهبودی می‌شود ولی مصرف دوز بالای ویتامین C اثرات سوئی نشان داد و مصرف محصولات تنباکو باعث ایجاد تورم آئورت می‌شود.

واژه‌های کلیدی: قلب، ضخامت دیواره آئورت، تنباکو، ویتامین C، عصاره آبی.

مقدمه

دارای حفره است که دو تا در راست و دو تا در چپ قرار دارند به دو حفره بالائی دهلیز و به دو حفره پایینی بطن اطلاق می‌شود (۴). عملکرد اصلی قلب پمپ کردن خون به سراسر بدن است که قلب دارای پمپ می-

قلب عضله‌ای است که در ناحیه مرکزی و چپ قفسه سینه در پشت جناغ و دنده‌ها قرار گرفته است، اندازه قلب هر فرد تقریباً به اندازه مشت بسته‌اش بوده و وزن آن کمتر از یک پوند (۴۵۰ گرم) می‌باشد (۱۳، ۷). قلب

بعضی از تحقیقات نشان می‌دهند که مصرف ویتامین C و بعضاً مصرف این ویتامین به همراه ویتامین E ممکن است کمی خطر ابتلا به بعضی از انواع بیماری‌های قلبی را کاهش دهد (۲۱، ۸). ولی عملاً مقاله‌ای در رابطه با اثرات آنتی‌اکسیدانی ویتامین C بر روی آئوریس، آئورت و بافت قلب گزارش نشده است، بنابراین در این پژوهش بررسی اثر حفاظتی ویتامین C بر روی آئورت موش‌های تیمار شده با عصاره آبی تنباکو به عنوان اولین کار تحقیقاتی و آزمایشگاهی زنده انجام شده است. نوع تحقیق بنیادی و کاربردی بوده و می‌تواند کاربردهای فراوانی در جوامع امروزی داشته باشد.

مواد و روش‌ها

در این پژوهش از تعداد ۶۰ سر موش آزمایشگاهی نژاد ویستار ماده با وزن حدود ۲۵۰ گرم استفاده شد. این جانور به علت اندازه کوچک و دارا بودن شرایط فیزیولوژیکی تقریباً مشابه انسان، مدل آزمایشگاهی مناسبی است. موش‌ها از مؤسسه سرم و واکسن سازی رازی حصارک کرج خریداری و در اتاق پرورش حیوانات دانشگاه آزاد اسلامی کرج تحت شرایط کنترل شده از نظر نور، دما و رطوبت نگهداری شدند. با استفاده از تایمر اتوماتیک برقی، پریرود نوری ۱۲ ساعت روشنایی و ۱۲ ساعت تاریکی برقرار شد. دمای اتاق در 22 ± 2 درجه سانتی گراد و رطوبت اتاق نیز با دستگاه بخور در حد طبیعی (۵۰-۴۰٪ RH) تنظیم گردید. قفس‌های نگه‌داری حیوانات به طور هفتگی تمیز، شسته و استریل شده و در کف آن تراشه‌های ظریف چوب ریخته می‌شد. شیشه‌های آب روزانه کنترل و تمیز می‌شدند. تغذیه جانور با استفاده از پلیت‌های آماده صورت می‌گرفت. میزان تزریقات در نمونه‌ها براساس استانداردهای Dietary Reference Intakes (DRI) 2000 بخش سطح مصرف قابل تحمل Tolerable Upper Intake Level (UL) که برای بهبود سلامتی یا پیشگیری از

باشد (۲). سمت راست قلب خون را به ریه‌ها یعنی جایی که خون اکسیژن دریافت می‌نماید پمپ می‌کند در حالی که سمت چپ قلب خون پراکسیژن را از طریق آئورت به کل بدن پمپ می‌نماید (۱۲، ۱۴). آئورت مهم‌ترین شریان بدن است و خون را به اندام‌ها می‌رساند، مصرف تنباکو موجب ضخامت دیواره آن و نهایتاً منجر به تنگی مجرای آئورت می‌گردد (۱۴، ۱۰) و می‌تواند سبب عوارض کشنده‌ای هم چون نارسایی قلبی، پارگی- آئورت، نارسائی دریچه آئورت، بزرگ شدن قلب، هایپرتروفی (ضخیم شدن عضله قلب)، آترواسکلروزیس (تصلب شراین)، احتمال حملات قلبی، هیپرتانسیون (پرفشاری خون)، بیماری عروق کرونر، آئرن (درد قلبی)، آئوریس، ایسکمی قلبی و غیره گردد (۱۷، ۴). شایان ذکر است که درمان دارویی موثری برای تنگی آئورت وجود ندارد و صرفاً کنترل عوامل خطر موجب کاهش پیشرفت آن می‌شود (۲۰، ۱۵). تنباکو گیاهی است با نام علمی نیکوتیانا تاباکوم (*Nicotiana tabacum*) و به خانواده Solanaceae تعلق دارد (۱۹، ۲). امروزه مصرف محصولات تنباکو یکی از بزرگ‌ترین تهدیدکننده‌های سلامت بشر بوده و بنابر گزارش سازمان جهانی بهداشت سالانه منجر به مرگ ۴/۵ میلیون انسان در جهان می‌شود (۹)، عملاً دشمن سلامت و قلب می‌باشد (۱۶)، ایجاد سرطان می‌کند، موجب عوارض جسمی دیگری از جمله اختلالات و بیماری‌های تنفسی، زخم معده، تنگی و بسته شدن عروق می‌شود، میزان ویتامین C در بدن را کم می‌کند، درجه مصونیت بدن را در برابر بیماری‌ها کاهش می‌دهد (۱۸، ۳). عامل خطر اصلی برای ایجاد بیماری‌های قلبی عروقی می‌باشد به طوری که احتمال حملات قلبی را ۲ تا ۳ برابر افزایش می‌دهد. بدن افراد سیگاری تحت تاثیر مواد شیمیایی و ۴۰۰۰ نوع مواد سمی موجود در آن قرار دارد (۱۱). اطلاعات متفاوتی درباره رابطه ویتامین C و بیماری‌های قلبی وجود دارد.

استفاده شد (۶). شایان ذکر است تزریق درون صفاقی معمولترین و مهمترین روش تجویز داروها در چونندگان بوده و موجب جذب سریع مواد تزریق شده و ورود سریع به سیستم گردش خون حیوان می‌شود. چرا که محوطه صفاقی علاوه بر وسعت زیاد دارای رگ‌های فراوانی است و محلول‌هایی که در حجم نسبتاً بالایی تزریق گردند در مدت کوتاهی بعد از تزریق، وارد گردش خون عمومی می‌شوند. قبل از انجام تزریقات موش‌ها به دقت وزن و سپس مقدار تعیین شده از عصاره آبی گیاه و محلول ویتامین C به وسیله سرنگ انسولین یک میلی‌لیتری یک بار مصرف در ناحیه صفاق تزریق گردد. در تمام تجربیات انجام شده به گروه شم نیز همان مقدار آب مقطر به صورت درون صفاقی تزریق گردید. کلیه تزریقات در ۴۵ روز پی‌درپی در ساعت ۸ تا ۹ صبح انجام گرفت. بعد از تزریق عصاره آبی تنباکو در موش‌ها علائمی نظیر لرزش بدن و تند شدن ضربان قلب مشاهده گردید. که این علائم بین ۲۰ تا ۴۰ دقیقه بعد از تزریق هم چنان ادامه یافته ولی بعد از آن به تدریج روبه کاهش نهاده و در حدود ۱ ساعت بعد از تزریق به حالت طبیعی برمی‌گشتند، در حالی که این علائم به هنگام تزریق آب مقطر به موش‌های شم هرگز مشاهده نشد. فردای آخرین روز تزریق، تمامی موش‌ها وزن شده و سپس مورد خون‌گیری و تشریح قرار گرفتند. بعد از خون‌گیری که جهت سنجش آنزیم‌های قلبی و پژوهش موازی دیگر انجام شد، کلیه موش‌ها تشریح شده، قلب و آئورت آن‌ها به دقت از داخل بدن خارج گشته و پس از شستشو در محلول سرم فیزیولوژیکی، نمونه‌ها در فرم آلدئید ۱۰٪ جهت ثبوت قراردادده شدند. سپس آئورت و قلب از نظر ماکروسکوپی مورد بررسی قرار گرفتند. پس از ثبوت کامل نمونه‌ها، در یک زمان مناسب با انجام مراحل آبگیری، شفاف کردن و آغشتگی، نمونه‌ها برای قالب‌گیری توسط پارافین و برش‌گیری توسط میکروتوم

بیماری‌ها استفاده می‌شود به شرح ذیل تنظیم و گروه‌بندی شدند: گروه ۱ (کنترل): در طی آزمایش هیچ گونه حلالی را دارویی دریافت نکردند. گروه ۲ (شاهد): فقط آب مقطر دریافت کردند. گروه ۳ (کنترل منفی): ۱۵۰ mg/kg.bw عصاره‌ی آبی برگ تنباکو دریافت کردند. گروه ۴ (تجربی ۱): ۱۵۰ mg/kg.bw عصاره‌ی آبی برگ تنباکو همراه با ۸ mg/kg.bw ویتامین C دریافت کردند. گروه ۵ (تجربی ۲): ۱۵۰ mg/kg.bw عصاره‌ی آبی برگ تنباکو همراه با ۱۰ mg/kg.bw ویتامین C دریافت کردند. گروه ۶ (تجربی ۳): ۱۵۰ mg/kg.bw عصاره‌ی آبی برگ تنباکو همراه با ۱۵ mg/kg.bw ویتامین C دریافت کردند (همه‌ی تزریقات به صورت درون صفاقی انجام گرفت). برای تهیه عصاره آبی تنباکو مقدار ۳۰ گرم برگ تنباکو خشک شده را توسط آسیاب برقی به صورت پودر درآورده و درون ۲۰۰ میلی‌لیتر آب مقطر استریل در حال جوش که بر روی هات پلیتی با دمای ۱۰۰ درجه سانتی‌گراد و دور چرخش تا ۲/۵ به همراه مگنت جهت هم خوردن بهتر اضافه گردید. سوسپانسیون حاصل به آهستگی به مدت یک ساعت جوشانده شده، سپس از صافی پارچه‌ای جهت خالص سازی اولیه عبور داده شد و به منظور شفاف شدن با کاغذ صافی واتمن شماره ۴ صاف گردید، سپس محلول زیر صافی در دمای حداکثر ۶۰ درجه سانتی‌گراد تغلیظ شد تا حجم نهایی آن به ۲۰ میلی‌لیتر رسید. هر میلی‌لیتر از محلول تهیه شده، عصاره ۱/۵ گرم پودر برگ تنباکو بود (۵). جهت محلول ویتامین C نیز پس از تهیه پودر اسید آسکوربیک، بر حسب وزن موش دوزهای تزریق تعیین شد. برای دوز پایین ۸ mg/kg.bw برای دوز متوسط ۱۰ mg/kg.bw و برای دوز بالا ۱۵۰ mg/kg.bw برای حل و رقیق نمودن محلول از دستگاه شیکر و برای رفع رسوب از دستگاه سانتریفیوژ و برای صاف شدن از کاغذ صافی وات من ۴

آماده گردید. بعد از اتمام برش‌گیری، نمونه‌ها توسط رنگ ائوزین و هماتوکسیلین مورد رنگ آمیزی قرار گرفته و بعد از خشک شدن، توسط چسب انتالن، لامل به روی لام چسبیده و با خشک شدن چسب، لام‌ها جهت مطالعه آماده شدند. نهایتاً نمونه‌ها از نظر ظاهری به وسیله استریو فتومیکروسکوپ مورد بررسی قرار گرفته شد موارد ناهنجاری یادداشت گردید و عکس‌های لازم تهیه گردید. برای بررسی هیستولوژیکی و سیتولوژیکی نمونه‌ها، لام‌های تهیه شده به دقت با میکروسکوپ نوری بررسی و هر نمونه تجربی با نمونه شم و کنترل مقایسه گردید. در طی بررسی ماکروسکوپی و میکروسکوپی ناهنجاری‌هایی در بافت قلب و آئورت مشاهده و از برش‌های مورد نظر عکس‌برداری صورت گرفت.

تحلیل آماری

کلیه نمونه‌های تجارب با دو گروه کنترل و شم مقایسه شده و جهت آنالیز آماری نتایج به دست آمده از آنالیز واریانس یک عاملی با تکرار (ANOVA) با استفاده از نسخه ۲۰ نرم‌افزار SPSS با درجه معنی‌داری $P < 0/05$ از لحاظ آماری مورد بررسی قرار گرفت و برای مقایسه دو به دو میانگین گروه‌ها نیز تست‌های Tukey و Duncan انجام شد.

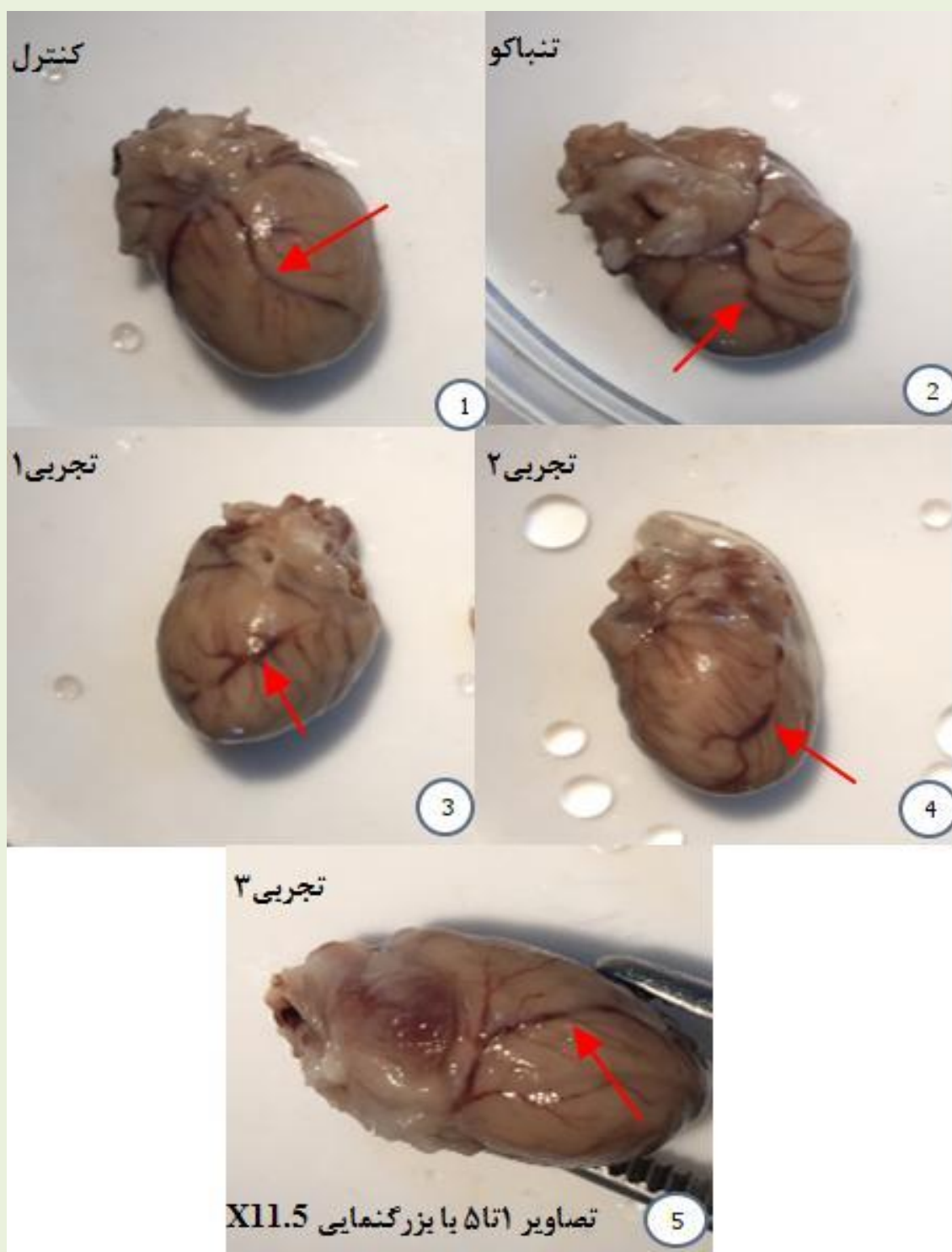
نتایج

نتایج بررسی ماکروسکوپی عروق کرونری قلب

بررسی‌هایی که در طی تشریح موش‌های تجربی صورت گرفت، مشخص کرد که با تزریق تنباکو عروق کرونری قلب (در شکل با فلش مشخص شده است) ضخیم‌تر می‌شود در صورتی که در گروه کنترل این حالت دیده نشده ولی با تزریق ویتامین C به نظر می‌رسد که در گروه‌های تجربی ۱ و ۲ ضخامت عروق کرونری نسبت به گروه تنباکو کاهش پیدا کرده ولی در گروه تجربی ۳ این حالت مشاهده نگردید (شکل ۱). شکل ۲

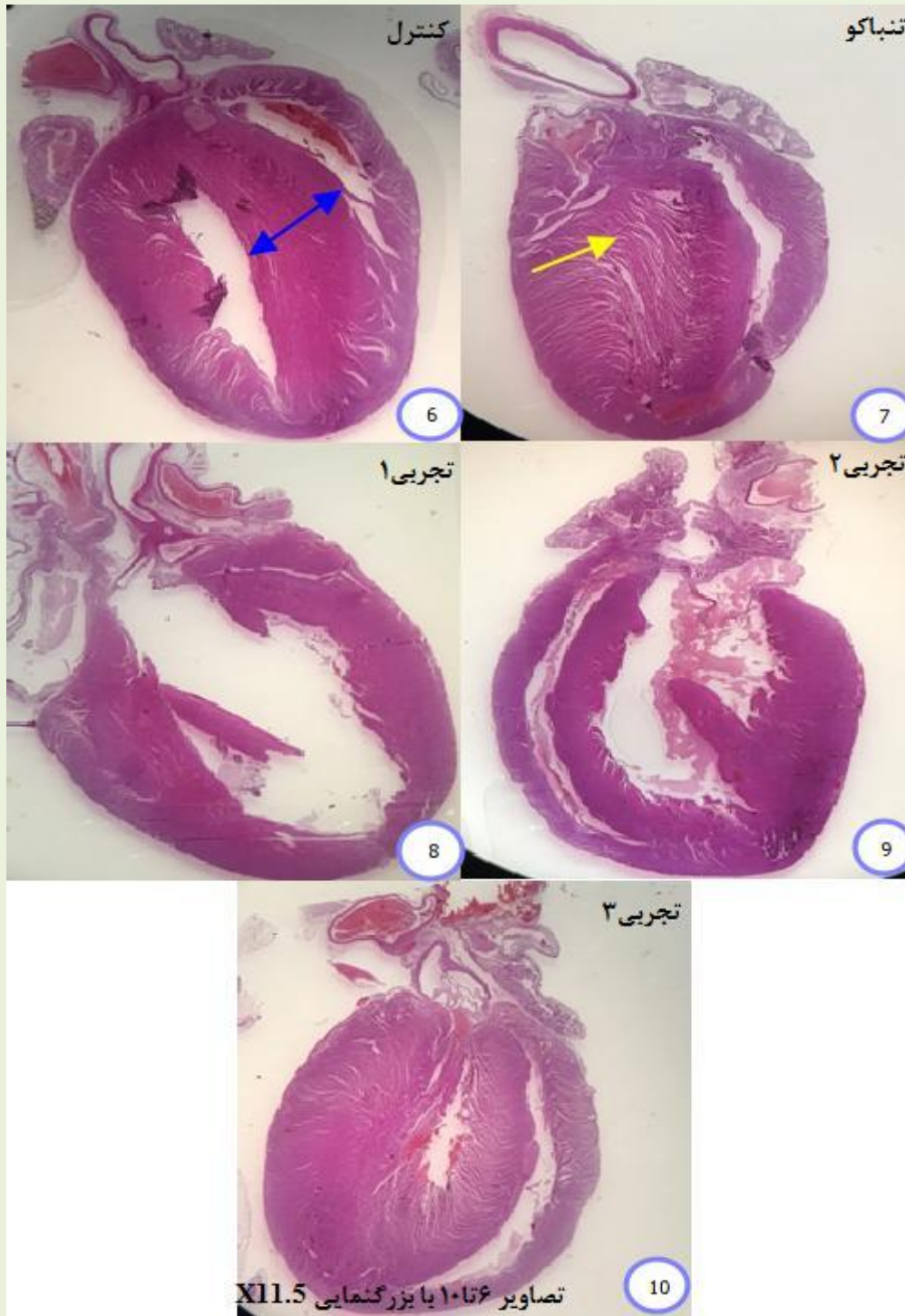
نتایج بررسی میکروسکوپی

مشاهدات توسط میکروسکوپ نوری از برش‌های طولی بافتی قلب (شکل ۳ با بزرگنمایی X۴۰) نشان داد که تزریق عصاره‌ی آبی تنباکو باعث شده است که فضای مابین سلولی بافت قلب نسبت به کنترل افزایش پیدا کرده و انسج‌امی که در سلول‌های بافت قلب در گروه کنترل وجود داشت در گروه تنباکو نیست (در شکل با فلش مشخص شده است) و تزریق ویتامین C اثرات منفی تنباکو را تا حدودی از بین برده و اتصالات مابین سلولی دومرتبه برقرار شده، در گروه تجربی ۲ با دوز متوسط که مقدار ویتامین C بیشتر شده از نظر سازمان‌یافتگی بافتی نسبت به تجربی ۱ وضعیت بهتر شده است و در تجربی ۳ وضعیت بافت بهبود پیدا کرد، این نشان می‌دهد که احتمالاً با افزایش دوز ویتامین C وضعیت بافت بهبود می‌یابد ولی هم‌چنان به شرایط قبل از تخریب که در گروه کنترل وجود داشت، نرسیده است.

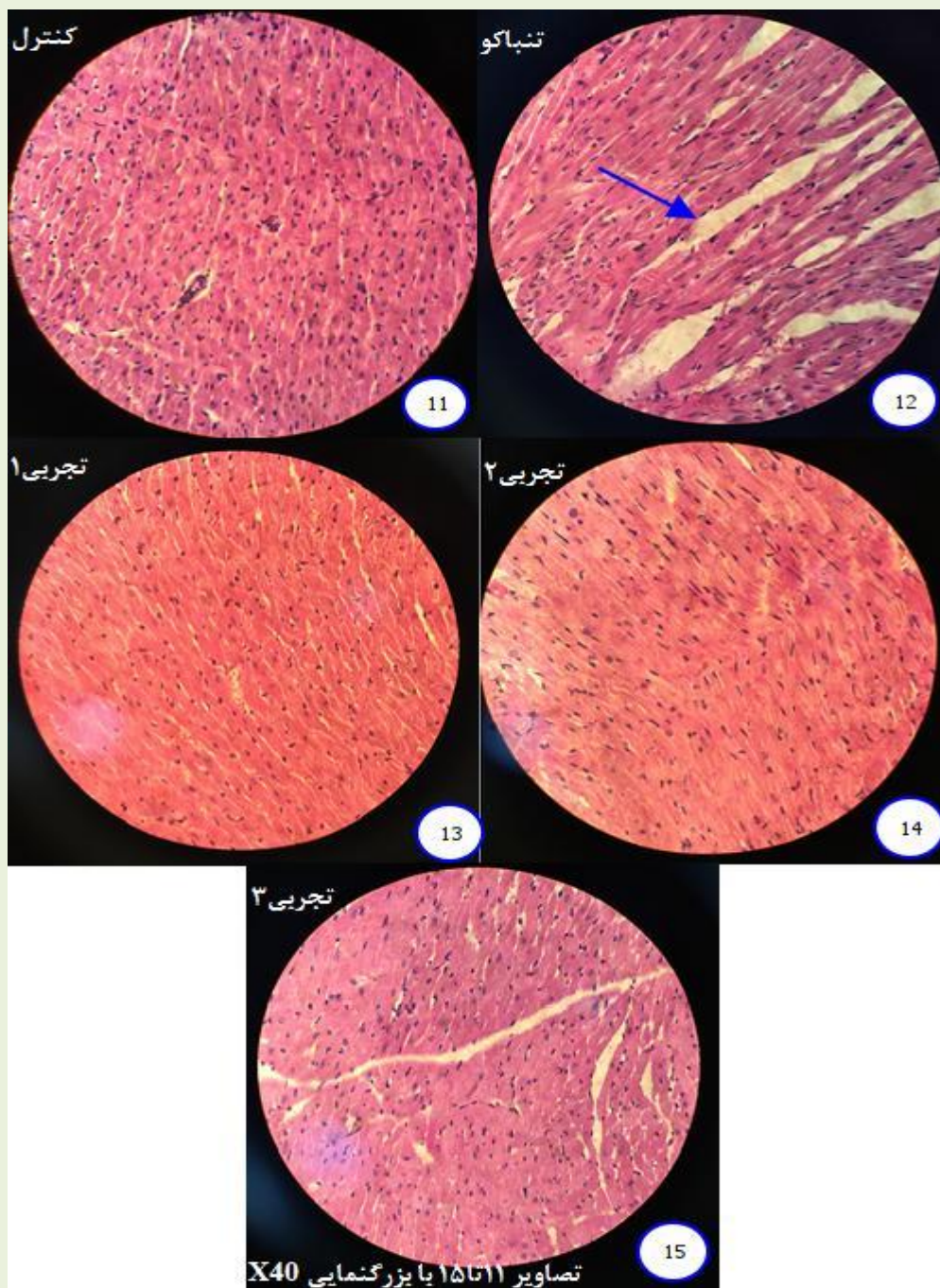


شکل ۱- اثر تیمار ویتامین C بر روی عروق کرونری قلب رت‌های تیمار شده با عصاره آبی تنباکو

گروه (کنترل): در طی آزمایش هیچ گونه حلالی را دارویی دریافت نکردند. گروه تنباکو: 150 mg/kg.bw عصاره‌ی آبی برگ تنباکو دریافت کردند. تجربی ۱: 150 mg/kg.bw آبی برگ تنباکو همراه با 8 mg/kg.bw ویتامین C دریافت کردند. تجربی ۲: 150 mg/kg.bw آبی برگ تنباکو همراه با 10 mg/kg.bw ویتامین C دریافت کردند. تجربی ۳: 150 mg/kg.bw عصاره‌ی آبی برگ تنباکو همراه با 15 mg/kg.bw ویتامین C دریافت کردند.



شکل ۲- استریو میکروگراف برش طولی قلب موثر از تیمار ویتامین C بر روی رت‌های تیمار شده با عصاره آبی تنباکو
 گروه (کنترل): در طی آزمایش هیچ گونه حلالی را دارویی دریافت نکردند. گروه تنباکو: ۱۵۰ mg/kg.bw عصاره آبی برگ تنباکو دریافت کردند. تجربی ۱: ۱۵۰ mg/kg.bw عصاره آبی برگ تنباکو همراه با ۸ mg/kg.bw ویتامین C دریافت کردند. تجربی ۲: ۱۵۰ mg/kg.bw عصاره آبی برگ تنباکو همراه با ۱۰ mg/kg.bw ویتامین C دریافت کردند. تجربی ۳: ۱۵۰ mg/kg.bw عصاره آبی برگ تنباکو همراه با ۱۵ mg/kg.bw ویتامین C دریافت کردند



شکل ۳- مقایسه برش های طولی میکروسکوپی بافت قلب حاصل از تیمار ویتامین C بر روی عروق کرونری قلب رت های

تیمار شده با عصاره آبی تنباکو

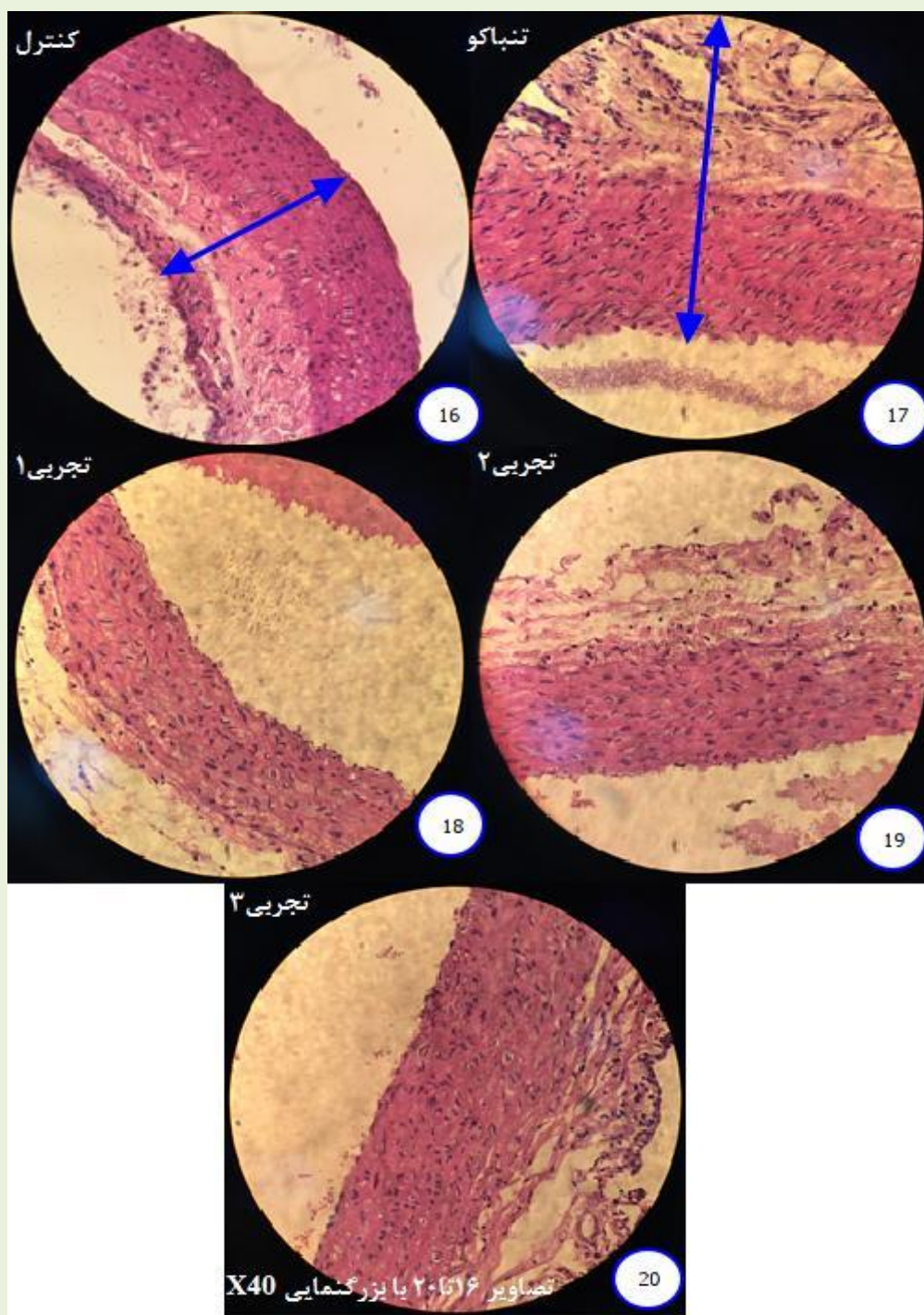
گروه (کنترل): در طی آزمایش هیچ گونه حلالی را دارویی دریافت نکردند. گروه تنباکو: ۱۵۰ mg/kg.bw عصاره آبی برگ تنباکو دریافت کردند. تجربی ۱: ۱۵۰ mg/kg.bw عصاره آبی برگ تنباکو همراه با ۸ mg/kg.bw ویتامین C دریافت کردند. تجربی ۲: ۱۵۰ mg/kg.bw عصاره آبی برگ تنباکو همراه با ۱۰ mg/kg.bw ویتامین C دریافت کردند. تجربی ۳: ۱۵۰ mg/kg.bw عصاره آبی برگ تنباکو همراه با ۱۵ mg/kg.bw ویتامین C دریافت کردند

مشاهدات توسط میکروسکوپ نوری از برش‌های عرضی بافتی نشان می‌دهند که تزریق عصاره‌ی آبی تنباکو به گروه کنترل منفی باعث شده تا ضخامت دیواره‌ی آنورت نسبت به گروه کنترل افزایش یابد (در شکل با فلش مشخص شده است) ولی در گروه‌های تجربی ۱ و ۲ قطر دیواره‌ی آنورت مشابه با کنترل شده است، در گروه تجربی ۳ ضخامت دیواره‌ی آنورت نسبت به گروه تنباکو کاهش نیافته که به احتمال دوز کم و متوسط ویتامین C می‌تواند اثر تنباکو را که موجب قطور شدن دیواره‌ی آنورت می‌شود خنثی نماید (شکل ۳).

ضخامت دیواره آنورت و وزن بدن

گروه Tobacco با مصرف تنباکو به تنهایی موجب افزایش ضخامت دیواره آنورت گردیده است و مطابق جدول ۱ گروه تجربی ۱ و ۲ با مصرف تنباکو به همراه مقدار کم و متوسطی از ویتامین C، ضخامت دیواره آنورت کاهش پیدا کرده و نسبت به گروه‌های control و sham هم از ضخامت آن‌ها کاسته شده ولی معنی‌دار نبوده‌اند و نیز افزایش بیش از حد ویتامین C در گروه تجربی ۳ موجب بهبودی شده و ضخامت را نسبت به گروه تنباکو کمتر نموده ولی هم‌چنان بیشتر از ضخامت گروه‌های کنترل و شام بوده و نسبت به گروه کنترل هم معنی‌دار نمی‌باشد که اثرات سوء دوز بالای ویتامین C نشان داده شده است. بنابراین در این خصوص طبق بررسی‌های آماری انجام شده با نظر به افزایش قطر دیواره آنورت، نتایج تحلیل تعقیبی مقایسه دو به دو داده‌های هیچ‌کدام از گروه‌ها را معنی‌دار نشان نداد (جدول ۱). گروه تنباکو با مصرف تنباکو به تنهایی موجب

افزایش ضخامت دیواره آنورت گردیده است و گروه تجربی ۱ و ۲ با مصرف تنباکو به همراه مقدار کم و متوسطی از ویتامین C، ضخامت دیواره آنورت کاهش یافته است و نیز افزایش بیش از حد ویتامین C در گروه تجربی ۳ موجب بهبودی شده و ضخامت را نسبت به گروه تنباکو کمتر نموده ولی همچنان بیشتر از ضخامت گروه‌های کنترل و شام بوده است. در بررسی‌های آماری انجام شده در خصوص وزن بدن نیز مطابق خروجی نرم-افزار SPSS و نتایج تحلیل واریانس یک‌عاملی با تکرار (ANOVA) تغییرات وزن گروه‌های؛ کنترل منفی و تجربی؛ ۱، ۲ و ۳ معنی‌دار بودند. گروه کنترل و گروه شاهد هر دو افزایش وزن داشتند، گروه کنترل منفی (تنباکو) با کاهش وزن و گروه تجربی ۱ با مصرف مقدار کمی از ویتامین C به همراه تنباکو که وزن خود را تقریباً با نوسان ناچیز ثابت حفظ نموده با $p < 0/001$ (با فاصله اطمینان ۹۹٪) معنی‌دار می‌باشند و گروه‌های تجربی ۲ و ۳ با متأثر شدن از ویتامین C به مقدارهای متوسط و بیش از حد، سم‌زدایی انجام داده و افزایش وزن نسبی نیز داشته‌اند ولی در مقایسه با گروه‌های کنترل و شاهد وزن‌شان به حالت طبیعی برگشته و تفاوت‌شان نسبت به گروه‌های مذکور با $p < 0/05$ (با فاصله اطمینان ۹۵٪) معنی‌دار است. به بیان دیگر مصرف تنباکو موجب کاهش وزن می‌گردد و چنان‌چه در کنار تنباکو ویتامین C نیز مورد استفاده واقع شود تا حدودی شاهد افزایش وزن خواهیم بود ولی گروه‌های مدنظر باز هم به افزایش وزن طبیعی نخواهند رسید (جدول ۱)



شکل ۴- مقایسه برش‌های عرضی میکروسکوپی بافت قلب حاصل از تیمار ویتامین C بر روی عروق کرونری قلب رت‌های تیمار شده با عصاره آبی تنباکو

گروه (کنترل): در طی آزمایش هیچ گونه حلالی را دارویی دریافت نکردند. گروه تنباکو: ۱۵۰ mg/kg.bw عصاره‌ی آبی برگ تنباکو دریافت کردند. تجربی ۱: ۱۵۰ mg/kg.bw عصاره‌ی آبی برگ تنباکو همراه با ۸ mg/kg.bw ویتامین C دریافت کردند. تجربی ۲: ۱۵۰ mg/kg.bw عصاره‌ی آبی برگ تنباکو همراه با ۱۰ mg/kg.bw ویتامین C دریافت کردند. تجربی ۳: ۱۵۰ mg/kg.bw عصاره‌ی آبی برگ تنباکو همراه با ۱۵ mg/kg.bw ویتامین C دریافت کردند

جدول ۱- نتایج اندازه‌گیری ضخامت دیواره آئورت و اختلاف وزن بدن

گروه‌ها	ضخامت دیواره آئورت (در مقیاس میکرومتر mm)		اختلاف وزن بدن (gr)	
	انحراف معیار ± میانگین	سطح معنی‌داری	انحراف معیار ± میانگین	سطح معنی‌داری
کنترل	۷۵/۵۵ ± ۲۸/۷۷		۲۸۹/۶۷ ± ۲۲/۵۷	
شاهد	۷۴/۴۴ ± ۳۰/۰۵		۲۸۶/۲۰ ± ۱۳/۲۵	
تنباکو	۱۱۳/۸۵ ± ۴۶/۰۰		۲۴۵/۷۱ ± ۱۹/۸۳	*P < ۰/۰۰۱
تجربی ۱	۶۵/۰۰ ± ۱۲/۹۱		۲۵۰/۸۸ ± ۱۱/۴۳	*P < ۰/۰۰۱
تجربی ۲	۶۰/۰۰ ± ۱۵/۸۱		۲۵۸/۴۰ ± ۷/۳۵	*P < ۰/۰۵
تجربی ۳	۸۴/۰۰ ± ۳۹/۷۵		۲۵۴/۳۳ ± ۱۱/۸۳	*P < ۰/۰۵

بحث و نتیجه گیری

پژوهش‌های انجام گرفته در حوزه‌های سلامت و پزشکی در مورد تأثیرات گیاه تنباکو روی آئورت و قلب، انگشت‌شمار و متناقض بوده به گونه‌ای که هیچ رفرنس و مقاله درخور توجهی مبنی بر اثرات آنتی-اکسیدانی ویتامین C بر روی آنوریسم، آئورت و قلب گزارش نشده و بیشتر اطلاعات منتشر شده فقط در حد حدس و گمان بوده است. لیکن مجموعه‌ای از مهم‌ترین پژوهش‌های انجام گرفته در زمینه‌های گیاه تنباکو و قلب جمع‌آوری و مورد توجه واقع شد. Gui-Zhen W و همکاران در سال ۲۰۱۵ پژوهشی در ارتباط با دود محصولات تنباکو و سیگار به منظور شناسایی عوامل مربوط به درمان‌های اپی تلایل طبیعی انسان انجام دادند که طی آن مشخص شد توتون هر ساله نزدیک به میلیون نفر را به کام مرگ می‌فرستد (۶). که این معضل اهمیت هرچه بیشتر پژوهش در این حوزه را نمایان می‌سازد. محمد اسدپور پیرانفر در سال ۱۳۹۲ طی تحقیقی که روی تأثیرات مخرب سیگار بر سیستم‌های قلبی عروقی انجام داد دریافت که احتمالاً مصرف سیگار در کوتاه‌مدت می‌تواند با افزایش مقدار QT dispersion به تبع آن افزایش احتمال بروز آریتمی‌های بطنی و مرگ ناگهانی قلبی در افراد سالم و بیماران دچار نارسایی مزمن قلبی Congestive heart failure (CHF) همراه باشد و هم-

چنین دریافت که میزان این تأثیر در بیماران دچار CHF بسیار بیشتر از افراد سالم و احتمال بروز آریتمی و مرگ ناگهانی در اثر مصرف سیگار در بیماران مبتلا به نارسایی احتقانی قلب نیز بسیار بیشتر از افراد سالم است. Birgitte F و همکاران هم طی تحقیقی که در سال ۲۰۱۳ انجام دادند دریافتند که ۶۴٪ خطر منتسب به آنوریسم آئورتی مربوط به مصرف دخانیات می‌باشد. طبق نتایج تحلیل آماری پژوهش حاضر نیز گروه تنباکو با مصرف عصاره آبی تنباکو به تنهایی موجب افزایش ضخامت دیواره آئورت گردید و در گروه تجربی ۱ و ۲ با مصرف عصاره آبی تنباکو به همراه مقدار کم و متوسطی از ویتامین C، ضخامت دیواره آئورت کاهش یافت و نیز افزایش بیش از حد ویتامین C در گروه تجربی ۳ موجب بهبودی شده و ضخامت را نسبت به گروه تنباکو کمتر نموده ولی هم‌چنان بیشتر از ضخامت گروه‌های کنترل و شاهد می‌باشد. مشاهدات میکروسکوپی از برش‌های بافتی آئورت هم نشان داد که تزریق عصاره آبی تنباکو به گروه کنترل منفی باعث شده که ضخامت دیواره آئورت نسبت به گروه کنترل افزایش یابد ولی در گروه‌های تجربی ۱، ۲ و ۳ قطر دیواره آئورت نسبت به کنترل یکسان بوده و نشان دهنده آن است که احتمالاً ویتامین C می‌تواند اثر تنباکو را موجب قطور شدن دیواره آئورت می‌شود تا حدودی خنثی نماید. از آن جایی که مصرف تنباکو

تخریب گشته و از بین رفته و این فاصله‌ها را ایجاد نموده است در صورتی که در گروه کنترل این فاصله‌ی بین سلولی دیده نمی‌شود، در گروه تجربی ۱ در مقایسه با گروه تنباکو که گروه کنترل منفی است از نظر بافتی نسبتاً بهبود یافته و شبیه بافت کنترل می‌باشد، یعنی تزریق ویتامین C اثرات منفی تنباکو را تا حدودی از بین برده و اتصالات مابین سلولی دومرتبه برقرار شده، در گروه تجربی ۲ با دوز متوسط که مقدار ویتامین C بیشتر شده از نظر سازمان یافتگی بافتی نسبت به تجربی ۱ وضعیت بهتر گردیده و بیشتر به کنترل شباهت دارد و در تجربی ۳ وضعیت بافت تقریباً بهبود پیدا کرد، این نشان می‌دهد که احتمالاً با افزایش دوز ویتامین C وضعیت بافت بهبود می‌یابد هرچند به شرایط قبل از تخریب که در گروه کنترل مشخص است، مشابه نیست. براساس یافته‌های تحقیق با مصرف تنباکو افزایش وزن متوقف و کاهش وزن در پی خواهد بود و مصرف ویتامین C در کنار تنباکو به هر مقداری که باشد صرفاً از کاهش وزن جلوگیری می‌نماید ولی بدن باز رشد رو به جلوی خود را نخواهد یافت و از حالت طبیعی باز می‌ماند. مصرف ویتامین C که اغلب موجب بهبود شرایط سلامت قلبی-عروقی و همین‌طور افزایش وزن می‌شود، مصرف عصاره آبی تنباکو هم موجب توقف افزایش وزن و استمرار کاهش آن، کلفت تر شدن رگ کرونری اطراف قلب، تنگی مجرای رگ کرونری، افزایش فضای مابین سلولی بافت قلب و افزایش ضخامت دیواره‌ی آئورت می‌گردد. با مصرف ویتامین C به مقدار کم و متوسط همراه این محصول تنباکو به صورت نسبی آسیب‌های وارده کاهش یافته ولی بدن به حالت بهبود کامل و وضعیت قبل از تزریق عصاره آبی تنباکو بر نمی‌گردد. مصرف دوز بالای ویتامین C نیز اثرات سوئی نشان می‌دهد.

منابع

موجب ضخامت دیواره آئورت و نهایتاً منجر به تنگی قسمت‌های آئورت می‌شود. درمان دارویی موثری برای تنگی آئورت وجود ندارد و صرفاً کنترل عوامل خطر موجب کاهش پیشرفت آن می‌شود به طوری که تعویض دریچه آئورت تنها درمان موثر برای تنگی آئورت شدید می‌باشد. Chague F و همکاران در سال ۲۰۱۵ مطالعه‌ای دریافتند که دخانیات دارای اثرات فیزیولوژی بسیار مضری بر اختلالات قلبی عروقی داشته و عمدتاً از طریق کاتکول آمین و نیکوتین باعث کاهش ضربان قلب و اختلال در اتساع عروق می‌گردد (۱۶). Evans B و همکاران (۲۰۱۲) نیز جهت یافتن ارتباط بین استرس‌های فیزیولوژیکی و استفاده از مواد مخدر نتیجه گرفتند که با مصرف محصولات تنباکو تعداد ضربان قلب پایین می‌آید. Karatza A و همکاران در سال ۲۰۱۱ تحقیقی پیرامون مصرف دخانیات در دوران بارداری انجام دادند و دریافتند که بین قرار گرفتن در معرض دخانیات و افزایش بیماری قلبی عروقی در نوزادان ارتباط وجود دارد (۱۷). تحقیق حاضر نیز نشان داد که استعمال محصولات تنباکو اثرات مخربی بر بافت قلب برجای می‌گذارد. Howard D و همکاران در سال ۱۹۹۸ نشان دادند که قرار گرفتن در معرض تنباکو استرس اکسیداتیو را به میزان خیلی زیاد در قلب، کبد و ریه موش افزایش می‌دهد، در برخی موارد با بازگشت سه بافت قلب، کبد و ریه موش به حالت عادی با سرعت خیلی پایین و در برخی موارد با عدم بازگشت مواجه شدند (۱۸). ولی مشاهدات میکروسکوپی از برش‌های بافتی قلب نشان داد که تزریق عصاره‌ی آبی تنباکو باعث شده بود تا فضای مابین سلولی بافت قلب افزایش پیدا کند به بیان دیگر انسجامی که در سلول‌های بافت قلب در گروه کنترل وجود دارد در گروه تنباکو نبود، در گروه کنترل بافت قلب کنار هم به صورت منسجم قرار گرفته بودند و در گروه تنباکو اتصالات مابین سلول‌ها شکسته شده و یا

- ۱-اسدپور پیرانفر، م. ۱۳۹۲. بررسی تأثیر کوتاه مدت مصرف سیگار بر میزان همگنی رپولاریزاسیون بطنی در بیماران نارسایی احتقانی قلب. پژوهش در پزشکی. دوره ۳۷. شماره ۱. ص ۸-۱۳.
- ۲-اسدی، م. ۱۳۸۵. فلور ایران. انتشارات موسسه تحقیقات جنگل‌ها و مراتع. شماره ۲۲.
- ۳-ایمانی، ع.، نادری، ر.، فقیهی، م. ۱۳۸۸. اثر پیش شرطی سازی با فیل‌آفرین بر آنزیم‌های قلبی در ایسکمی پر فیوژن مجدد موضعی در قلب ایزوله موش صحرائی. مجله پزشکی کوثر. ص ۱۹۵-۱۸۹.
- ۴-باغشاهی، ن. ۲۰۱۵. تصلب شرائین یا آرتریو اسکروز. مجله کلینیک نیوز. ص ۲۴-۲۵.
- ۵-صمصام شریعت، ه. ۱۳۹۲. عصاره‌گیری و استخراج مواد موثره گیاهان دارویی. انتشارات مانی.
- ۶-جایمند، ک. ۱۳۸۵. اسانس دستگاه‌های تقطیر و روش آزمون شاخص‌های بازدارندگی در تجزیه اسانس. انتشارات انجمن گیاهان دارویی.
- ۷-رمزی، د. ۱۳۸۴. بافت‌شناسی (گزیده بافت‌شناسی پایه جانکوئیرا). انتشارات نور دانش. ص ۹۵-۹۴.
- ۸-زاهدی‌اصل، ص.، پژوهی، ن.، بدوی، م.، عصایی، ر. ۱۳۸۲. تأثیر مصرف دراز مدت ویتامین ث بر انقباضات حاصل از کلرید پتاسیم و فیل‌آفرین در آنورت جدا شده‌ی موش صحرائی. مجله علمی پزشکی و خدمات بهداشتی درمانی زنجان. شماره ۴۴. ص ۷-۱.
- ۹-سوری‌زاده، م. ۱۳۹۰. آشنایی با عوارض مصرف سیگار و قلیان. مرکز مشاوره دانشگاه تهران.
- ۱۰-فال‌سلیمان، ه.، دهقانی، م.، رضایی، ن. ۱۳۸۵. بررسی آنزیم‌های قلبی در بیماران آنزین پایدار مزمن بعد از مداخله تهاجمی موفق عروق کرونر از طریق پوست. مجله دانشکده پزشکی دانشگاه علوم پزشکی مشهد. شماره ۹۴. ص ۴۳۴-۴۲۷.
- ۱۱-قدیمی، ع. ۱۳۹۳. تغییرات فعالیت بیولوژیکی آنزیم‌های بزاقی در سیگاری‌ها. مجله پژوهش‌های سلولی و مولکولی (مجله زیست‌شناسی ایران). شماره ۱، ص ۱۳۵-۱۲۵.
- ۱۲-مشر، آ. ۱۳۸۹. بافت‌شناسی پایه. انتشارات کتاب ارجمند. ص ۲۷۰-۲۵۲.
- ۱۳-موسوی، ا. ۱۳۹۲. توصیفات کلی قلب. دانشگاه علوم پزشکی زنجان. ص ۶-۵.
- ۱۴-نوید، ح. ۱۳۹۳. دیدگاه‌ها برای ضخیم شدن عضلات قلب بسته هستند. مجله دانشگاه علوم پزشکی بابل. ص ۱۴.
15. Birgitte, F., Nordestgaard, G., Dahl, M. (2013). Tobacco smoking and aortic aneurysm: two population based studies. *International Journal of Cardiology*, 167; 2271-2277.
16. Chague, F., Guenancia, C., Gudjoncik, A., Moreau, D. (2015). Smokeless tobacco, sport and the heart. *Archives of Cardiovascular Disease*, 108; PP75-83.
17. Evans, B., Greaves, K., Euser, A. (2012). Alcohol and tobacco use and heart rate reactivity to a psychosocial stressor in an adolescent population. *Drug and Alcohol Dependence*, 126; 296-303.
18. Gui-Zhen, W., Xin-Chun, L., Yong-Qiang, L., Xian-Quan, W., Xu, S., Zai-Yong, W. (2015). Tobacco smoke induces production of chemokine CCL20 to promote lung cancer. *Cancer Letters*, 363; 60-70.
19. Howard, D., Briggs, L., Pritsos, C. (1998). Oxidative DNA damage in mouse heart, liver, and lung tissue due to acute side-stream tobacco smoke exposure. *Archives of Biochemistry and Biophysics*, 352(2); 293-297.
20. Karatza, A., Dassios, T. (2011). Periconceptional tobacco smoking and isolated congenital heart defects in the neonatal period. *International Journal of Cardiology*, 148; 295-299.
21. Kuivaniemi, H., Ryer, E., Elmore, J., Hinterseher, I. (2014). Update on abdominal aortic aneurysm research: from clinical to genetic studies. Hindawi Publishing Corporation Scientifica.
22. Valpuesta, V., Botella, M. (2004). Biosynthesis of ascorbic acid in plants. *TRENDS in Plant Science*, 9-12.

Investigating the Protective Effect of Vitamin C on Aortic of Rats Treated with Aqueous Extract of Tobacco

L. Asghari, P. Torabzadeh, S. Fuladi

1. M.Sc, Department of Developmental Biology, Karaj Branch, Islamic Azad University, Karaj, Iran.

2. Phd, Assistant Professor, Department of Developmental Biology, Karaj Branch, Islamic Azad University, Karaj, Iran. p.torabzadeh@gmail.com

3. Phd, Assistant Professor, Department of Chemistry, Karaj Branch, Islamic Azad University, Karaj, Iran.

Received: 2017.13.12

Accepted: 2018.9.4

Abstract

Introduction & Objective: The use of tobacco products is a major risk for cardiovascular disease. Vitamin C as the most effective water-soluble antioxidants protect the body against defects influence on the immune system. The aim of this study was to evaluate the protective effect of vitamin C on the destruction caused by the aqueous extract of tobacco consumption on heart disease is the aorta of mice treated improvement.

Material and Method: A total of 60 large rats in keeping with the guidelines of National Institutes of Health, in 6 groups of; control, Witness, negative control and experimental 1, 2 and 3 were tested. The aqueous extract of tobacco, as well as ascorbic acid, 150mg / kg.bw aqueous extract of tobacco with zero, 8, 10 and 15 mg per kilogram of vitamin C into four groups determined by the population, respectively, negative control and experimental 1, 2 and 3 were injected intraperitoneally for 45 days. Meanwhile examining the tissue of the heart and aorta, The analysis of aortic wall thickness and body weight difference was performed by ANOVA with ANOVA with SPSS20 software with a significance level of $P < 0.05$. Also, the test was performed to compare two groups of two groups Tukey and Duncan.

Results: The thickness of the aortic wall increased in the tobacco group, However, low and moderate levels of vitamin C and aqueous extract of tobacco were decreased in experimental groups 1&2, Also in the experimental group 3, with high consumption of vitamin C, it decreased in comparison to the tobacco group, but increased in thickness compared with other groups, but none of them were meaningful. The tobacco group has been lost weight, but in the experimental groups 1, 2 & 3 weight gain was achieved, which resulted in differences in the tobacco and experimental groups 1 with a confidence interval of 99% and experimental groups 2 and 3 were significant at $P < 0.05$ level.

Conclusion: Tobacco consumption causes thickening of the aortic wall and the consumption of low or moderate amounts of vitamin C along with it will recovery, but taking high doses of vitamin C showed some side effects, and consumption of tobacco products causes aortic swelling.

Keywords: Heart, Aortic Wall Thickness, Tobacco, Vitamin C, Aqueous Extract.