

اثر عصاره آبی ریشه شیرین بیان (*Glycyrrhiza glabra*) بر علیه سوء عملکرد لیپیدی و تغییرات بافتی کبد القاء شده توسط تیواستامید در موش صحرایی نر

داوود مقدم نیا^۱، مختار مختاری^۲، سعید خاتم ساز^۳

۱- گروه زیست شناسی، واحد علوم و تحقیقات فارس، دانشگاه آزاد اسلامی، فارس، ایران. davood.moghadamia@gmail.com

۲- گروه زیست شناسی، واحد شیراز، دانشگاه آزاد اسلامی، شیراز، ایران.

۳- گروه زیست شناسی، واحد کازرون، دانشگاه آزاد اسلامی، کازرون، ایران.

تاریخ دریافت: ۹۴/۹/۲۸ تاریخ پذیرش: ۹۴/۱۲/۵

چکیده

مقدمه و هدف: تیواستامید باعث ایجاد کارسینوماهای هپاتوسلولار و سوء عملکرد لیپیدی می گردد. ترکیبات فنلی گیاهان از جمله فلاونوئیدها در درمان تعداد زیادی از بیماری ها نقش مهمی دارند. هدف از مطالعه حاضر بررسی اثر عصاره آبی ریشه شیرین بیان بر علیه سوء عملکرد لیپیدی و تغییرات بافتی کبد القاء شده توسط تیواستامید در موش صحرایی نر می باشد.

روش کار: ۳۵ سر موش صحرایی نر به ۵ گروه ۷ تایی: کنترل، شاهد (۱۵۰ mg/kg تیواستامید)، تجربی (تیمار شده با دوزهای مختلف عصاره آبی ریشه شیرین بیان و سپس مصرف ۱۵۰ mg/kg تیواستامید) تقسیم شدند. بعد از ۳ ماه تیمار از حیوانات خونگیری به عمل آمد و برای اندازه گیری سطوح سرمی کلسترول توتال، کلسترول LDL، کلسترول HDL، تری گلیسیرید و گلوکز به روش آنزیماتیک تست شدند. نمونه بافتی کبد بعد از رنگ آمیزی همانوکسیلین-آنوزین از نظر آسیب شناسی مورد مطالعه قرار گرفت.

یافته‌ها: پیش درمانی با ۳۰۰ mg/kg و ۱۰۰ عصاره آبی ریشه شیرین بیان؛ سطح سرمی کلسترول توتال در مقایسه با گروه شاهد (دریافت کننده تیواستامید) کاهش معنی داری داشت. پیش درمانی با عصاره آبی ریشه شیرین بیان در تمام دوزها سطوح FBS سرم را در مقایسه با گروه دریافت کننده تیواستامید افزایش داد ولی معنی دار نبود. سطوح سرمی کلسترول LDL، HDL و تری گلیسیرید گروه دریافت کننده تیواستامید در مقایسه با پیش درمانی با عصاره آبی ریشه شیرین بیان در تمام دوزها اختلاف معنی داری نشان داد (p < ۰/۰۵). تمام گروه های تجربی باعث بهبود تغییرات بافتی کبدی القاشده با تیواستامید گردیدند که این اثرات وابسته به دوز بود.

نتیجه گیری: نتایج این مطالعه اثر حفاظتی عصاره آبی ریشه شیرین بیان را بر سوء عملکرد لیپیدی و تغییرات بافتی کبد القاء شده توسط تیواستامید در موش صحرایی نر نشان داد.

واژه‌های کلیدی: ریشه شیرین بیان، تیواستامید، سوء عملکرد لیپیدی، گلوکز، موش صحرایی نر.

مقدمه

است به دیگر بافت ها نیز گسترش یافته و تغییرات عملکردی و ساختاری فراوانی در تیموس، کلیه ها، روده، طحال و ریه ها ایجاد کند. تیواستامید باعث ایجاد عملکرد سوء لیپیدی می گردد (۲۴). در حال حاضر استفاده از گیاهان دارویی به علت اثرات حفاظتی آن ها در درمان بیماری های قلبی ناشی از سوء عملکرد لیپیدی و دیابت رو به افزایش است. این خاصیت اغلب به علت وجود ترکیبات آنتی اکسیدانی در گیاهان از

امروزه افزایش اختلالات لیپیدی مرگ و میر ناشی از آن ها را بالا برده است. بسیاری از ترکیبات دارای اثرات پیشگیری کننده در درمان اختلالات لیپیدی بوده و می توانند در برخی جوامع با احتمال زیاد در مهار بیماری های خاص مورد استفاده قرار گیرند (۱۷). تیواستامید ترکیب ارگانوسولفور و یکی از چند عاملی است که تولید نکرور سنتری لوبولار در کبد می نماید. اثرات تیواستامید محدود به کبد نمی باشد، بلکه ممکن

توجه به شیوع ناراحتی های قلبی و عروقی ناشی از سوء عملکرد لیپیدی و بیماری دیابت و عوارض زیاد داروهای شیمیایی نیاز به داروهایی با حداقل عوارض و درجه اطمینان زیاد که بتوان از آنها استفاده کرد، بیش از پیش احساس می گردد. عوارض ناشی از استفاده دراز مدت از داروهای شیمیایی و مقرون به صرفه بودن آن ها برای بسیاری از بیماران از طرف دیگر، موجب گشته است تا تمایل به استفاده از گیاهان دارویی مد نظر قرار بگیرد. گیاهان دارویی دارای عوارض جانبی کم و در طب سنتی برای درمان بیماری ها به کار می روند. علاوه بر این به علت این که تاکنون مطالعات انجام شده در مورد اثر حفاظتی ترکیبات گیاهی بیشتر در مورد عصاره هیدروالکلی آن ها بر موش صحرایی نر بوده و استفاده از عصاره آبی و واکنش موش صحرایی نر به آن کمتر مورد بررسی قرار گرفته است. در این تحقیق اثر عصاره ریشه آبی شیرین بیان بر سوء عملکرد لیپیدی و تغییرات بافتی کبدی القاء شده توسط تیواستامید در موش صحرایی نر مورد مطالعه قرار گرفت.

مواد و روش ها حیوانات آزمایشگاهی

در این مطالعه از موش های صحرایی نر بالغ نژاد Wistar با وزن تقریبی 10 ± 200 گرم، در محدوده سنی ۳ - ۲/۵ ماه استفاده گردید. حیوانات مورد آزمایش تحت دوره نوری ۱۲ ساعت روشنایی و ۱۲ ساعت تاریکی و در دمای ۲۰ درجه سانتی گراد و رطوبت کافی نگه داری شدند. تغذیه حیوانات مورد مطالعه توسط غذاهای آماده استاندارد و بدون محدودیت در آب و خوراک صورت گرفت.

تیمار حیوانات

۳۵ سرموش صحرایی نر بالغ در ۵ گروه ۷ تایی تقسیم شدند و پس از گروه بندی و سپری کردن دوره

جمله فلاونوئیدها می باشد که موجب جلوگیری از آسیب های ناشی از رادیکال های آزاد می گردند(۲). شیرین بیان (*Glycyrrhiza glabra*) از خانواده لگومیناسه، گیاهی چند ساله با ساقه ای به طول ۰/۵ تا یک متر با برگ های متناوب مرکب از ۴ تا ۷ زوج برگچه، میوه ای به رنگ خرمایی با ریشه ریزومی خزننده با قطعات استوانه ای و با مقطع زردرنگ است. ریشه و ریزوم های گونه شیرین بیان دارای مصارف دارویی گسترده می باشد. ریشه شیرین بیان در التیام زخم، حفاظت کبدی و قلب موثر می باشد(۱۴). ترکیبات جدا شده از شیرین بیان شامل: ساپونین ها، تری تربین، فلاونوئیدها، آسکوربیک اسید، ایزوفلاونوئیدها، چالکون ها (لیکوچالکون A,B)، گلیسیریزیک اسید، فیتو استرول و کورستین می باشد. تری تربین های موجود در ریشه شیرین بیان شامل licorice acid, glycyrrhol, glabrodile, isoglabrolide و glabradin است(۶). تحقیقات Kalaiarasi و همکاران در سال ۲۰۰۹ نشان داد القای خوراکی 18B-glycyrrhetic acid با گلی بنگلامید به مدت ۴۵ روز به موش های دیابتی شده توسط استریتوزوتوسین باعث بهبود سطوح گلوکز و انسولین پلاسما می گردد(۱۰). هم چنین پودر ریشه شیرین بیان به مدت ۴ هفته در موش های صحرایی مبتلا به هایپرکلسترولمیا منجر به کاهش معنی دار در کل لیپیدهای کبدی و سرم، کلسترول توتال، تری گلیسیریدها و کلسترول VLDL, LDL و افزایش در سطوح کلسترول HDL گردید(۲۳). مطالعه Lim در سال ۲۰۰۹ نشان داد Glycyrrhizic acid موجود در ریشه شیرین بیان می تواند چاقی احشائی را اصلاح کرده و سوء عملکرد لیپیدی را از طریق القاء بیان بافتی لیپوپروتئین لیپاز بافتی بهبود بخشد و توسعه مقاومت انسولینی همراه با Steatosis بافتی را بهبود بخشد(۱۱). با

بررسی بیوشیمیایی

چون تاثیرات توکسیک تیواستامید معمولاً حدود ۲ روز بعد از تزریق آشکار می شود لذا ۴۸ ساعت پس از آخرین تزریق کلیه حیوانات تحت تأثیر بی هوشی با اتر قرار گرفته و خون گیری مستقیم از قلب به عمل آمد. نمونه های خونی به دست آمده ۲۰ دقیقه در شرایط آزمایشگاهی نگه داری و به مدت ۱۵ دقیقه با دور ۵۰۰۰ در دقیقه سانتریفیوژ شدند. پس از جداسازی سرم گلوکز پلاسما به روش گلوکز اکسیداز، کلسترول تام به روش آنزیماتیک، کلسترول LDL با فرمول فریدوال، کلسترول HDL به روش کالیمتریک و تری گلیسیرید به روش آنزیماتیک با کیت های مخصوص وبا دستگاه اتو آنالیزور اندازه گیری شدند (۱۲، ۵).

تهیه مقاطع بافتی

پس از تشریح حیوانات، کبد آن ها برداشته و در فرمالین بافر خنثی ۱۰ درصد تثبیت گردیدند. مرحله آبیگری به کمک الکل با غلظت های متفاوت (از کم به زیاد) صورت گرفت. مرحله شفاف سازی با قرار دادن بافت ها در دو ظرف حاوی زایلین صورت گرفت. در مرحله جایگزینی بافت ها در سه ظرف حاوی پارافین مذاب (۶۵ درجه سانتی گراد) هر کدام یک ساعت قرار داده شدند. در مرحله قالب گیری از قطعات سالو کهارت استفاده شد. در مرحله مقطع گیری مقاطع بافتی به ضخامت ۴-۵ میکرون برش زده شد و در مرحله رنگ آمیزی از رنگ هماتوکسیلین-انوزین استفاده گردید. تمام مطالعات بافتی زیر نظر پاتولوژیست صورت گرفت.

تحلیل آماری

داده ها به کمک نرم افزار SPSS18 و آزمون آماری ANOVA و تست توکی (Tukey-HSD) تجزیه و تحلیل و مقادیر ۰/۰۵ p معنادار تلقی گردید.

نتایج

تطبیق با حرارت و رطوبت محل نگهداری، مورد آزمایش قرار گرفتند. گروه کنترل: حیوانات این گروه تحت تاثیر هیچ گونه استرسی از جمله گاواژ دهانی قرار نگرفتند. گروه شاهد: حیوانات این گروه ۱۵۰mg/kg تیواستامید یک بار به صورت درون صفاقی طی ۳ ماه دریافت کردند. گروه تجربی ۱: حیوانات این گروه ۱۰۰mg/kg عصاره آبی ریشه شیرین بیان به صورت دهانی طی ۳ ماه و سپس ۱۵۰mg/kg تیواستامید یک بار به صورت درون صفاقی دریافت کردند. گروه تجربی ۲: حیوانات این گروه ۲۰۰mg/kg عصاره آبی ریشه شیرین بیان به صورت دهانی طی ۳ ماه و سپس ۱۵۰mg/kg تیواستامید یک بار به صورت درون صفاقی دریافت کردند. گروه تجربی ۳: حیوانات این گروه ۳۰۰mg/kg عصاره آبی ریشه شیرین بیان به صورت دهانی طی ۳ ماه و سپس ۱۵۰mg/kg تیواستامید یک بار به صورت درون صفاقی دریافت کردند (۷، ۸).

تهیه عصاره آبی شیرین بیان

ریشه شیرین بیان پس از تائید کارشناسان گیاه شناسی شسته و در دمای اتاق خشک و پودر گردید. ۱۰۰۰ گرم از پودر ریشه شیرین بیان در ۱۵ لیتر آب مقطر به مدت ۷۲ ساعت معلق و محتوی به دست آمده به مدت ۳۰ دقیقه جوشانده و در دور ۸۰۰۰ به مدت ۱۰ دقیقه سانتریفیوژ و صاف گردید. محلول صاف شده با آون در دمای ۴۰ درجه سانتی گراد حرارت داده تا آب آن تبخیر و شیره غلیظی به دست آمد. شیره غلیظ به دست آمده را خشک کرده و عصاره حاصل ۲۳ درصد وزن اولیه می باشد. در مرحله بعد، مقادیر مورد نظر از عصاره را در آب مقطر حل کرده تا غلظت های مختلف به دست آید (۹). در گروه های تجربی ۳، ۲ و ۱ به ازای هر موش به ترتیب ۳۰۰mg/kg، ۲۰۰ و ۱۰۰ عصاره آبی ریشه شیرین بیان توزین و در ۲ میلی لیتر آب مقطر حل کرده و به صورت دهانی تجویز گردید.

غلظت کلسترول HDL در گروه های تجربی ۳، ۲ و ۱ دریافت کننده عصاره آبی شیرین بیان و تیواستامید به ترتیب $21/33 \pm 0/80$ ، $21/14 \pm 0/76$ و $22 \pm 0/65$ می-باشد که نسبت به گروه کنترل تغییر معنی داری نشان نداد. میانگین غلظت تری گلیسیرید سرم در گروه دریافت کننده تیواستامید ($75 \pm 6/80$) نسبت به گروه کنترل ($49 \pm 3/47$) تغییر معنی داری نشان نداد. میانگین غلظت تری گلیسیرید سرم در گروه های تجربی ۳، ۲ و ۱ دریافت کننده عصاره آبی شیرین بیان و تیواستامید به ترتیب $54/40 \pm 3/93$ ، $51/60 \pm 1/63$ و $49 \pm 2/00$ می-باشد که نسبت به گروه کنترل و شاهد تغییر معنی داری نشان نداد (جدول ۱).

یافته های بافت شناسی

در گروه کنترل، بافت کبد دارای سلول های کبدی نرمال با سیتوپلاسم محافظت شده و هسته مشخص می-باشند و تغییرات پاتولوژی خاصی در آن دیده نشد (شکل ۱- A). مطالعات بافت شناسی دلالت بر این دارد که در گروه دریافت کننده تیواستامید در مقایسه با گروه کنترل، تیواستامید باعث ایجاد نکروز، افزایش میتوز در سلول ها، مرگ سلولی، التهاب میتوزی غیرطبیعی در فضای پورتال و هسته بزرگ شده می-گردد. دژنراسانس هیدروپیک و نکروز هپاتوسیت ها در اطراف وریدچه مرکزی مشاهده گردید. تورم شدید هپاتوسیت ها و سلول های کوپفر باعث باریک شدن فضاهای سینوزوئیدی و از بین رفتن نظم رو به مرکز (وریدچه مرکزی) سلول ها شده است (شکل ۱- B). در گروه دریافت کننده 200 mg/kg و 100 mg/kg عصاره آبی ریشه شیرین بیان و تیواستامید از نکروز سلول ها جلوگیری شده ولی هسته سلول ها هنوز درشت بوده، مرگ سلولی و میتوز وجود ندارد (شکل ۱- C, D). در گروه دریافت کننده 300 mg/kg عصاره آبی ریشه

میانگین غلظت FBS سرم در گروه دریافت کننده تیواستامید ($126 \pm 1/00$) نسبت به گروه کنترل ($177/5 \pm 8/19$) کاهش معنی داری نشان داد. میانگین غلظت FBS سرم تنها در گروه تجربی دریافت کننده 300 mg/kg عصاره آبی شیرین بیان و تیواستامید ($132 \pm 5/53$) نسبت به گروه کنترل ($177/5 \pm 8/19$) کاهش معنی داری نشان داد ($p < 0/05$). علاوه بر این میانگین غلظت FBS سرم در گروه های تجربی نسبت به گروه دریافت کننده تیواستامید افزایش نشان داد ($p < 0/05$) ولی تغییر معنی داری نسبت به هم نشان نداد. میانگین غلظت کلسترول توتال در گروه دریافت کننده تیواستامید ($84 \pm 0/57$) نسبت به گروه کنترل ($52/75 \pm 3/32$) افزایش معنی داری نشان داد. میانگین غلظت کلسترول توتال سرم تنها در گروه تجربی دریافت کننده 200 mg/kg عصاره آبی شیرین بیان و تیواستامید ($71/80 \pm 3/58$) نسبت به گروه کنترل ($52/75 \pm 3/32$) افزایش معنی داری نشان داد. علاوه بر این میانگین غلظت کلسترول توتال سرم در گروه های تجربی دریافت کننده 300 mg/kg و 100 mg/kg عصاره آبی شیرین بیان و تیواستامید به ترتیب $65 \pm 4/54$ و $64/33 \pm 3/84$ می باشد که نسبت به گروه دریافت کننده تیواستامید ($84 \pm 0/57$) کاهش معنی داری نشان داد ($p < 0/05$). میانگین غلظت کلسترول LDL در گروه دریافت کننده تیواستامید ($28/80 \pm 0/92$) نسبت به گروه کنترل تغییر معنی داری نشان نداد. میانگین غلظت کلسترول LDL در گروه های تجربی ۳، ۲ و ۱ دریافت کننده عصاره آبی شیرین بیان و تیواستامید به ترتیب $28/71 \pm 0/62$ ، $27/57 \pm 0/65$ و $27 \pm 0/57$ می باشد که نسبت به گروه کنترل و شاهد تغییر معنی داری نشان نداد. میانگین غلظت کلسترول HDL در گروه دریافت کننده تیواستامید ($20 \pm 0/57$) نسبت به گروه کنترل و شاهد تغییر معنی داری نشان نداد. میانگین

لوله گوارش جلوگیری می کنند، بنابراین غلظت چربی خون کم می شود (۱۳). Matsuyama و همکاران در سال ۲۰۰۹ با مطالعه ای که بر روی افراد هیپرکلسترولیسیم انجام دادند کاهش میزان کلسترول تام و تری گلیسیرید را به دنبال مصرف فیتواسترول ها مشاهده کردند (۱۵). مطالعه Maurya و همکاران در سال ۲۰۱۱ نشان داد درمان با Glycyrrhizic acid (GA) به طور معنی داری غلظت آپولیپوپروتئین B و پروتئین ناقل استرکلسترول را کاهش داده ولی نسبت APO -A-I/APO B را افزایش می دهد. درمان با GA از طریق تنظیم کاهشی بیان mRNA، mRMR کبدی در هامسترهای تغذیه شده با رژیم غذایی با چربی فروکتوز زیاد باعث کاهش کلسترول پلاسما می گردد (۱۶).

شیرین بیان و تیواستامید بافت کبد نرمال بود، هیچ آسیب پاتولوژی در بافت کبد مشاهده نشد و نظم شعاعی در بافت کبد قابل مشاهده است و بافت کبد شبیه گروه کنترل بود (شکل ۱-E) (جدول ۲).

بحث و نتیجه گیری

پیش درمانی با عصاره آبی ریشه شیرین بیان با دوزهای ۳۰۰ mg/kg و ۱۰۰ در مقایسه با گروه دریافت کننده تیواستامید غلظت کلسترول توتال را به طور معنی داری کاهش داد ($P < 0/05$). در مطالعه Rahul و همکاران در سال ۲۰۱۱ نشان داده شده که چالکون های موجود در ریشه شیرین بیان دارای اثرات ضد چاقی و کاهش دهندگی کلسترول تام و تری گلیسیرید تام از طریق مهار آنزیم لیپاز پانکراسی می باشند (۱۹). هم چنین فیتواسترول های موجود در عصاره ریشه شیرین بیان از جمله بتا سیتواسترول با قرار گرفتن در داخل میسل ها از جذب کلسترول غذا و اسیدهای صفراوی از

جدول ۱- اثر تیمار های مختلف عصاره آبی ریشه شیرین بیان در موش صحرائی نر القا شده با تیواستامید بر فاکتورهای

بیوشیمیایی لیپید

شاخص بیوشیمیایی (mg/dL)	HDL	LDL	Cholesterol	FBS	TG
کنترل	۲۰/۵۰±۱/۰۴	۲۴/۵۰±۰/۹۸	۵۲/۷۵±۳/۳۲	۴۹±۳/۴۷	۱۷۷/۵±۸/۱۹
تیواستامید	۲۰±۰/۵۷	۲۸/۸۰±۰/۹۲	^a ۸۴±۰/۵۷	۷۵±۶/۸۰	^a ۱۲۶±۱/۰۰
تجربی ۱	۲۲±۰/۶۵	۲۷±۰/۵۷	^b ۶۴/۳۳±۳/۸۴	۴۹±۲/۰۰	۱۴۹/۶±۷/۷۹
تجربی ۲	۲۱/۱۴±۰/۷۶	۲۷/۵۷±۰/۶۵	^c ۷۱/۸۰±۳/۵۸	۵۱/۶۰±۱/۶۳	۱۴۱/۷±۷/۵۳
تجربی ۳	۲۱/۳۳±۰/۸۰	۲۸/۷۱±۰/۶۲	^b ۶۵±۴/۵۴	۵۴/۴۰±۳/۹۳	^c ۱۳۲±۵/۵۳

حرف a نشان دهنده اختلاف معنی دار گروه دریافت کننده تیواستامید با گروه کنترل در سطح $p < 0/05$

حرف b نشان دهنده اختلاف معنی دار گروه دریافت کننده تیواستامید با گروه های تجربی در سطح $p < 0/05$

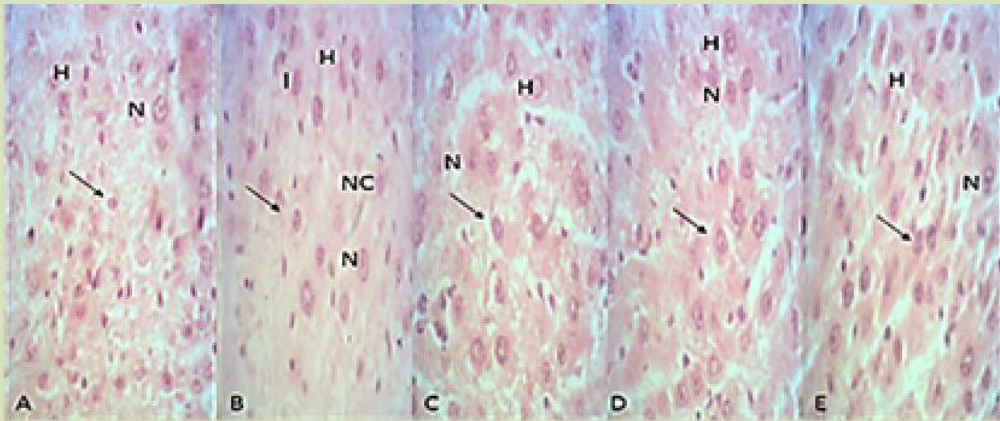
حرف c نشان دهنده اختلاف معنی دار گروه کنترل با گروه های تجربی در سطح $p < 0/05$

جدول ۲- اثر عصاره آبی ریشه شیرین بیان در مقادیر مختلف بر تغییرات بافتی کبدی القا شده با تیواستامید در موش صحرائی نر

گروه های آزمایش	تکرور سلول های کبدی	قطرات چربی در سلول های کبدی	التهاب سلول های کبدی
کنترل	۰	۰	۰
شاهد	۱	۱	۱
تجربی ۱	۰	۱	۰
تجربی ۲	۰	۱	۰
تجربی ۳	۰	۰	۰

۰=عدم وجود ۱=وجود

داده ها از بررسی پنج برش بافتی کبد به صورت تصادفی از هر گروه بدست آمده است



شکل ۱- اثر تیمار های مختلف عصاره آبی ریشه شیرین بیان در موش صحرائی نو القاشده با تیواستامید بر بافت کبد

A: برش بافت کبد در گروه کنترل. بافت کبد؛ سالم و تغییرات پاتولوژی خاصی در آن دیده نشده است. سلول های کبدی طبیعی با هسته مشخص می‌باشند (پیکان). B: برش بافت کبد در گروه شاهد دریافت کننده تیواستامید که میتوز غیرطبیعی و مرگ سلولی را نشان می دهد. دژنراسانس هیدروپیک و نکروز هپاتوسیت ها در اطراف وریدچه مرکزی مشاهده گردید. تورم شدید هپاتوسیت ها و سلول های کوبفر باعث باریک شدن فضاهای سینوزوئیدی و از بین رفتن نظم رو به مرکز (وریدچه مرکزی) سلول ها شده است (پیکان). C: برش بافت کبد در گروه تجربی ۱ دریافت کننده ۱۰۰mg/kg عصاره آبی ریشه شیرین بیان و تیواستامید. که از نکروز سلول ها جلوگیری شده ولی هسته سلول ها هنوز درشت بوده ولی مرگ سلولی و میتوز مشاهده نگردید (پیکان). D: برش بافت کبد در گروه تجربی ۲ دریافت کننده ۲۰۰mg/kg عصاره آبی ریشه شیرین بیان و تیواستامید. از نکروز سلول ها جلوگیری شده ولی هسته سلول ها هنوز درشت بوده و مرگ سلولی و میتوز وجود داشت (پیکان). E: برش بافت کبد در گروه تجربی ۳ دریافت کننده ۳۰۰mg/kg عصاره آبی ریشه شیرین بیان و تیواستامید. هسته سلول ها در اندازه طبیعی بوده و مرگ سلولی و میتوز دیده نشد. هیچ آسیب پاتولوژی در بافت کبد مشاهده نگردید و نظم شعاعی در بافت کبد قابل مشاهده است و بافت کبد شبیه گروه کنترل است (پیکان). H: سلول های کبدی، N: هسته، I: سلول های التهابی، NC: نکروز سلول های کبدی (بزرگنمایی ۴۰x).

کبدی را از طریق تعدیل پیام رسانی - AMPK Jung Ho مطالعه می نماید (۱۸). مطالعه Choi و همکاران در سال ۲۰۰۷ نشان داد glabrol جدا شده از ریشه شیرین بیان فعالیت آنزیم اسیل کوآنزیم A کلاسترویل ترانسفراز را در میکروزوم کبد موش صحرائی مهار کرده و از این طریق اثرات ضد افزایش کلاسترویل سرم دارد (۹). مطالعه Seung - Lark Hwang در سال ۲۰۰۸ نشان داد درمان با بتا سیتوسترویل سطوح درون سلولی تری گلیسیرید ها و کلاسترویل را در سلول های L6 کاهش می دهد که این اثرات با استفاده از مهار کننده های AMPK معکوس می گردد (۲۱). پیش درمانی با مقادیر مختلف عصاره آبی ریشه شیرین بیان در مقایسه با گروه دریافت کننده تیواستامید غلظت گلوکز سرم را افزایش داد ولی معنی دار نبود. مطالعه Sen و همکاران در سال ۲۰۱۱ نشان داد Glycyrrhizin

مطالعه Yoke Yin و همکاران در سال ۲۰۱۰ نشان داد Glycyrrhizic acid (GA) از طریق تنظیم افزایشی PPAR& و سطوح بیان LPL در بافت های مورد مطالعه باعث بهبود پارامترهای لیپیدی می گردد (۲۶). مطالعه Quan و همکاران در سال ۲۰۱۳ نشان داد Licochalcone A (LA) از طریق کاهش پروتئین Ic متصل به عنصر تنظیمی استرویل و نسخه برداری آنزیم های هدفش (Stearoyl-CO A desturase، فتی اسید سنتتاز و گلیسرول ۳- فسفات آسیل ترانسفراز) لیپوئنز را مهار می کند. به طور کلی LA باعث تنظیم افزایشی بیان ژنی پروتئین ها از جمله PPARa و ناقل اسید چرب (FAT/CD36) می گردد (مسئول لیپولیز و انتقال اسیدهای چرب می باشد) که این اثرات از طریق فعالیت پروتئین کیناز فعال شده توسط AMP (AMPK) واسطه گری می شود. LA تجمع تری گلیسیریدهای

یابد. بعد از یک تا چهار هفته از القاء کورستین تغییری در سطح بیان ژن های انتخابی مرتبط با متابولیسم گلوکز، متابولیسم چربی و حالات آنتی اکسیدانته مشاهده نگردید(۱). مطالعه Xian - Kang Fang و همکاران در سال ۲۰۰۸ نشان داد کورستین از طریق اثر آگونیستی بر PPAR جذب گلوکز را در سلول- های 3T3 - L1 بهبود می بخشد(۲۵). مطالعه Fabio و همکاران در سال ۲۰۱۲ نشان داد کورستین، تغییرات متابولیسمی القاء شده توسط مونو سدیم گلوتامات (MSG) به طور پیش جینی، از جمله متابولیسم لیپید و گلوکز را اصلاح می نماید(۴). به طور کلی نتایج پژوهش حاضر نشان داد تجویز خوراکی عصاره آبی ریشه شیرین بیان در مدل های مبتلا به سوء عملکرد لیپیدی در موش های صحرایی می تواند موجب تغییرات مطلوب و سودمند شود و با انجام پژوهش های بیشتر در صورت تأیید نتایج فوق افزودن عصاره ریشه شیرین بیان به رژیم غذایی افراد مبتلا به سوء عملکرد لیپیدی توصیه می گردد.

تشکر و قدردانی

بدینوسیله از همکاری صمیمانه معاونت محترم پژوهشی دانشگاه آزاد اسلامی واحد شیراز تشکر و قدردانی به عمل می آید.

اثرات دیابتوزنیک استریتوزوتوسین را بهبود بخشیده و اثراتی قابل مقایسه با گلی بنگلامید دارد(۲۰). مطالعه Chia و همکاران در سال ۲۰۱۲ نشان داد Glycyrrhizic acid(GA) از طریق اثر بر آنزیم های محدود کننده مقداری گلوکونئوزن باعث بهبود هموستازی گلوکز می گردد. علاوه بر این GA می تواند از طریق بهبود حساسیت به انسولین و احتمالاً کاهش هگزوز فسفات دی هیدروژناز و B-11 هیدروکسی استروئید دی هیدروژناز و فعالیت فسفو اینوزیتول پیروات کربوکسی کیناز دیابت شیرین نوع ۲ را بهبود بخشد(۳). مطالعه Sil و همکاران در سال ۲۰۱۳ نشان داد Glycyrrhizin مقاومت انسولینی، سوء عملکرد لیپیدی و استرس های اکسیداتیو را در سندروم X متابولیک القاء شده توسط فروکتوز در موش های صحرایی تصحیح می کند. Glycyrrhizin سطوح کاهش یافته PPAR و پروتئین ناقل گلوکز ۴ را در ماهیچه اسکلتی مبتلایان به سندروم متابولیک افزایش می دهد که دلالت بر اکسیداسیون اسید چرب و هموستازی گلوکز دارد(۲۲). از جمله ترکیبات موجود در ریشه شیرین بیان کورستین می باشد. در مطالعه A.Gohlke و همکاران در سال ۲۰۱۳ نشان داد بعد از دو هفته از القاء کورستین سطوح انسولین افزایش می-

منابع

- 1.A.Gohlke, C.J., Ingelmann, G., Nurnberg, J., MWeitzel, H.M., Hammon, S., Gors, A., Starke,S. (2013). Influence of 4-week intraduodenal supplementation of quercetin on performance, glucose metabolism ,and mRNA abundance of genes related to glucose metabolism and antioxidative status in dairy cows. Journal of Dairy Sceince, 6986-7000.
- 2.Anbarasu, C., Rajkapoor, B., Bhat, KS., J. Giridharan, A., Arul, A., Satish, K. (2012). Protective effects of *Pisonia aculeata* on thioacetamide induced hepatotoxicity in rats. 2(7); 511-515.
- 3.Chia, YY., Liong, SY., Ton, SH., Kadir, KB. (2012). Amelioration of glucose homeostasis by glycyrrhizic acid through gluconeogenesis rate-limiting enzymes. E J Pharmacol, 677(1-3); 197-202.
- 4.Fabio, R. F., Seiva, L., Gustavo, A., Chuffa, C., Pereira Braga, J., Paulo, A. (2012). Quercetin ameliorates glucose and lipid metabolism and improves antioxidant status in postnatally monosodium glutamate-induced metabolic alterations. Food and Chemical Toxicology, 3556-356.
- 5.Fadairo, EA., Otite-Douglas, MI. (2015). Effect of *H.sabdariffa* extract on crude oil linked biochemical alterations in the rabbit (*Oryctolagus cuniculus*). Biosciences

- Biotechnology Research Asia, 12(2); 1095-1103.
- Glycyrrhiza radix and its bioactive compounds. Zhongguo Zhong Yao Za Zhi, 34(21); 2695-700.
7. Hai Zhong, H., Bing, W., Yong Kang, L., Yong, Y. B., Yan, Gu. (2011). Hepatoprotective and antioxidant effects of licorice extract against CCL4-induced oxidative damage in rats. Int J Mol Sci, 12; 6529-6543.
8. Hanaa, M.S. (2007). Biochemical studies on thioacetamide toxicity in male albino rats and the role of tomato juice as an antioxidant. Mansoura J. Forensic Med Clin Toxicol, 99-114.
9. Jung, H. C., Mun-Chual, R. (2007). Glabrol, an acyl-coenzyme A: Cholesterol acyl transferase inhibitor from licorice roots. Journal of Ethnopharmacology, 563-566.
10. Kalaiarasi, P., Pugalendi, KV. (2009). Antihypoglycemic effect of 18 beta-glycyrrhetic acid, aglycone of glycyrrhizin on streptozotocin-diabetic rats. Eur J Pharmacol, 606(1-3); 269-73
11. Lim, WY., Chia, YY., Liong, SY. (2009). Lipoprotein lipase expression, serum lipid and tissue deposition in orally-administered glycyrrhizic acid-treated rats. Lipids Health Dis, 8:31.
12. Madani, H., Talebolhosseini, M., Asgary, S., Naderi, GH. (2008). Hepatoprotective activity of *Silybum marianum* and *Cichorium intybus* against thioacetamide in rat. Pakistan Journal of Nutrition, 7(1); 172-176.
13. Manisha, T., Misawa, E., Ito, Y., Habara, N., Nomaguchi, K. (2006). Identification of five phytosterols of *Aloe vera* gel as anti-diabetic compounds. Biol. Pharm. Bull, 29(7); 1418-22.
14. Marjani, N. Asl., Hosseinzadeh H. (2008). Review of pharmacological effects of *Glycyrrhiza sp.* and its bioactive compounds. Phytother Res, 22; 709-724.
15. Matsuyama T., Shoji, K., Takase, H., Kamimaki, I., Tanaka, Y., Otsuka, A. (2007). Effects of phytosterols as part of diet therapy on hyperlipidemia in children. Asia Pacific Journal of Clinical Nutrition, 16(1); 40.
16. Maurya, SK., Srivastava, AK. (2011). Glycyrrhizic acid attenuates the expression of HMG-CoA reductase mRNA in high fructose diet induced dyslipidemic hamsters. Prague Med Rep, 112(1); 29-37.
17. Pyo, YH., Lee, TC., Logendra, L., Rosen, RT. (2004). Antioxidant activity and phenolic compounds of swiss chard (*Beta vulgaris* subspecies *cycla*) extracts. Food Chemistry, 85; 19-26.
18. Quan, HY., Kim, SJ., Kim, do. Y., Jo, HK., Kim, GW., Chung, SH. (2013). Licochalcone A regulates hepatic lipid metabolism through activation of AMP-activated protein kinase. Fitoterapia, 86; 208-16.
19. Rahul, B., Birari, Shikhar Gupta, C., Gopi Mohan, K. K. B. (2011). Antiobesity and lipid lowering effects of Glycyrrhiza chalcones: Experimental and computational studies. Phytomedicine, 795-801.
20. Sen, S., Roy, M., Chakraborti, AS. (2011). Ameliorative effects of glycyrrhizin on streptozotocin-induced diabetes in rats. J Pharm Pharmacol, 63(2); 287-96.
21. Seung-Lark, H., Ha-Na, Kim., Hyun-Hee, J. (2008). Beneficial effects of B-sitosterol on glucose and lipid metabolism in L6 myotube cells are mediated by AMP-activated protein kinase. Biochemical and Biophysical Research, 1253-1258.
22. Sil, R., Ray, D., Chakaraborti, AS. (2013). Glycyrrhizin ameliorates insulin resistance, Hyperglycemia, dyslipidemia and oxidative stress in fructose-induced metabolic syndrome X in rat model. Indian J Exp Biol, 51(2); 129-38.
23. Visavadiya, NP., Narasimhacharya, AV. (2006). Hypocholesterolaemic and antioxidant effects of *Glycyrrhiza glabra* (Linn) in rats. Mol Nutr Food Res, 50(11); 1080-6.
24. Waters, NJ., Waterfield, CJ., Farrant, RD., Holmes, E., Nicholson, JK. (2005). Metabonomic deconvolution of embedded toxicity: application to thioacetamide hepato- and nephrotoxicity. Chem Res Toxicol, 18(4); 639-54.
25. Xiang-Kang, F., Jie, G., Dan-Ni, Zhu. (2008). Kampferol and quercetin isolated from *Euonymus alatus* improve glucose uptake of 3T3-L1 cells without adipogenesis activity. Life Sciences, 615-622.
26. Yoke Yin, C., So Ha, T., Abdul Kadir, K. (2010). Effects of glycyrrhizic acid on peroxisome proliferator-activated receptor gamma (PPAR gamma), lipoprotein lipase (LPL), serum lipid and HOMA-IR in rats. PPAR Res, 530265.

