

بررسی هیستوپاتولوژی علائم تحت بالینی بیماری بورسیت عفونی در ارگان بورس جوجه‌ها از دو مزرعه پرورش جوجه گوشتی در ایلام

ابراهیم بابا احمدی^{۱*}، سلمان سلطانی^۲

۱- استادیار گروه بافت شناسی و میکروب شناسی، دانشکده پیرادامپزشکی، دانشگاه ایلام، ایلام، ایران.

۲- استادیار آزمایشگاه مرکزی، دانشگاه ایلام، ایلام، ایران.

تاریخ پذیرش: ۱۳۹۹/۰۶/۲۵

تاریخ دریافت: ۱۳۹۸/۰۸/۲۰

چکیده

بیماری بورسیت عفونی در دو شکل ظاهر می‌شود، یکی شکل بالینی که با مرگ و میر بالا مشخص می‌شود و جوجه‌های حساس و نژاد غیر گوشتی که بین سن سه تا شش هفته دارند، را مبتلا می‌کند. دوم، شکل مهمتر که تحت بالینی می‌نامند، که جوجه‌های کمتر از سن سه هفته را مبتلا می‌کند. تحقیقی که در شهرستان ایلام صورت گرفت. جوجه‌ها همگی نژاد زربال بودند. سالن‌ها قبل از ورود جوجه‌ها ضد عفونی شدند و خوراک جیره بندی شده نوبت اول با آب مکفی برای شروع پرورش دریافت کردند. در سن روز چهارم پرورش، واکسن برونشیت عفونی و نیوکاسل اعمال شدند و در سن روز هشتم، اولین دوز واکسن بیماری بورسیت عفونی را دریافت کردند و در سن روز چهاردهم، دوز واکسن دوم نیوکاسل را دریافت کردند. در نهایت در سن روز هیجدهم، دومین دوز واکسن بیماری بورسیت عفونی را دریافت کردند. نمونه‌های خون برای ارزیابی پاسخ آنتی بادی ویروس بیماری بورسیت عفونی و ویروس بیماری نیوکاسل و تست HI صورت گرفت. ارگان بورس فابریسیوس ۱۵ جوجه نمونه‌گیری و جهت ارزیابی هیستوپاتولوژی گرفته شدند. نتایج معاینات هیستوپاتولوژی در سه مورد از همه بیشتر قابل مشاهده هستند. پاسخ آنتی بادی بیماری نیوکاسل در مرغداری اول ۳۴/۵ بود. بعد از واکسیناسیون دوم، ۷ شد. پاسخ آنتی بادی بیماری نیوکاسل در مرغداری دوم ۳۲/۵ بود. بعد از واکسیناسیون دوم، ۶/۸ شد. در ۱۰۰٪ نمونه‌های ارزیابی شده آپوپتوز و نکروز، در حالی که در ۱۰ نمونه آنها کانون‌های خونریزی ۶۶/۶۶٪ مشاهده شدند. وجود عفونت تحت بالینی در بیماری بورسیت عفونی فابریسیوس در جوجه‌های گوشتی در شرایط مرغداری نشان داده شده است.

کلمات کلیدی: آنتی بادی، تحت بالینی، هیستوپاتولوژی، نیوکاسل

* نویسنده مسئول: ابراهیم بابا احمدی

آدرس: گروه بافت شناسی و میکروب شناسی، دانشکده پیرادامپزشکی، دانشگاه ایلام، ایلام، ایران

پست الکترونیک: ebrahim_12@yahoo.com

مقدمه

بیماری بورسیت عفونی در دو شکل ظاهر می‌شود، یکی در شکل بالینی که با مرگ و میر بالا مشخص می‌شود و جوجه‌های حساس و نژاد غیر گوشتی که بین ۳ تا ۶ هفته سن دارند، را مبتلا می‌کند (۸). دوم، شکل مهمتری از بیماری هست که تحت بالینی می‌نامند، که جوجه‌های کمتر از سن سه هفته را مبتلا می‌کند (۱۳)، در این شکل، هر چه جوجه جوان‌تر باشد، شدت ضایعات وارده به ارگان‌های حساس به ویروس افزایش می‌یابد (۲۲). سویه‌های گرم با حدت بالای ویروس بیماری بورسیت عفونی به طور کلی باعث مرگ و میر بالا می‌شوند (۱۹). بنابراین در مناطقی که بیماری آندمیک و یا بومی است، جوجه‌های گوشتی با آنتی بادی مادری متوسط، شکل تحت بالینی بیماری بورسیت عفونی را نشان می‌دهند و تنها راه تشخیص آن تأیید سرکوب سیستم ایمنی جوجه است که در آن به وجود می‌آید (۱۰). در شکل بالینی بیماری بورسیت عفونی در جوجه‌های گوشتی از نظر اقتصادی، مهم مورد توجه قرار می‌گیرد، آن هم به این دلیل است که در مزارع پرورش جوجه‌های گوشتی که سیستم ایمنی آنها سرکوب شده، عفونت‌های ثانویه شیوع بالایی دارند و این گروه از جوجه‌ها به واکسن‌ها پاسخ ضعیف می‌دهند و افزایش وزن کمی را نشان می‌دهند (۲). تشخیص عفونت‌هایی که توسط ویروس بیماری بورسیت عفونی نشان داده می‌شود، بسیار ساده است، زیرا این نشانه‌ها در چهار چوب تشخیصی خاصی قرار می‌گیرند، اما شکل تحت بالینی بیماری خیلی سخت است، به طوری که بایستی متوسل به معاینه کالبدگشایی و هیستوپاتولوژی کیسه فابریسیوس، جداسازی ویروس و طبقه بندی آن در روزهای اول زندگی جوجه بیمار

شد (۹) و باید پیگیر تحلیل رفتن ارگان بورس فابریسیوس در سنین اولیه جوجه مبتلا شویم (۴). یک روش دیگر برای ارزیابی سرکوبی سیستم ایمنی جوجه‌های مبتلا توسط ویروس بیماری بورسیت عفونی و اینکه آیا این بیماری با ناتوانی جوجه‌های مبتلا در رابطه است، پاسخ مناسب دادن علیه آنتی ژن‌ها یا عوامل عفونی دیگر می‌باشد، مثل تعیین پاسخ آنتی بادی مقابل واکسن ویروس نیوکاسل و اثر محافظت ایمنی آن روی جوجه‌های گوشتی است (۱۸). با توجه به گزارش‌های متناوب از بیماری بورسیت عفونی در مزارع مختلف پرورش جوجه گوشتی کشور به ویژه در شهرستان ایلام هدف از این مطالعه تحقیقی، بررسی علائم تحت بالینی بیماری بورسیت عفونی در ارگان بورس فابریسیوس جوجه‌های مبتلا در دو مزرعه پرورش جوجه گوشتی در شهرستان ایلام بود.

مواد و روش کار

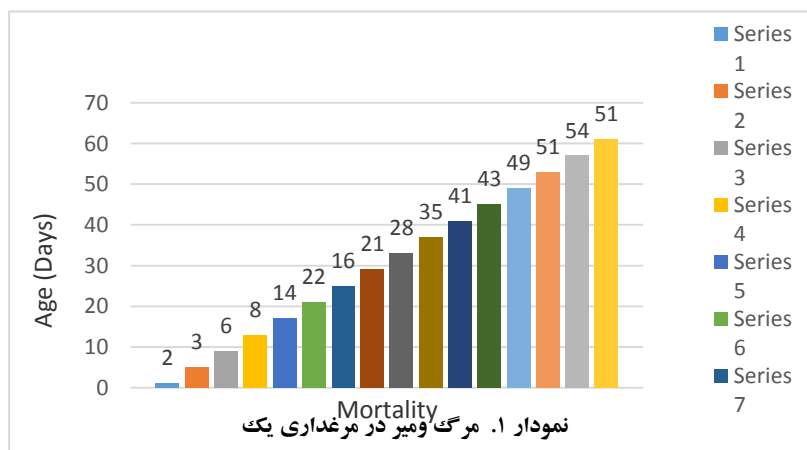
این مطالعه تحقیقی در شهرستان ایلام در دو مزرعه پرورش جوجه گوشتی با فاصله بیش از ۵۰ کیلومتر صورت گرفت. جوجه‌ها همگی نژاد زربال بودند که در شرایط بهداشتی از کارخانه جوجه کشی خریداری و به طرف سالن‌های پرورش جوجه گوشتی هدایت شدند. سالن‌ها قبل از ورود جوجه‌ها با سود سوز آور ۳٪ ضد عفونی شدند و سپس استفاده از حشره کش مالاتیون و همچنین روی بستر علاوه بر سولفات مس، فرمول ۳٪ نیز اعمال شدند. تمام جوجه‌ها در سالن‌ها در دو مزرعه خوراک جیره بندی شده و نوبت اول آب مکفی برای شروع پرورش دریافت کردند. جوجه‌ها در سن روز اول زندگی در سالن جوجه کشی هیچگونه واکسنی دریافت نکردند، (در واقع گذشته از این موعد)، بایستی گفت در سن چهار روزگی پرورش، واکسن برونشیت عفونی و نیوکاسل دریافت کردند و


این مرحله، نمونه توسط رنگ آمیزی هماتو کسلین و ائوزین رنگ شد و با میکروسکوپ نوری مطالعه گردید. آزمایش ممانعت از هماگلو تیناسیون روی نمونه‌های سرم خون نیز انجام گرفت. آزمایش جهت ارزیابی پاسخ سرمی سیستم ایمنی جوجه به برخی از عفونت‌ها که عامل آن توانایی آگلوتینه کردن گلبول‌های قرمز را دارد، استفاده شد. محاسبه تیترانتی بادی علیه ویروس نیوکاسل طیور بر اساس \log_2 رقت‌های مورد آزمایش بود. مواد و وسایل مورد نیاز در آزمایشگاه بکار گرفته شد، سپس مراحل آزمایش صورت گرفت.

نتایج

مشاهدات روزانه در سن چهار هفته اول که در هر دو مرغداری انجام شد، علایمی از قبیل بی‌اشتهایی، بی‌حالی، پره‌های سیخ شده، نوک زدن بین مقعدی، لرزش، اسهال سفید آبکی، پره‌های کثیف دور مقعدی، درجه حرارت زیر نرمال و منکوب شدگی جوجه را به دنبال داشت. همچنین در سن ۲۱ روز اول زندگی، مرگ و میر جوجه‌ها در دو مزرعه که علایم ذکر شده را نشان دادند در دو نمودار جداگانه مشاهده می‌شود [نمودار ۱ و ۲]. در حالی که مرگ و میر در بیشتر روزها به تعداد کم صورت می‌گرفت ولی در سن روزهای ۳۰ تا ۵۷، جوجه‌ها به شکل قابل توجهی افزایش یافت.

در سن هشت روزه گی، اولین دوز واکسن بیماری بورسیت عفونی را دریافت کردند و در سن روز چهارده روزگی، دومین دوز واکسن نیوکاسل را دریافت کردند. در نهایت در سن روز هیجده روزگی، دومین دوز واکسن بیماری بورسیت عفونی را دریافت کردند، روزانه جوجه‌ها مورد توجه قرار گرفتند و علائم بیماری و مرگ و میر تا پایان دوره پرورش ثبت شد. از هر مزرعه ۱۵ نمونه خون در سن ۸ روزگی قبل از تزریق واکسن اول بیماری بورسیت عفونی از جوجه‌ها گرفته شد. همچنین از هر مزرعه ۱۵ نمونه خون چهار هفته بعد از دوز اول بیماری نیوکاسل و چهار هفته بعد از آخرین دوز بیماری بورسیت عفونی از جوجه‌ها گرفته شدند. این نمونه‌های خون برای ارزیابی پاسخ آنتی بادی ویروس بیماری بورسیت عفونی و ویروس بیماری نیوکاسل به آزمایشگاه دانشکده پیرادامپزشکی ایلام منتقل و برای تست HI آماده شدند. ارگان بورس فابریسیوس ۱۵ جوجه از هر دو مزرعه، در هفته چهارم بعد از آخرین دوز بیماری بورسیت عفونی، نمونه‌گیری جهت ارزیابی هیستوپاتولوژی گرفته شدند. این نمونه‌ها در محلول ثبوتی فرمالین ۱۰٪ نگه‌داری شدند. اسلایدهای این ارگان با توجه به روش تهیه مقاطع میکروسکوپی در آزمایشگاه مرکزی دانشگاه ایلام آماده شدند. مراحل آماده سازی بافت، بطور اتوماتیک توسط دستگاهی به نام تیشوپروسور انجام شد. پس از





مشاهده هستند. در ۱۰۰٪ نمونه‌های ارزیابی شده آپوئوز و نکروز، در حالی که در ۱۰ نمونه آنها کانون‌های خونریزی ۶۶/۶۶٪ مشاهده شدند.

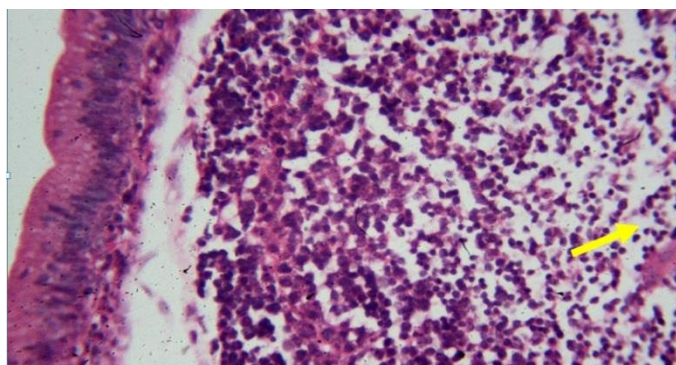
نتایج معاینات هیستوپاتولوژی بورس فابریسیوس ۱۵ جوجه نمونه‌گیری شده در فرمالین ۱۰٪ از دو مزرعه مورد مطالعه، ضایعات میکروسکوپی ارائه داده شدند که در (جدول شماره ۲) سه مورد از همه بیشتر قابل

جدول ۱- معاینات هیستوپاتولوژی بورس فابریسیوس

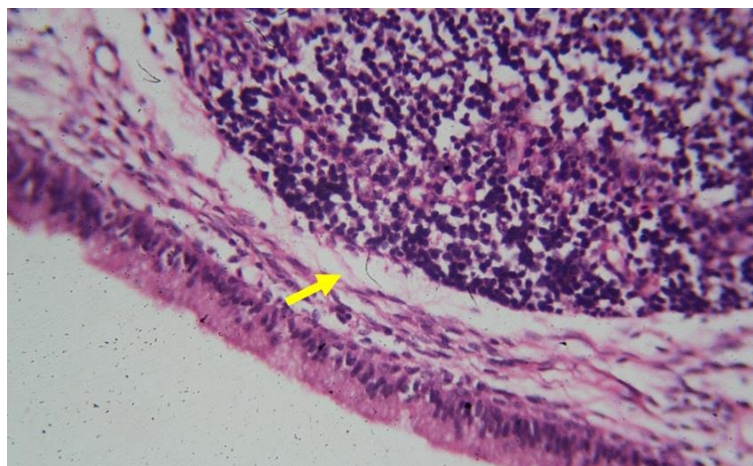
ضایعات هیستوپاتولوژی	تناسب	٪
آپوئوز	۱۵/۱۵	۱۰۰
نکروز	۱۵/۱۵	۱۰۰
خونریزی	۱۰/۱۵	۶۶/۶۶

فابریسیوس با تورفتگی بافت پوششی و در شکل شبیه به غدد موکوسی شدند. ضایعه‌ی خیز در استرومای بین فولیکولی (نگاره ۲) به طور قابل توجهی مشاهده نشد و وجود سلول‌های آپوئوتیک در ۱۰۰٪ جوجه‌ها به شدت مشاهده گردید (نگاره ۳).

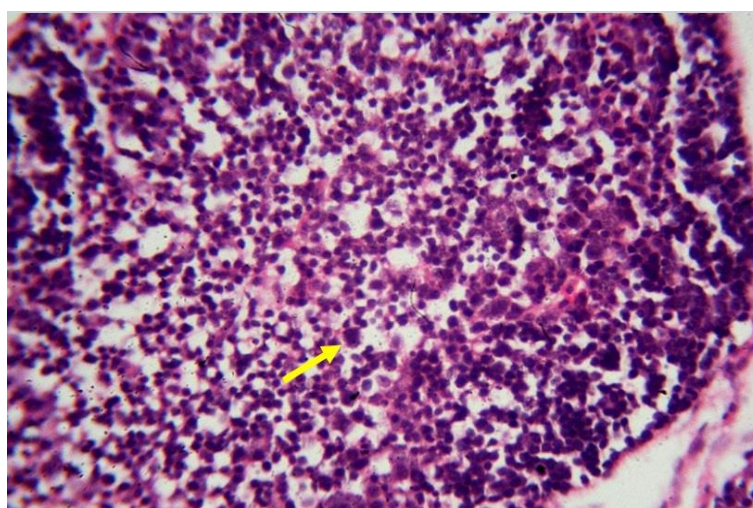
نکروز سلول‌های لنفوییدی در فولیکول‌های لنفوییدی ارگان بورس فابریسیوس به شکل خیلی زیاد در اسلایدهای مورد مطالعه مشاهده شد. (نگاره ۱). کم جمعیت بودن سلول‌های لنفوسیتی به دلیل نکروز سلول-های لنفوییدی در نواحی قشری و مرکزی فولیکول‌های لنفوییدی باعث ۷۰٪ آتروفی فولیکول بورس



نگاره ۱: سلول‌های نکروزه (پیکان). رنگ آمیزی H&E بزرگنمایی ۱۰



نگاره ۲: وجود خیز(ادم) در زیر اپیتلیوم(پیکان). رنگ آمیزی H&E بزرگنمایی ۱۰



نگاره ۳: سلول آپوتونیک (پیکان). رنگ آمیزی H&E بزرگنمایی ۱۰

پاسخ آنتی بادی واکسیناسیون مقابل بیماری نیوکاسل در مرغداری اول در سن ۱۴ روزگی و قبل از واکسیناسیون دوم علیه بیماری نیوکاسل در حضور آنتی بادی‌های مادری، با میانگین هندسی تیتراژ آنتی بادی ۳۴/۵ بود. در حالیکه ۲۸ روز بعد از واکسیناسیون دوم نیوکاسل، میانگین هندسی تیتراژ آنتی بادی ۷ شد. همچنین توزیع تیتراژ آنتی بادی در این مرحله یک پراکندگی به طرف چپ با تعداد بالایی از جوجه‌ها قابل تقدیر است، البته با تیتراژ کمتر یا مساوی ۱:۸ و بالاتر از ۱:۳۲ نباشند (جدول ۳).

جدول ۲ - پاسخ تیتراژ آنتی بادی IHA به بیماری نیوکاسل در جوجه‌های گوشتی در مرغداری یک

تیتراژ آنتی بادی IHA		سن روزها	روزهای بعد از واکسیناسیون (بیماری نیوکاسل)
Antilog. 2**	Log.2		
۳۴/۵	۵/۱۵	۱۴ روزگی	قبل از واکسیناسیون دوم (بیماری نیوکاسل)
۷/۰	۲/۸	۴۳ روزگی	۲۸ روز بعد از واکسیناسیون دوم (بیماری نیوکاسل)

**میانگین هندسی تیتراژ آنتی بادی

نیوکاسل، میانگین هندسی تیتراژ آنتی بادی ۶/۸ شد. همچنین توزیع تیتراژ آنتی بادی در این مرحله می‌توانست یک پراکندگی به طرف چپ با تعداد بالایی از جوجه‌ها قابل تقدیر است، البته با تیتراژ کمتر یا مساوی ۸:۱ و بالاتر از ۳۲:۱ نباشند (جدول ۴).

پاسخ آنتی بادی واکسیناسیون مقابل بیماری نیوکاسل در مرغداری دوم در سن ۱۴ روزگی و قبل از واکسیناسیون دوم علیه بیماری نیوکاسل در حضور آنتی بادی‌های مادری، با میانگین هندسی تیتراژ آنتی بادی ۳۲/۵ بود. در حالیکه ۲۸ روز بعد از واکسیناسیون دوم

جدول ۳- پاسخ تیتراژ آنتی بادی IHA به بیماری نیوکاسل در جوجه‌های گوشتی در مرغداری دو

تیتراژ آنتی بادی IHA		سن روزها	روزهای بعد از واکسیناسیون (بیماری نیوکاسل)
Antilog. 2*	Log.2		
۳۲/۵	۴/۹۵	۱۴ روزگی	قبل از واکسیناسیون دوم (بیماری نیوکاسل)
۶/۸	۲/۳۵	۴۳ روزگی	۲۸ روز بعد از واکسیناسیون دوم (بیماری نیوکاسل)

* میانگین هندسی تیتراژ آنتی بادی

می‌انجامد. آقای جک وود و همکاران (۱۴) گزارش دادند که در مرحله حاد بیماری بارسیت عفونی، عامل اتیولوژی از سن یک هفته تا دو هفته برای ابتلای جوجه‌ها حمله می‌کند و اغلب با مرگ و میر همراه است، اما سطح کشتار متفاوت است. با این وجود، عفونت در جوجه‌های سن ۳ تا ۶ هفته با ویروس بیماری بارسیت عفونی، بیماری حاد را سبب می‌شود و مرگ و میر بالایی را ایجاد می‌کند (۶). در رابطه با مشاهدات هیستوپاتولوژی نمونه‌های اخذ شده ارگان بورس فابریسیوس از جوجه‌ها قبل از واکسیناسیون با واکسن ویروس بیماری بارسیت عفونی، ضایعات مشابهی با ضایعات جوجه‌های سن ۵ روزه در شرایط آزمایشگاهی تلقین شده با ویروس عفونت بورس دیده شد. ضایعات هیستوپاتولوژی مشاهده شده عبارت از نکروز لنفوسیتی، تخلیه جمعیت لنفوسیتی، آتروفی و آپوپتوز فولیکول‌های لنفوسیتی بودند گزارش کردند (۷) که نکروز لنفوسیتی در ارگان بورس فابریسیوس در حد ۳۶ ساعت بعد از عفونت توسط ویروس عفونت بورس می‌تواند، ظاهر شود و در موارد حاد تمام فولیکول‌ها هم زمان می‌توانند مبتلا شوند. این گزارش نیز تأیید شد

وجود عفونت تحت بالینی در بیماری بارسیت عفونی فابریسیوس در جوجه‌های گوشتی در شرایط مرغداری نشان داده شد که ضایعات هیستوپاتولوژیک مانند نکروز، آتروفی فولیکولی را باعث شد. در نمونه‌های مورد بررسی، صدمات شدیدی به بافت بورس فابریسیوس وارد شد که سرکوب سیستم ایمنی قبل از دریافت اولین دوز واکسن بیماری بارسیت عفونی فابریسیوس را نشان داد.

بحث و نتیجه گیری

بیشتر علائم بالینی جوجه‌ها در دو مرغداری یک روند مرضی خاصی را نشان می‌داد و بیشتر شبیه به یک روند سرکوبگرانه جوجه‌ها و نه علائم بالینی یک بیماری ویژه بود. در سن سه هفته اول جوجه‌ها، مرگ و میر مشاهده شد که می‌توانست با کاهش پاسخ ایمنی مقابل عفونت‌های عمومی در رابطه باشد که مشروط به عمل سرکوب وارد شده توسط ویروس بیماری بارسیت عفونی بود. این نتیجه با گزارش آقای جک وود و همکاران (۱۵) همخوانی دارد که روشن کردند، هر چند بیماری جوجه‌های گوشتی جوان شکل عمومی تحت بالینی را طی می‌کنند ولی به روند سرکوب

ویروس بیماری نیوکاسل در ۲۸ روز پس از واکسیناسیون، در تعداد زیادی از جوجه‌ها با تیتراژ پایین‌تر از ۸:۱ بود، این بدان معناست که ممکن است جمعیت جوجه‌ها در برابر ویروس بیماری نیوکاسل، نمی‌تواند محافظت شود (۱۱). آقای الهیاری و همکاران اظهار داشتند که که از سن ۴ روزگی، تیتراژ آنتی بادی مادری در تست HI به شدت کاهش پیدا می‌کند و در سن ۱۶ روزگی بسیار کم و در سن ۲۰ روزگی تقریباً تهی می‌شود، بنابراین با انجام واکسیناسیون، نتیجه قابل اعتنا نیست (۱).

در نتایج آزمایش، جوجه‌های با سن ۵ و ۸ روزه قبل از واکسیناسیون با سویه لاسوتا از ویروس بیماری نیوکاسل به ویروس بیماری بوریسیت عفونی فابریسیوس آلوده شده‌اند، که این نشان می‌دهد، آنها تحت سرکوب سیستم ایمنی قرار گرفته بودند و در سن ۲۸ روزگی، پاسخ تیتراژ آنتی بادی در زمان پس از واکسیناسیون که از آنها انتظار می‌رفت در تست HI نشان ندادند. آقای استوک کوارت و همکاران گزارش کردند که بین تیتراژهای آنتی بادی با تست HI و مصنوعیت جوجه‌ها علیه بیماری نیوکاسل رابطه‌ای وجود دارد، به گونه‌ای که آنها تیتراژهای بیشتر از ۸:۱ را به عنوان محافظت جوجه‌ها در نظر گرفتند (۲۰). باندا و همکاران تأیید کردند که اگر بعد از واکسیناسیون علیه بیماری نیوکاسل، میانگین هندسی از تیتراژ بالای آنتی بادی (۲۰۴۸:۱) در تست HI تشخیص داده شود، محافظت جوجه‌ها در برابر این ویروس تضمین شده و ماندگار است، به عنوان شاهد یک محرک ایمنی مناسب، حتی هنگامی که آنتی بادی‌های هم‌مورال بعد از چند هفته به طور قابل توجهی کاهش می‌یابد (۵). در پاسخ آنتی بادی‌ها به واکسیناسیون علیه بیماری نیوکاسل آقای بابااحمدی و همکاران تأثیری مشاهده

(۱۶). از سوی دیگر آقای فومه رو و همکاران (۱۳) گزارش کردند که عفونت با سویه حاد ویروس بیماری بوریسیت عفونی باعث ضایعات خیلی شدید در سن هشت روزگی جوجه‌های گوشتی شد.

در ارگان بورس فابریسیوس جوجه‌های گوشتی حضور آپوپتوز در فولیکول‌های بورس فابریسیوس در ۱۰۰٪ آنها تشخیص داده شد و این ضایعه با حمله ویروس به ارگان‌های لنفاوی رابطه مستقیم دارد و این گزارش توسط محقق به نام آقای استوت (۲۱) که قطعه شدن DNA را که یکی از مشخصات ضایعه آپوپتوز است، ثبت کرد و در جوجه‌ها ۱۲ ساعت بعد از تلقیح با ویروس بیماری بوریسیت عفونی فابریسیوس مشاهده نمود، تأیید کرد. بعضی از ویروس‌های حیوانات و ویروس بیماری بوریسیت عفونی فابریسیوس ضایعه آپوپتوز را تحمیل می‌کنند و این فرآیند نقش مهمی در تعامل با سلول‌ها در چرخه تکثیر دارد (۱۷).

انجمن آگه نیا در شیلی خاطر نشان کردند که (۱۲) عفونت توسط ویروس بیماری بوریسیت عفونی فابریسیوس در جوجه‌های حساس منجر به القاء آپوپتوز در سلول‌های لنفوئیدی بورس فابریسیوس شد. در مورد ویروس بیماری بوریسیت عفونی فابریسیوس، اظهار داشتند که علاوه بر پروتئین VP2، پروتئین غیر ساختاری دیگری نیز در تنظیم آپوپتوز در سلول‌های آلوده به این ویروس و در بیماری زایی آن، جایی که در آن عفونت جوجه نقش دارد، منجر به تخلیه لنفوسیت‌ها در فولیکول بورس فابریسیوس به دلیل نکروز و آپوپتوز شد (۳). همچنین آقای دارال و همکاران نشان دادند که آپوپتوز ناشی از ویروس بخش مهمی از این روند در تخریب بورس فابریسیوس است. در مورد اثر سرکوب کننده سیستم ایمنی می‌توان، نشان داد که پاسخ تیتراژ آنتی بادی‌ها در برابر واکسیناسیون علیه

double antibody sandwich ELISA for rapid diagnosis of virus infection and to measure the humoral response against infectious bursal disease on clinical material. *Avian Pathology* **27**: 450-454.

11. Daral J. Jackwood, Susan E. Sommer-Wagner, Simone T. Stoute, Peter R. Woolcock, Beate M. Crossley, Sharon K. Hietala and Bruce R. Charlton. (2009). Characteristics of a Very Virulent Infectious Bursal Disease Virus from California. *Avian Diseases* **4**: 592-600.
12. Egaña, SCL. (2010). Serological study of exposure to infectious agents in FAR de la Negra (*Puffinus griseus*, Gmelin 1789) from a reproductive colony on Isla Guafo, Chile. *Valdivia, Chile* **44**.
13. Fumero, JE., Godínez, O., Torres, R. (2007). Comportamiento productivo de un híbrido cubano para la producción de carne. *Revista cubana de ciencia avícola* **31**: 57-62.
14. Jackwood, D.J., Sommer, SE. (1997) Restriction fragment length polymorphisms in the VP2 gene of Infectious Bursal Disease Viruses. *Avian Diseases* **41**: 627-637.
15. Jackwood, D.J., Sommer, S.E., Knoblich, H.V. (2001). Amino acid comparison of Infectious Bursal Disease Viruses placed in the same or different molecular groups by RT/PCR-RFLP. *Avian Diseases* **45**: 330-339.
16. Lukert, P.D., Saif, Y.M. (1997). Infectious Bursal Disease. *Diseases of Poultry*, 10th Edition. Chapter **29**: 721-738.
17. Mwenda, R., Changula K, Hang'ombe BM, Chidumayo N, Mangani, AS., Kaira, T., Takada, A., Mweene, AS., Simulundu, E. (2018). Characterization of field infectious bursal disease viruses in Zambia: evidence of co-circulation of multiple genotypes with predominance of very virulent strains. *Avian Pathology* **47**: 300-313.
18. Perera, C.L., Noda, J., Cuello, S., Alfonso, P., Espinosa, V., Merino, A. (2005). Serology-assisted vaccination for infectious pouch disease. *Revista Electrónica de Veterinaria*, **6**.
19. Rauf, A., Khatri, M., Murgia, M.V., Jung, K., Saif, Y.M. (2011). Differential modulation of cytokine, chemokine and Toll like receptor expression in chickens

کرد که جوجه‌هایی با یک سویه حاد به چالش کشیده شدند و آنها را به عنوان ابتلا به نقص ایمنی جوجه‌ها در مرغداری ارزیابی کرد (۶).

منابع

1. Alahyari-Shahrasb, M., Moravej, H., Shivazad, M. (2012). Effect of different levels of vitamin premix during the period of completion in the behavior of broiler chickens and immuno-competition in battery cage and floor systems. *Journal of poultry science* **46**: 279-285.
2. Alfonso, A., Noda, J. (2012). Retrospective analysis of the epizootiological behavior of Gumboro disease in Cuba. *Revista Electrónica de Veterinaria* **13**.
3. Alfonso, AM., Martínez, OP., Dolz, R. (2013). Spatiotemporal phylogenetic analysis and molecular characterization of infectious bursal disease viruses based on the VP2 hyper-variable region. *PLOS One* **8**.
4. Ayala, Lázara., Martínez, Mayuly., Acosta, A., Dieppa, Oraida., Hernández, L. (2006). Una nota acerca del efecto del orégano como aditivo en el comportamiento productivo de pollos de ceba *Revista Cubana de Ciencia Agrícola*, vol. 40, núm. *Instituto de Ciencia Animal La Habana Cuba* **4**: 455-458.
5. Banda, A., Villegas, P., Perozo, F. (2005). Comparación de la protección contra la EIB conferida por la enfermedad infecciosa de la bolsa. *Revista de Investigaciones Veterinarias del Peru* **23**: 484-490
6. Babaahmady, E., Joa, R., Noda, J. (2005). Gumboro disease Histopathology of Bursa de Fabricio in natural and experimental disease in broilers. *Revista Electrónica de Veterinaria* **6**.
7. Berg, van., den, T.P. (2000). Acute Infectious Bursal Disease in Poultry: a Review. *Avian Pathology* **29**: 175-194.
8. Butcher, Gary D., Mojtaba, Yegani. (2008). *Biosecurity for the Poultry Industry. Publication #VM176. University of Florida.*
9. Calnek, B.W. (2000). 2° Edición Enfermedades de las aves. *Manual. Moderno. México DF.*
10. Cardoso, TC., Sousa, RLM., Alessis, AC., Montassier, HJ., Pinto, AA. (1998). A



- infected with classical and variant infectious bursal disease virus. *Veterinary Research* **42**: 85.
20. Stocquart, N., Lambrecht, B., Schuurmans, R. (2001). Role of ChIFN- γ in the Pathogenesis of Infectious Bursal Disease. *International Symposium on Infectious Bursal Disease and Chicken Infectious Anaemia, Rauischholzhausen, Germany, 16 - 20 June.*
21. Stoute, ST., Jackwood, DJ. Sommer-Wagner, SE. Cooper, GL., Anderson, ML. (2009). The diagnosis of very virulent infectious bursal disease in California pullets. *Avian Diseases* **53**: 321-326.
22. Weiss, E., Käufer-Weiss, I. (1994). Pathology and Pathogenesis of Infectious Bursal Disease. *International Symposium on Infectious Bursal Disease and Chicken Infectious Anaemia, Rauischholzhausen 21-24 June .*