

# مطالعه مقایسه‌ای تغییرات ژنومتری و آسیب‌شناسی بافتی در التیام زخم پوست موش صحرائی تحت تأثیر فراکسیون‌های قطبی، نیمه‌قطبی و غیرقطبی عصاره گیاه افسنتین

علی رضائی\*<sup>۱</sup>، داریوش مهاجری<sup>۲</sup>، چنگیز احمدی‌زاده<sup>۳</sup>، محمد جلیل‌زاده<sup>۴</sup>

## چکیده

## مقدمه

بهبود زخم در برخی از بیماری‌ها و اختلالات مزمن یک چالش درمانی محسوب می‌شود. به همین دلیل ترکیبات جدیدی که به منظور تسریع التیام زخم تهیه می‌گردند مورد استقبال واقع می‌شوند. انتظار می‌رود گیاه دارویی افسنتین با دارابودن اثرات ضد التهابی، فعال‌سازی سلول‌های فیبروبلاستی و همینطور اثرات آنتی‌هیالورونیدازی موجب تسریع فرایند التیام زخم می‌گردد. در این تحقیق خواص التیام بخشی عصاره قطبی، نیمه قطبی، غیرقطبی گیاه افسنتین بر روی زخم‌های باز در موش صحرائی به صورت التیام ثانویه بررسی شد. پس از القای بیهوشی در ۷۰ موش صحرائی ماده، با استفاده از پانچ بیوپسی زخم دایره‌ای شکل تمام ضخامت در پشت هر کدام از آنها ایجاد شد و روند التیامی در ۵ گروه مورد مطالعه قرار گرفت. تجویز داروها و اندازه‌گیری زخم‌ها با آنالیز تصاویر دیجیتال، روزی یک بار به مدت ۲۱ روز صورت پذیرفت. جهت مطالعات میکروسکوپی از بافت مورد نظر در هر یک از روزهای ۰، ۳، ۷، ۱۴ و ۲۱ از محل ترمیم نمونه‌برداری شد و نماهای ریزبینی با توجه به فاکتورهای ادم و واکنش آماسی، پرخونی و خونریزی، فیبروپلازی، بازسازی بافت پوششی، انقباض زخم، کلاژینازسیون و بلوغ نسج گرانوله رتبه‌بندی شدند. بعد از مطالعه آسیب‌شناسی بافتی و محاسبه برآیند کلی التیام زخم برای هر دارو، نتایج بدست آمده با نرم‌افزار SPSS ورژن ۱۷ تجزیه و تحلیل شد.

امروزه زخم‌های مزمن یا زخم‌هایی که از توانایی ترمیم پایینی برخوردار هستند، از مشکلات مهم بالینی به شمار می‌روند و از آنجایی که در جوامع امروزی شیوع این نوع زخم‌ها با افزایش رخداد بیماری‌هایی مثل دیابت، افزایش فشار خون و چاقی بطور پیشرونده‌ای بالا می‌رود، تلاش‌های فراوانی جهت معرفی داروهای جدیدی که فرآیند ترمیم را تسریع می‌کنند، صورت می‌گیرد. در این بین داروهای شیمیایی متعددی معرفی شده‌اند (۹ و ۶، ۲). با وجود اثر بخشی قابل قبول داروهای شیمیایی، این داروها دارای عوارض جانبی فراوانی هستند که این امر، معرفی داروهای جدید با منبع طبیعی مانند گیاهان را لازم می‌سازد. یکی از این نوع گیاهان که به نظر می‌رسد ترکیبات موجود در آن در فرآیند ترمیم موثر باشد، گیاه افسنتین با نام علمی *Artemisia absinthium* از خانواده آستره‌آ (Asteraceae) و تحت خانواده آستروئیده (Asteroideae) و از گیاهان معطر بومی به خصوص در نواحی شمالی و شرقی ایران بوده در ایران با نام‌های خارگوش، گندواش، مروه و افسنتین معروف است (۴) که در طب سنتی در بی‌اشتهایی، اتونی روده، گاستریت، درد معده، بیماری‌های کبدی، نفخ، آنمی، قاعدگی‌های نامنظم، تب‌های متناوب و انگل‌های روده‌ای مورد استفاده قرار می‌گیرد. بررسی‌های جدید ثابت کرده‌اند که گیاه اثرات

با تکیه بر یافته‌های ژنومتریک دوره تیمار، در گروه درمان عصاره نیمه قطبی افسنتین بیشترین و در گروه شاهد کمترین میزان جمع‌شدگی زخم مشاهده شد. همچنین بر اساس نتایج بافتی، برآیند کلی التیام این گروه در هفته دوم و سوم بهتر از سایر گروه‌ها بوده و نسج ترمیمی سازمان‌یافتگی بهتری نسبت به گروه‌های دیگر داشت. با توجه به اثرات ضد التهابی و ترمیمی، عصاره نیمه قطبی افسنتین نسبت به سایر گروه‌ها عامل مؤثرتری در التیام زخم‌های جلدی تمام ضخامت می‌باشد.

واژگان کلیدی: افسنتین، قطبی، نیمه قطبی، غیر قطبی، التیام زخم، موش صحرائی

تاریخ دریافت: ۹۴/۵/۲۹ تاریخ پذیرش: ۹۴/۹/۱۴

\* ۱- استاد گروه آموزشی علوم بالینی دانشکده دامپزشکی، دانشگاه آزاد اسلامی، واحد تبریز، تبریز، ایران.

(a-rezaie@iau-ahar.ir)

۲- استاد گروه آموزشی پاتوبیولوژی دانشکده دامپزشکی، دانشگاه آزاد اسلامی، واحد تبریز، تبریز، ایران.

۳- باشگاه پژوهشگران جوان و نخبگان، دانشگاه آزاد اسلامی، واحد اهر، اهر، ایران.

۴- استادیار گروه آموزشی شیمی، دانشگاه آزاد اسلامی، واحد اهر، اهر، ایران.

اکثر این آکالوئیدها از مشتقات بنزیل ایزوکیولین هستند. مهمترین این آکالوئید شامل فومارین، فوماریلین، سیناکتین، کریپتوکاوین، اسکولزین هستند از دیگر ترکیبات افسنتین می توان فلاونوئیدها، اسیدهای گیاهی به ویژه اسید فوماریک و موسیلاژ را نام برد. هدف از انجام این تحقیق پی بردن به خواص التیامی عصاره گیاه افسنتین بر روی زخم های پوستی و بررسی عوامل مؤثر در التیام زخم از هر دو دیدگاه بافتی و ژئومتریک است.

### مواد و روش کار

در این تحقیق ۷۰ سر موش صحرایی نژاد ویستار با وزن متوسط  $210 \pm 10$  گرم و سن متوسط ۱۲ هفته انتخاب شد. موش ها با غذای پلت و آب سالم تغذیه شدند. تحقیق در اتاقی با شرایط کنترل شده (درجه حرارت ۲۴ درجه سانتی گراد و رطوبت نسبی ۷۰٪) و در قفسه های جداگانه با روشی طبیعی انجام گرفت.

**تقسیم بندی بر اساس قطبیت حلال های مورد استفاده:** در این روش ابتدا مواد گیاهی با یک حلال غیر قطبی نظیر هگزان عصاره گیری شد. عصاره بدست آمده حلال زدایی شد. در مرحله بعدی مواد باقیمانده از مرحله قبلی مجدداً با استفاده از حلال کمی قطبی نظیر کلروفرم عصاره گیری در نهایت با استفاده از حلال بسیار قطبی نظیر متانول باقیمانده مواد گیاهی عصاره گیری شد به این ترتیب ۳ دسته عصاره حاصل گردید که از لحاظ قطبیت متفاوت بود. این روش بیشتر در تحقیقات فارماکونوزی مورد استفاده قرار می گیرد. با استفاده از اوسرین بخش های مختلف به صورت پماد ۱۰٪ وزنی - وزنی فرموله گردید. بعداً این پمادها کدهی و در اختیار شخصی که داروها را تجویز می کرد و اطلاعاتی از ماهیت داروها نداشت، قرار گرفت. برای رنگ آمیزی مقاطع بافتی از روش رنگ آمیزی معمول هماتوکسیلین و اتوزین (H&E) استفاده گردید.

ضدنفخی داشته و ترشح اسید معده و تولید صفرا را نیز افزایش می دهد که باعث بهبود هضم و نیز جذب مواد مغذی می شود. بنابراین نه تنها در اختلالات گوارشی بلکه در بسیاری از نارسایی های ناشی از کمبود مواد مغذی مانند آنمی موثر است. چنانچه این گیاه بعد از بیماری های طولانی به طور منظم مصرف شود، تدریجاً باعث بهبود هضم و اختلالات گوارشی ایجاد شده توسط بیماری می شود (۷ و ۵). کمیسیون E استفاده از این گیاه را در بی اشتهایی، دیس پپسی و دیس کینزی صفرا تایید کرده است (۸ و ۱). این گیاه در شمال امریکا، شمال و شرق آسیا و افریقا، کشورهای اطراف مدیترانه و در مناطق خشک و بایر و در خاک های نرم و با نیتروژن بالا رشد می کند. پراکنش آن در ایران شامل دره هراز، عمارلو، آستارا، خراسان و ارتفاعات دنه می باشد و مناطقی که از نظر کشت مناسب گزارش شده است، عبارتند از: مازندران، گیلان، آذربایجان، تهران و خراسان. افسنتین گیاهی است چندساله و علفی با ارتفاع ۵۰ تا ۱۰۰ سانتی متر که دارای برگ ها و ساقه های نقره ای رنگی می باشد. گلچه های زبانه ای و لوله ای شکل در این گیاه به فرم گل آذین کاپیتول (کلاپرک) دیده می شوند و میوه آن فندقه ای به رنگ قهوه ای روشن می باشد. افسنتین به دو صورت کلی تکثیر می گردد: به وسیله بذر به صورت کشت غیرمستقیم و به وسیله تقسیم بوته در اوایل بهار. در تکثیر با بذر معمولاً بذور را در اوایل بهار در خزانه هوای آزاد کشت می نمایند و نشاهای حاصله را در پائیز به زمین اصلی منتقل می نمایند. تقسیم بوته شامل تقسیم گیاهان ۳ تا ۴ ساله به ۱۰ تا ۱۵ گیاه کوچک می گردد که در زمین اصلی کشت خواهند شد. برداشت شامل قطع گیاهان از ارتفاع ۴۰ سانتی متری زمین می باشد که معمولاً در زمان گل دهی گیاه این عمل انجام می گیرد (۳ و ۲). طبق بررسیهای صورت گرفته در برگها و ساقه گیاه ترکیبات غیر آکالوئیدی، پتانوکتان، گلوکز، تا تنوفوماریک اسید مشخص شده است. قسمت هوایی گیاه حاوی حدود یک درصد آکالوئید است بیش از ۳۰ عدد آنها تعیین فرمول شده اند

**جمع‌آوری و تحلیل داده‌های ژنومتریکی و هیستوپاتولوژیک:** روزانه قبل از تجویز هر دارو ابتدا سطح هر یک از زخم‌ها با یک تامپون استریل آغشته به سرم فیزیولوژی بطور جداگانه، به آرامی و با دقت تمیز می‌شدند. سپس با قراردادن یک مارکر در مجاورت و به موازات لبه‌های زخم بدون آنکه فشار یا کششی بر پوست مجاور وارد شود، توسط دوربین دیجیتال از زخم‌ها تصاویر دیجیتالی تهیه می‌شد. این تصاویر برای محاسبه مساحت زخم‌ها با نرم‌افزار آنالیز تصاویر دیجیتالی Scion Image TM در بررسی ژنومتریکی فرآیند التیام زخم مورد استفاده قرار گرفت و نتایج با آزمون آنالیز واریانس و تست تعقیبی توکی بررسی شدند. از بافت‌های قالب‌گیری شده در پارافین، مقاطع پی‌درپی با ضخامت ۵ میکرون و رنگ‌آمیزی هماتوکسیلین - ائوزین تهیه و التیام موضع جراحی در گروه‌های مورد مطالعه با در نظر گرفتن فاکتورهای مؤثر در ترمیم نظیر: هموستاز (Hemostasis)، میزان التهاب، روند فیبروپلازی و تشکیل بافت فیبروتیک، تشکیل مجدد بافت پوششی (Re-epithelialization) و میزان انقباض زخم تحت میکروسکوپ نوری مدل نیکون (ECLIPSE E200، ساخت کشور ژاپن) با عدسی‌های  $\times 4$ ،  $\times 10$  و  $\times 40$  مورد مطالعه قرار گرفت. در این راستا، از جایگاه ترمیم فتومیکروگراف‌هایی با وضوح ۵ مگاپیکسل تهیه گردید. وضعیت ترمیم در مورد هر یک از پارامترهای یاد شده بر اساس جدول ۱ رتبه‌بندی و در نهایت، برآیند ترمیم در مورد هر یک از نمونه‌ها مشخص گردید. رتبه یک نشان دهنده ضعیف‌ترین و رتبه شش نشان دهنده عالی‌ترین التیام بود. تمامی داده‌های ژنومتریکی و هیستوپاتولوژیک در نهایت با نرم‌افزار SPSS ویراست ۱۷ مورد ارزیابی قرار گرفت و نتایج به دست آمده به صورت  $SEM \pm Mean$  مورد بررسی قرار گرفتند. برای مقایسه نتایج بین گروه‌ها از آزمون‌های آماری کروسکال والیس استفاده گردید و سطح معنی‌داری  $\alpha = 0.05$  در نظر گرفته شد.

**نحوه ایجاد زخم:** پس از القای بیهوشی با زایلازین ۲٪ (I.M.، ۱۰mg/kg) و کتامین ۱۰٪ (I.M.، ۶۰mg/kg)، موش‌ها به صورت شکمی بر روی میز جراحی قرار داده شدند. سپس سطح پشتی موش‌ها از ناحیه کتف تا ایلئوم آماده‌سازی و اسکراب شده و دو زخم تمام ضخامت دایره‌ای شکل به قطر ۷ میلی‌متر در هر طرف به فاصله یک سانتی‌متر از ستون مهره‌ها و ۱/۵ سانتی‌متر از یکدیگر با استفاده از پانچ بیوپسی استریل ۷ میلی‌متری ایجاد شد. با ایجاد زخم به روش Exisional wounding لایه‌های اپیدرم، درم، هایپودرم و panniculus Carnosus به طور کامل برداشته شدند. پس از ایجاد زخم، همه موش‌های صحرایی به صورت تصادفی با استفاده از رنگ‌های غیر سمی شماره‌گذاری شدند و به پنج گروه تقسیم گردیدند. گروه اول با پماد قطبی و گروه دوم با پماد نیمه قطبی تیمار شد. گروه سوم تحت عنوان گروه کنترل مثبت با پماد غیرقطبی و گروه چهارم تحت عنوان گروه کنترل منفی با اوسرین تیمار شد و گروه شاهد (گروه پنجم) هیچ دارویی دریافت نکرد. برای هر گروه ۱۴ موش در نظر گرفته شد که ۴ موش برای مطالعه ژنومتریکی و ۱۰ موش برای نمونه برداری بافتی استفاده شد. به منظور انجام مطالعه دو سو کور پمادها کدگذاری شدند و توسط فردی که از محتوی آنها اطلاعی نداشت به شکل موضعی - بطوری که تمام حفره زخم را پر کند - به مدت ۲۱ روز پیاپی تجویز شد. تمام مراحل این تحقیق با اصول اخلاقی حاکم بر کاربرد حیوانات آزمایشگاهی در تحقیقات بیومدیکال منطبق بود. نمونه برداری و تهیه مقاطع میکروسکوپی: در روزهای ۰، ۳، ۷، ۱۴، ۲۱ از هر گروه ۲ موش به صورت تصادفی انتخاب شد و نمونه بافتی به شکل مربع تمام ضخامت از محل ترمیم زخم به همراه پوست سالم اطراف آن با استفاده از قیچی اخذ و به آزمایشگاه ارسال گردید. اخذ بافت تحت بیهوشی جراحی با کتامین و رامپون انجام گرفت و موش‌های مزبور حذف شدند.

جدول ۱- درجه بندی هیستوپاتولوژی پارامترهای موثر در ترمیم زخم

امتیاز	پارامترهای مورد سنجش
	هموستاز متعاقب جراحی
۱	- خونریزی در فضای زخم به میزان بیش از یک دوم میدان میکروسکوپی با بزرگنمایی پایین (×۱۰)
۲	- خونریزی در فضای زخم به میزان یک چهارم تا یک دوم میدان میکروسکوپی با بزرگنمایی پایین (×۱۰)
۳	- خونریزی در فضای زخم به میزان کمتر از یک چهارم میدان میکروسکوپی با بزرگنمایی پایین (×۱۰)
۴	- خونریزی ملایم و محدود به کناره های محل برش جراحی
۵	- خونریزی جزئی فقط در محل برش جراحی
۶	- عدم مشاهده خونریزی
	میزان التهاب
۱	- ارتشاح دور رگی و مشاهده سلول های آماسی نوع حاد به میزان بیش از یک دوم میدان دید میکروسکوپی با بزرگنمایی پایین (×۱۰) توام با نکروز بافتی
۲	- ارتشاح دور رگی و مشاهده سلول های آماسی نوع حاد در حد مابین یک چهارم تا یک دوم میدان دید میکروسکوپی با بزرگنمایی پایین (×۱۰) بدون نکروز بافتی
۳	- ارتشاح دور رگی و مشاهده سلول های آماسی نوع حاد به میزان کمتر از یک چهارم میدان دید میکروسکوپی با بزرگنمایی پایین (×۱۰)
۴	- ارتشاح جزعی و پراکنده سلول های آماسی نوع حاد داخل بافت همبندی
۵	- عدم وجود التهاب
	روند فیبروبلازی و گسترش بافت فیبروتیک در فضای زخم
	- عدم ظهور بافت جوانه ای (جوانه گوشتی) در محل زخم و اشغال فضای زخم توسط لخته خون حاوی فیبرین و سلول های خونی و آماسی و پر شدن فضای زخم توسط
۱	گسترش بافت همبند سست آرنولار از بافت های زیرین
۲	- ظهور اولیه بافت جوانه ای در محل زخم
۳	- گسترش بافت جوانه ای پر سلول توام با عروق نوساز در فضای زخم (آتریویژن)
۴	- ظهور اولیه الیاف کلاژن (مشاهده رشته های فیروز) در فضای زخم
۵	- ایجاد نظم در الیاف کلاژن (رشته های فیروزی) در فضای زخم
	- تجمع، تراکم و سازمان دهی به طور سرتاسری در رشته های کلاژن و ایجاد اسکار (نسج جوشگاهی) در فضای زخم ۶
	- ظهور ضمانت پوستی در جوانب نسج اسکار ۷

#### بازسازی بافت پوششی

- عدم مشاهده بازسازی بافت پوششی (درزگیری اولیه زخم توسط لخته خون حاوی فیبرین و سلولهای خونی و تبخیر از سطح لخته و ایجاد دلمه در سطح زخم، در برخی مواقع ترشحات موکوتیدی با منشا مزانشیال به شکل مواد شاخی در سطح زخم تجمه یافته و سخت شده و به شکل طبقه‌ای کاملاً مشخص روی زخم مشاهده می‌شود). ۱
- مشاهده آغاز بازسازی بافت پوششی از لبه‌های زخم (در لبه‌های زخم بافت پوششی ضخیم شده و ایجاد جوانه پوششی می‌کند). ۲
- بازسازی بافت پوششی به طوری که حدود یک سوم زخم را پوشش دهد. ۳
- بازسازی بافت پوششی به طوری که حدود یک دوم زخم را پوشش دهد. ۴
- بازسازی بافت پوششی به طوری که حدود سه چهارم زخم را پوشش دهد. ۵
- بازسازی بافت پوششی به طوری که سراسر زخم را با ضخامت نامنظم و کیفیت و سازماندهی نامناسب پوشش دهد. ۶
- بازسازی بافت پوششی به طوری که سراسر زخم را به طور مناسب و با کیفیت و سازماندهی خوب پوشش دهد. ۷

#### میزان انقباض زخم

- ۱ - کاهش اندازه زخم تا ۱۰٪ اندازه اولیه زخم
- ۲ - کاهش اندازه زخم تا ۲۰٪ اندازه اولیه زخم
- ۳ - کاهش اندازه زخم تا ۴۰٪ اندازه اولیه زخم
- ۴ - کاهش اندازه زخم تا ۶۰٪ اندازه اولیه زخم
- ۵ - کاهش اندازه زخم تا ۸۰٪ اندازه اولیه زخم

## نتایج

**یافته‌های ژئومتریکی:** در روز اول دوره تیمار اندازه زخم در هر پنج گروه در مقایسه با روز صفر افزایش قابل توجهی را نشان داد. در روز دوم اندازه زخم در گروه تیمار با پماد نیمه قطبی عصاره افسنتین کاهش چشمگیری داشت، در صورتی که این کاهش در گروه قطبی و پماد غیر قطبی در روز سوم و در گروه اوسرین در روز پنجم و در گروه کنترل در روز چهارم دوره تیمار محسوس بود. به مرور زمان تا روز هفتم با توجه به اختلاف اندازه زخم‌ها، به ترتیب در گروه‌های تیمار با نیمه قطبی و قطبی و غیر قطبی و بعد از آنها گروه‌های کنترل و اوسرین بیشترین میزان جمع‌شدگی زخم مشاهده شد. در روز ۲۱ دوره تیمار در گروه تیمار با عصاره نیمه قطبی بیشترین و در گروه شاهد کمترین میزان

جمع‌شدگی مشاهده شد و گروه‌های قطبی و غیر قطبی و اوسرین در رتبه‌های دوم تا چهارم قرار گرفتند.

**یافته‌های آسیب‌شناسی بافتی:** پرخونی، آماس، ترشحات بافتی و چرکی و خونریزی پدید آمده غالب مشاهده شده در روز صفر دوره تیمار بود. در روز سوم دوره تیمار در گروه اول نوزایش بافت پوششی از کناره زخم آغاز شده بود و پوستول روی زخم را پوشانده و از تعداد سلولهای آماسی به نسبت روز صفر کاسته شده بود. در گروه دوم دلمه روی زخم از سلول‌های آماسی بیشتری به نسبت گروه اول برخوردار بود و نوزایش بافت پوششی، نفوذ عروق نوساز و مهاجرت فیبرو بلاستها از قسمت‌های عمقی زخم به داخل نسج جوشگاهی مشاهده می‌شد در گروه سوم بافت همبند افسنتین هیپودرم فضای زخم را پر کرده بود و پرخونی

شدیدی داشت و بافت پوششی از کناره‌های زخم نوزایش خود را آغاز کرده بود. ارتشاح فیبروبلاست‌ها و سلول‌های آماسی بویژه نوتروفیل‌ها به همراه رسوب فیبرین در داخل بافت همبند سست قابل مشاهده بود. در گروه چهارم علاوه بر موارد ذکر شده در مورد گروه سوم رسوب لایه‌ای از ماده شاخی شکل در سطح زخم مشاهده گردید و در گوشه‌های زخم سلول‌های آماسی از نوع چرکی فراوانتر بودند، پوستول وجود نداشت و در برخی قسمت‌های سطحی و عمقی زخم خونریزی به صورت پراکنده وجود داشت و نسبت به روز صفر انسجام بافتی تغییری نکرده بود ولی نوزایش بافت پوششی مشاهده نشد. در گروه شاهد ارتشاح شدیدتر سلول‌های آماسی در بستری از فیبرین در محل زخم وجود داشت، ادم و پرخونی مشاهده می‌شد و نوزایش بافت پوششی آغاز شده بود. در روز ۷ دوره تیمار در تمام گروه‌ها مهاجرت سلول‌های بازال از لبه‌های زخم ادامه داشت که در گروه اوسرین بعد از ۳ دوره درمان آغاز شده بود. در گروه اول، بافت گرانولر پر سلول و پر عروق تماماً زخم را اشغال کرده بود. از مقدار پوستول و سلول‌های آماسی به شدت کاسته شده بود. در گروه دوم سطح زخم توسط پوستول پوشانده شده بود و فضای داخل زخم در قسمت‌های میانی توسط فیبرین و بافت همبند افسنطین پر شده بود و سلول‌های آماسی و چرکی و عروق نوساز در داخل بافت همبند افسنطین مشاهده می‌گشت. در گروه سوم بر خلاف دو گروه قبلی بافت افسنطین وجود نداشت. در گروه چهارم سلول‌های آماسی فراوان از نوع چرکی در سطح زخم دیده می‌شد. سطح زخم در برخی نقاط توسط پوستول پوشانده شده بود و در برخی قسمت‌ها در حال جایگزینی ماده شاخی شکل بجا مانده از روز ۳ بود. در گروه پنجم در روز ۷ تفاوت چندانی مشاهده نشد. عمده تفاوت مشاهده شده در روز ۱۴ نسبت به روزهای قبل در گروه اول کاسته شدن از تعداد سلول‌های آماسی و ظهور رشته‌های کلاژن ظریف و فراوان بود که هنوز سازمان یافتگی کامل نیافته بودند. بافت

پوششی بطور کامل سطح زخم را پوشانده بود دژنراسانس هیدروپیک جزئی در سلول‌های اپیتلیال مشاهده می‌گشت. در گروه دوم نسج ترمیمی سازمان یافتگی بهتری داشت و اپیتلیوم ضخیم تمام سطح زخم را پوشانده بود. رشته‌های کلاژن ضخیم‌تر و سازمان یافته‌تر بودند، این مقطع به عنوان بهترین اسلاید روز ۱۴ تشخیص داده شد. در گروه سوم بافت گرانولر جوان فضای زخم را پر کرده بود بطوریکه تعداد عروق نوساز فراوان بود ولی از سلول‌های آماسی نوع حاد به شدت کاسته شده بود. بافت پوششی به طور کامل سطح زخم را پوشانده بود که این کیفیت همانند اسلاید گروه اول در روز ۱۴ دوره تیمار بود ولی در مرکز زخم پوستول بر روی آن وجود داشت. در گروه چهارم فضای زخم توسط نسج جوشگاهی جوان و پر سلول اشغال شده بود و نوزایش بافت پوششی از جوانب ادامه داشت و پرخونی در زیر پوستول قابل مشاهده بود. در گروه پنجم در روز ۱۴ دوره تیمار بافت پوششی سطح زخم کامل بود. همچنین بافت همبند جوان پر سلول و کم رشته فضای ترمیمی را در ناحیه درم کاملاً پر کرده بود. در گروه اول روز ۲۱ دوره تیمار نسبت به روز ۱۴ دوره از میزان تورم سلولی سلول‌های اپیتلیال کاسته شده بود. در گروه دوم فضای زخم توسط بافت همبند گرانولر بالغ پر رشته و کم سلول و بدون عروق نوساز پر شده بود و سلول‌های آماسی به شکل منفرد در نسج جوشگاهی مشاهده می‌گشت. رشته‌های کلاژن ضخیم‌تر و متراکم‌تر شده بود و تعدادی از ضمایم جلدی مانند فولیکول مو و غدد سباسه در مرکز نسج جوشگاهی در حال تشکیل بود (نگاره ۱ تا ۹). مقایسه میانگین اندازه زخم و برآیند ترمیم در گروه‌های تیمار در طول دوره ترمیم با آزمون آنالیز واریانس یک طرفه و به صورت دو به دو با آزمون تعقیبی توکی در سطح  $\alpha = 0.05$  نشان دهنده معنی‌دار بودن تفاوت بین گروه‌های سه گانه بود ( $p < 0.05$ ).

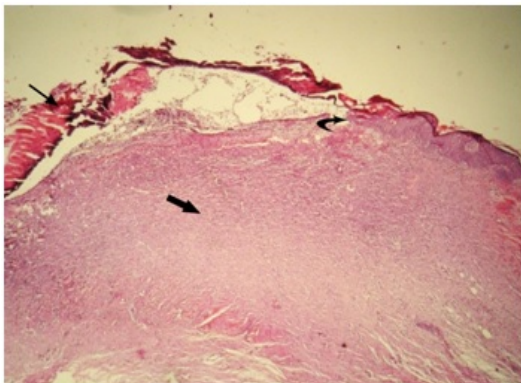
برآیند کلی ترمیم در روزهای ۰، ۳، ۷، ۱۴ و ۲۱ در گروه‌های مختلف در جدول ۲ نشان داده شده است. نتایج به دست آمده حاکی از معنی‌دار بودن تفاوت‌ها در برآیند کلی ترمیم بین

گروه‌های مورد مطالعه بود ( $P < 0.05$ ). برآیند ترمیم گروه‌های مختلف در روزهای مورد مطالعه در جدول شماره ۲ ارائه شده است.

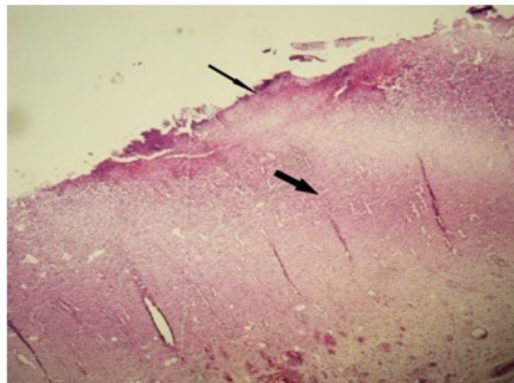
جدول ۲- برآیند کلی ترمیم در گروه‌های مورد مطالعه در روزهای ۰، ۳، ۷، ۱۴ و ۲۱ دوره تیمار

گروه‌ها	روزهای مورد مطالعه				
	روز ۰	روز ۳	روز ۷	روز ۱۴	روز ۲۱
تیمار با پماد قطبی	۱	۱/۵۶±۰/۰۲	۳/۶۹±۰/۰۲	۴/۳۷±۰/۰۳	۵/۲۴±۰/۰۴
تیمار با پماد نیمه‌قطبی	۱	۱/۵۲±۰/۰۱	۳/۵۸±۰/۰۳	۴/۸۸±۰/۰۴	۵/۷۵±۰/۰۴
کنترل مثبت (تیمار با پماد غیرقطبی)	۱	۱/۴۴±۰/۰۱	۳/۵۱±۰/۰۲	۴/۱۵±۰/۰۳	۴/۴۸±۰/۰۳
کنترل منفی (تیمار با اوسرین)	۱	۱/۳۷±۰/۰۱	۲/۸۵±۰/۰۲	۳/۹۲±۰/۰۲	۴/۱۲±۰/۰۳
شاهد	۱	۱/۳۴±۰/۰۱	۲/۲۵±۰/۰۲	۳/۵۴±۰/۰۲	۳/۸۱±۰/۰۲

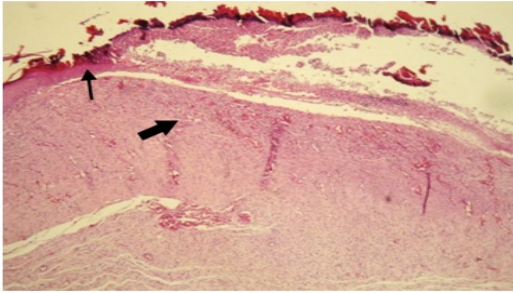
داده‌ها به صورت  $\text{mean} \pm \text{SD}$  برای هر گروه ( $n = 2$ ) ارائه شده است.



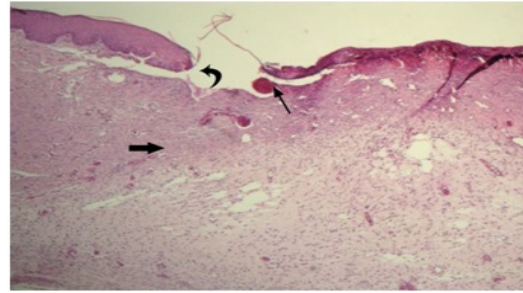
نگاره ۲- نمای ریزبینی بافت پوست موش صحرائی تحت تأثیر عصاره متانولی افسنتین پس از ۱۴ روز از آسیب تجربی پوست. نسج گرانولاسیون جوان فضای زخم را که بلوغ بیشتری نسبت به روز ۷ دارد، کاملاً پر کرده است. نوزایش بافت پوششی از جوانب زخم در حال گسترش به سمت مرکزی سطح زخم بوده ولی با اینحال همچنان قسمت اعظم سطح بافت ترمیمی فاقد بافت پوششی است و نواحی فاقد بافت پوششی توسط بقایای بافت نکروزه و لخته خون پوشیده شده است. رنگ آمیزی هماتوکسیلین - انوزین بزرگنمایی  $\times 40$



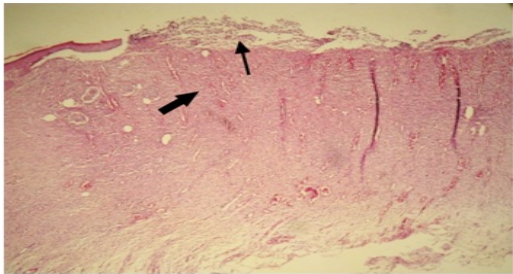
نگاره ۱- نمای ریزبینی بافت پوست موش صحرائی تحت تأثیر عصاره متانولی افسنتین پس از ۷ روز از آسیب تجربی پوست، نسج گرانولاسیون جوان فضای زخم را کاملاً پر کرده است. قسمت اعظم سطح بافت ترمیمی فاقد بافت پوششی بوده و توسط بقایای بافت نکروزه و لخته خون پوشیده شده است. (رنگ آمیزی هماتوکسیلین - انوزین بزرگنمایی  $\times 40$ )



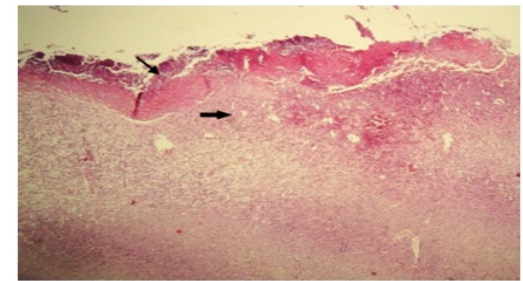
نگاره ۶- نمای ریزبینی بافت پوست موش صحرایی تحت تاثیر عصاره پترولیم افسنطین پس از ۲۱ روزاز آسیب تجربی پوست، نسج گرانولاسیون نسبتاً بالغ فضای زخم را اشغال کرده و بافت پوششی جدید همچنان از زیر دلمه روی زخم رو به رشد است. (رنگ آمیزی هماتوکسیلین-ائوزین بزرگنمایی ۴۰×).



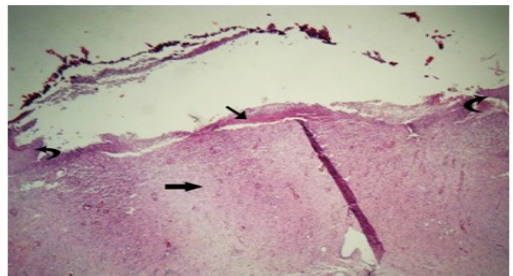
نگاره ۳- نمای ریزبینی بافت پوست موش صحرایی تحت تاثیر عصاره متانولی افسنطین پس از ۲۱ روزاز آسیب تجربی پوست، نسج گرانولاسیون پر عروق و پر سلول فضای زخم را کاملاً پر کرده است. نوزایش بافت پوششی از جوانب زخم در حال گسترش به سمت مرکزی سطح زخم بوده و قسمت اعظم سطح بافت ترمیمی را پوشش داده است و نواحی فاقد بافت پوششی توسط بقایای بافت نکروزه و لخته خون پوشیده شده است. (رنگ آمیزی هماتوکسیلین- ائوزین بزرگنمایی ۴۰×)



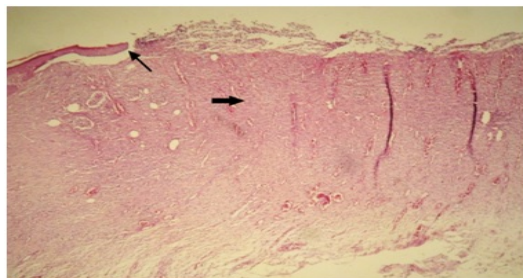
نگاره ۷- نمای ریزبینی بافت پوست موش صحرایی تحت تاثیر عصاره استیل استات افسنطین پس از ۷ روزاز آسیب تجربی پوست، نسج گرانولاسیون جوان فضای زخم را کاملاً پر کرده است. قسمت اعظم سطح بافت ترمیمی فاقد بافت پوششی بوده و توسط بقایای بافت نکروزه و سلولهای آماسی نوع حاد شامل نوتروفیل پوشیده شده است. (رنگ آمیزی هماتوکسیلین- ائوزین بزرگنمایی ۴۰×)



نگاره ۴- نمای ریزبینی بافت پوست موش صحرایی تحت تاثیر عصاره پترولیم افسنطین پس از ۷ روزاز آسیب تجربی پوست، نسج گرانولاسیون جوان فضای زخم را کاملاً پر کرده است. قسمت اعظم سطح بافت ترمیمی فاقد بافت پوششی بوده و توسط بقایای بافت نکروزه و لخته خون پوشیده شده است. (رنگ آمیزی هماتوکسیلین- ائوزین بزرگنمایی ۴۰×)



نگاره ۸- نمای ریزبینی بافت پوست موش صحرایی تحت تاثیر عصاره استیل استات افسنطین پس از ۱۴ روزاز آسیب تجربی پوست، بافت گرانولاسیون متراکم با سازماندهی بیشتر نسبت به روز ۷ فضای زخم را اشغال کرده است. بافت پوششی نوبنیاد از هر دو طرف در حال گسترش به سمت مرکز سطح زخم می باشد و قسمت عمده ای از سطح زخم را پوشش داده است. سطح زخم در نواحی فاقد بافت پوششی توسط سلولهای آماسی نوع حاد و بقایای بافت های نکروزه پوشیده شده است. (رنگ آمیزی هماتوکسیلین- ائوزین بزرگنمایی ۴۰×)

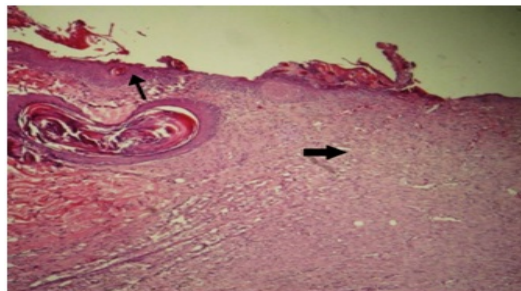


نگاره ۵- نمای ریزبینی بافت پوست موش صحرایی تحت تاثیر عصاره پترولیم افسنطین پس از ۱۴ روزاز آسیب تجربی پوست، بافت گرانولاسیون از تراکم و سازماندهی بیشتری نسبت به روز ۷ از همین گروه برخوردار است و از شدت تغییرات آماسی کاسته شده است. بافت پوششی نوبنیاد از هر دو طرف در حال گسترش به سمت مرکز سطح زخم می باشد (رنگ آمیزی هماتوکسیلین- ائوزین بزرگنمایی ۴۰×)



مهمترین علل آن، اثبات اثرات مخرب و جانبی داروهای شیمیایی از یک طرف و ایجاد آلودگیهای زیست محیطی که کره زمین را تهدید میکند از سوی دیگر بوده است. بیش از ۷۴٪ مردم جهان تمایل به استفاده از درمان‌های طبیعی گیاهی دارند. ضمن اینکه طبق آمار سازمان بهداشت جهانی بالغ بر ۸۰٪ مردم جهان به ویژه در کشورهای در حال توسعه و نواحی فقیر و دور افتاده عمده‌ترین نیازهای درمانی خود را از گیاهان دارویی تأمین می‌کنند. از سوی دیگر گیاهان دارویی جزء ذخایر و منابع طبیعی هستند و بسیاری از کشورها در حدی از یک چنین منبعی برخوردارند که نوع، تعداد و تنوع گونه‌های گیاهی بر اساس شرایط و موقعیت جغرافیایی هر منطقه متفاوت است. امروز در کشور ما نیز درصد بالایی از داروها را داروهای شیمیایی با تأثیرات احتمالی مخرب تشکیل می‌دهند و این در حالی است که با توجه به استعدادهای غنی در زمینه گیاهان دارویی در منطقه شمالغرب کشور می‌توان نسبت به تحقیق در زمینه خواص گیاهان دارویی و نهایتاً تولید داروهای بدون عارضه از منشا گیاهی اقدام کرد. جایگاه داروهای گیاهی از یک سال پیش در کشور با تحولات علمی - تخصصی نظام‌مندتر شده است. از طرف دیگر افسنتین اثر ضد عفونی کننده و التیام دهنده قوی دارد و در پانسمان زخم‌ها مخصوصاً در دامپزشکی و همچنین در سوختگی‌ها بکار می‌رود و خواص ملین قوی داشته و حاوی ترکیبات آنتروکوئین است (زرگری، ۱۳۷۵). همچنین این گیاه حاوی اسید سالسیلیک و آنتی پروستاگلاندین است که از فعالیت برادی کینین در محل زخم جلوگیری کرده و در نتیجه اثر ضد دردی آن را توجیه می‌کند (۴). مطالعات متعددی در خصوص اثرات ترمیمی گیاه افسنتین انجام شده است (۱۰).

در یک مطالعه در پشت موش‌هایی که با روش Biopsy punch زخم ایجاد شده بود، تجویز دهانی و موضعی این گیاه موجب کاهش پنجاه درصدی قطر زخم در مقایسه با گروه



نگاره ۹ - نمای ریزبینی بافت پوست موش صحرایی تحت تأثیر عصاره استیل استات افسنتین پس از ۲۱ روز از آسیب تجربی پوست، رشته‌های فیبروزه نسبت به سایر گروه‌ها از تراکم بیشتری برخوردار است. بافت پوششی تازه تشکیل از هر دو طرف سطح زخم به خوبی رشد کرده و در حال اتصال به هم و پوشش کامل سطح زخم هستند (رنگ آمیزی هماتوکسیلن - انوزین بزرگمائی ۴۰×).

## بحث

گیاهان دارویی از ارزش و اهمیت خاصی در تأمین بهداشت و سلامتی جوامع هم به لحاظ درمان و هم پیشگیری از بیماری‌ها برخوردار می‌باشند. این بخش از منابع طبیعی، قدمتی همپای بشر داشته و یکی از مهمترین منابع تأمین غذایی و دارویی بشر در طول نسل‌ها بوده است. از نقطه نظر تاریخی، گیاهان اهمیت فراوانی در توسعه جوامع داشته و تحقیقات وسیعی برای یافتن فرآورده‌ها و مواد طبیعی دارویی گیاهی در طول تاریخ انجام شده اما نکته حائز اهمیت اینجاست که تنها کمتر از ۱۰٪ از مجموع ۲۵۰۰۰۰ گونه گیاهی جهان برای بیش از یک عملکرد زیست شناختی، شناسایی و مورد استفاده قرار گرفته است. به عبارت دیگر بر اساس آمارهای منتشره، تنها بین ۳۵ تا ۷۰ هزار گونه گیاه دارویی در طول زمان برای حداقل یک یا چند بار مورد مصرف قرار گرفته است. در حال حاضر، بالغ بر ۲۵٪ از داروهای موجود، منشأ گیاهی دارند. پتانسیل تولید داروهای گیاهی در طبیعت بسیار بالاست. گرایش عمومی جامعه به استفاده از داروها و درمان‌های گیاهی و به طور کلی فرآورده‌های طبیعی بویژه در طی سالهای اخیر روبه افزایش بوده و

فیبروبلاست‌ها مسئول سنتز رشته‌های کلاژن و بافت همبند می‌باشند و با نفوذ به داخل بافت همبند آرتولار تشکیل شده در نسج ترمیمی موجب بلوغ بافت همبند می‌گردند و از آنجایی که عصاره نیمه قطبی فعالیت سلولهای فیبروبلاستی و ماکروفاژها را تحریک می‌کند این دو رده سلولی در تعامل با یکدیگر با تحریک نفوذ عروق نوساز فراوان به بافت گرانوله جوان سرعت بیشتری را به ترمیم زخم می‌بخشند. نتایج تحقیق فوق به همراه نتایج سایر دانشمندان و محققین نشان دهنده آن است که گیاه نیمه قطبی افسنطین با دارا بودن اثرات ضد باکتری، فعال کننده فیبروبلاستی، ضد-قارچی، آنتی هیالورونیدازی و... دارای اثرات التیامی موثر بر روی زخم نیز هست و این اثر را نه تنها با افزایش سرعت التیام، بلکه با افزایش کیفیت التیام نیز بروز می‌دهد (۱۵). اوسرین پایین ترین میزان ترمیم را در تمام طول دوره نشان داده است و تا پایان دوره گروه شاهد نتایج بهتری از اوسرین داشته است. در کل اوسرین ماده ای خنثی در نظر گرفته می‌شود و چون مانع تماس هوای محیط با زخم می‌شود بر خلاف گروه شاهد مانع خشک شدن پوستول روی زخم و تسریع گذر از مرحله آماسی شده است. بنابراین این تحقیق ضمن تایید محققین قبلی قادر است با استناد بر روش کار و نتایج اخذ شده ثابت کند که این عصاره از لحاظ بالینی و آسیب‌شناسی بعد از مصرف موضعی در زخم‌های جلدی باز موجب تخفیف فرآیند التهاب و تسریع ترمیم در آن می‌گردد. مطالعات انجام شده هر یک از اثرات نیمه قطبی افسنطین را به بخشی از ترکیبات آن نسبت می‌دهند، جهت معرفی مکانیسم‌های عمل دقیق این عصاره گیاهی انجام کار آزمایشی‌های مختلفی نظیر ارزیابی اثرات هر یک از اجزای عصاره بصورت جداگانه بر روی پارامترهای دقیق ژئومتریک، آسیب‌شناسی بافتی، سطح سرمی فاکتورهای رشد و همچنین فعالیت سنیرژیستیک آنها ضروری به نظر می‌رسد.

کنترل شد (۱۱). مطالعه دیگری بر روی زخم‌های حذفی در موش صحرایی نشان می‌دهد که تجویز موضعی عصاره نیمه قطبی افسنطین موجب افزایش قدرت کشش زخم می‌شود (۱۲). البته مطالعه بر روی زخم انسان نیز نشان داده شده است که تجویز موضعی عصاره نیمه قطبی افسنطین بر زخم بستر بیماران موجب بهبود ملاک‌های درمانی شامل کاهش قرمزی، تورم، ترشح و زمان بسته شدن کامل زخم می‌شود. ضمن آنکه ژل این گیاه نسبت به درمان‌های رایج موثر و کم‌هزینه‌تر است (۱۳). افسنطین در سوختگی نوع دو باعث بهبود جریان خون مویرگی پوستی، کاهش نفوذپذیری ونول‌ها و کاهش چسبندگی گلبول‌های سفید می‌شود علاوه بر این ژل آن اثرات ضد التهابی داشته و ترمیم زخم را تسریع می‌کند (۱۴). در مطالعه حاضر افزایش مساحت زخم در روزهای آغازین مطالعه به واسطه تطابق زمانی با فاز آماسی ترمیم زخم قابل توجه است. علاوه بر التهاب و آماس، کشش پوست و عضلات نیز در افزایش مساحت زخم در این روزها دخالت دارند. در کل در بخش نتایج ژئومتریک از لحاظ هماهنگی با فرضیه‌های تئوری اختلافی وجود نداشت و کاهش اندازه زخم متأثر از کاهش میزان التهاب و پیشرفت ترمیم زخم بود و چنانچه در بخش نتایج ارائه گردید در نهایت بهترین پاسخ مربوط به گروه عصاره نیمه قطبی افسنطین بود. بر اساس نتایج این کارآزمایی، پماد عصاره نیمه قطبی افسنطین فرآیند ترمیم زخم را در پوست تسریع می‌کند، این در حالی است که پماد عصاره قطبی و غیر قطبی افسنطین تا روز هفتم دوره ترمیم اثرات ضدالتهابی خوبی نشان داده و به همین دلیل می‌توان گفت که در این مدت، بخشی از اثرات ترمیمی پماد عصاره قطبی و غیر قطبی افسنطین مربوط به همین اثرات ضدالتهابی است که در فاز التهابی ترمیم مؤثر بوده است و در دو هفته پایانی به علت بالا بودن میزان عصاره قطبی و غیر قطبی نسبت به پماد نیمه قطبی و ایجاد تورم سلولی در اپیدرم تأثیر چشمگیری در ترمیم زخم نداشته است،

microcirculation and wound healing in second degree burn model in rats. J. Med. Assoc. Thai. 83(4):417-25.

- 14- Trabulsi, A.F., Taoubi, k., Bessiere, J.M., Rammal, S. (2002): Insecticidal properties of essential plant oils against the mosquito culex pipiens molestus. Pest. Manage. Sci. 58(5): 491-495.
- 15- Visuthikosol, V., Chowchuen, B., Sukwanarat, Y., Sriurairatana, S., Boonpuchnavig, V. Effect of aloe vera gel to healing of burn wound a clinical and histologic study. J. Med. Assoc. Thai. 78(8): 403-9.

## فهرست منابع

- ۱- پورنورایی، م. (۱۳۸۶): معرفی گیاهان دارویی ضد سرطان ایران، چاپ اول، موسسه تحقیقات و مراتع کشور، تهران، ایران: ۱۴-۱۵.
- ۲- زرگری، ع. (۱۳۷۵): فصلنامه گیاهان دارویی، انتشارات دانشگاه تهران، تهران، ایران: ۱۱۳-۱۰۶، ۶۱۲، ۶۰۵.
- ۳- محمد، غ. (۱۳۷۳): صبر زرد، موسسه تحقیقات جنگل‌ها و مراتع، تهران، ایران: ۱۰-۱.
- 4- Avizhgan, M. (2004): Aloe vera gel as an effective and cheap option for treatment in chronic bed sores. J. Guilan.Uni. Med. Sci.13(50):45-51.
- 5- Botes, L. (2008): phytochemiccontents and antioxidant capacities of tow aloe greatheadii var. davyana extract. Mole. cules. 13(9): 2169-80.
- 6- Davis, R.H., leitner, M.G., russo, J.M., Byrne, M.E. (1989): Wound healing oral and topical activity of aloe vera. J. Am. podiatry. med. assoc. 79(11):559-62.
- 7- Hegggers, J.P., kucukcelebi, A., listengarten, D., et al. (1996). beneficial effect of Artemisia absinthium on wound healing in an excisional wound model. J. altern. compe. Med. 2(2):271-7.
- 8- Jia, Y. zhao, G. jia, j. (2008) the effects of aloe ferox Miller and aloe arborescens Miller on wound healing. J. Eth. Pharm.120(2):181-9.
- 9- Katzung, B. (2008): Basic and clinical pharmacology2nd edition. MC Gra W.Hill. New York. P:100-250.
- 10- Mori, M. kato. Y., Minamino, M. (2002): Watabe quality evaluation of essential oils. J. Yak. Zas. 253-261.
- 11- Pascual villalobos, M.J., Robledo, A. (1999): Anti- insect activity of plant extracts from the wild flora in southeastern spain. J. Biochem. Sys. Eco.1-10
- 12- Rodriguez, A., bagas, M., Cruz, N.I. (1988): Swuarez a. comparative evaluation of aloe vera in the management of burn wounds in guinea pigs. Plast. Reconstr. Surg. 81(3):389-9.
- 13- Sombbonwong, j., Thanamitramanee, S., Jariyapongskul, A., Patumraj , S. (2000): therapeutic effects of aloe vera on cutaneous

