

مطالعه تجربی تأثیر مهاری عصاره اتانولی کلم بروکلی (*Brassica oleracea L. var. italica*) بر سرطان القایی توسط ۴- نیتروکینولون-۱-

اکسید در دهان موش سوری

داریوش مهاجری^{۱*}، جمال آقامحمدی^۲

چکیده

کارسینوم سلول‌های سنگفرشی دهان شایع‌ترین نوع سرطان در جهان می‌باشد. شیمی‌درمانی سرطان عبارت است از درمان یا جلوگیری از پیشرفت سرطان با استفاده از مواد طبیعی، صنایع یا بیولوژیک. کلم بروکلی به دلیل وجود ایزوتیوسیانات و پلی‌فنل‌ها دارای خواص ضد سرطانی می‌باشد. در این بررسی، ۶۰ سر موش سوری نر ویستار به‌طور تصادفی به ۴ گروه مساوی تقسیم شدند. گروه ۱ به عنوان شاهد غذای پایه و آب آشامیدنی بدون ۴-نیتروکینولون ۱-اکسید دریافت کرد. گروه‌های ۲ تا ۴، ۳۰ ppm ماده ۴-نیتروکینولون ۱-اکسید را در آب آشامیدنی به مدت ۱۲ هفته دریافت کردند. همزمان موش‌های گروه‌های ۳ و ۴ عصاره اتانولی کلم بروکلی را نیز با تزریق داخل صفاقی به میزان ۲۰۰ و ۴۰۰، سه بار در هفته دریافت کردند. دو پایان، پس از آسان‌کشی نمونه‌هایی از بافت زبان جمع‌آوری و مقاطع معمول هیستوپاتولوژی تهیه گردید. در مطالعات ریزینی هیچگونه تغییر پاتولوژی در موش‌های گروه شاهد وجود نداشت. در گروه‌های کارسینوژن، دوازده هفته پس از تجویز ۴-نیتروکینولون ۱-اکسید ضایعات پیش سرطانی ظاهر شد. عصاره کلم بروکلی با هر دو دز شدت ضایعات را کاهش و باعث افت معنی‌دار میزان وقوع ضایعات پیش‌سرطانی در بافت زبان شد. میزان وقوع دیسپلازی از نوع شدید در گروه تیمار با دز بالای کلم بروکلی (۱ مورد) به طور معنی‌داری کمتر از گروه تیمار با دز پائین (۳ مورد) بود ($p < 0.05$). این مطالعه نشان داد که کلم بروکلی در مهار پیشرفت سرطان مخاط دهان ایجاد شده توسط ۴-نیتروکینولون ۱-اکسید موثر می‌باشد.

واژگان کلیدی: کلم بروکلی، ۴-نیتروکینولون ۱-اکسید، سرطان دهان، موش سوری

تاریخ دریافت: ۹۲/۷/۱۰ تاریخ پذیرش: ۹۲/۸/۱۹

مقدمه

سرطان اصطلاحی است عمومی که در مورد بیماری‌های بدخیم بکار رفته و توسط تکثیر سریع و کنترل نشده و غیرطبیعی سلول‌ها مشخص می‌شود و تا جایی پیش می‌رود که باعث مرگ می‌شود. با توجه به اینکه مخاط دهان روزانه در معرض

تماس مواد مختلف قرار دارد، لذا امکان بروز آسیب‌های مختلف آن از جمله سرطان بافت پوششی زبان وجود دارد. سرطان ناحیه سر و گردن حدود ۳ تا ۵ درصد بدخیمی‌ها را در کشورهای غربی به خود اختصاص می‌دهد که ۳۰ درصد از این سرطان‌ها مربوط به سرطان محوطه دهان می‌باشد. سرطان سلول‌های سنگفرشی (SCC) محوطه دهان از لحاظ شیوع، ششمین سرطان در جهان به شمار می‌رود و سالانه تقریباً ۳۰۰۰۰ مورد جدید در ایالات متحده تشخیص داده شده و گزارش می‌گردد (۱۴). بروز کارسینوم سلول‌های سنگفرشی دهان ارتباط نزدیکی با مصرف تنباکو و الکل دارد. تصور می‌شود تغییرات متعدد ژنتیکی در رشد و توسعه این تومور در محوطه دهان دخالت داشته باشد (۶). درمان‌های امروزه عمدتاً شامل جراحی، رادیوتراپی و شیمی‌درمانی یا ترکیبی از این موارد می‌باشد (۱۰).

شیمی‌درمانی از راهکارهای اصلی درمان در این زمینه به حساب می‌آید اما این روش درمانی، عوارضی از جمله تهوع و استفراغ، ریزش مو، خستگی، ضعف سیستم ایمنی و هجوم عوامل عفونی و اختلالات سیستمیک دارد (۱۷). بنابراین، یافتن راهکاری مناسب با حداقل عوارض جانبی حائز اهمیت می‌باشد. در این راستا استفاده از ترکیبات گیاهی بخصوص عصاره‌های گیاهانی که خاصیت ضد سرطانی دارند مفید می‌باشد. میوه‌ها و سبزیجات منبع بسیار خوبی از آنتی‌اکسیدان‌های طبیعی در رژیم غذایی انسان هستند که شامل ترکیبات آنتی‌اکسیدانی متنوعی شامل کارتنوئیدها، ویتامین‌ها،

*۱- دانشگاه آزاد اسلامی، واحد تبریز، گروه پاتوبیولوژی، دانشکده دامپزشکی، تبریز، ایران

daryoushmohajeri@yahoo.com

۲- دانشگاه آزاد اسلامی، واحد تبریز، دانش‌آموزخانه دکتری حرفه‌ای دامپزشکی، تبریز، ایران

(*Brassica oleracea L. var. italica*) از آنجائیکه حاوی تنوعی از پلی‌فنلها می‌باشد، منبع بسیار خوبی از ترکیبات لازم برای سلامتی بدن به شمار می‌رود (۱۸). خواص ضد سرطانی بروکلی احتمالاً به اثرات آنتی‌اکسیدانی مستقیم و غیر مستقیم، آنزیمهای تنظیم کننده و کنترل آپوپتوز و چرخه سلول مربوط می‌شود (۱۳). بروکلی، همچنین حاوی سایر ترکیبات محافظ نظیر بتا-کاروتن، ویتامین C و ویتامین E که در کاهش گونه-های فعال اکسیژن و پیشگیری از سرطان موثر هستند (۹). بروکلی اثرات آنتی‌اکسیدانی و سیتوپروتکتیو خود را در مقابل بسیاری از بیماری‌ها از جمله بیماری پارکینسون (۱۵)، سرطان پستان (۲۵)، سرطان مثانه (۳۵)، سرطان پروستات (۷)، سرطان ریه (۲۳)، سرطان کلیه (۵)، سرطان کبد (۱۶)، سرطان پوست (۲۸)، آسیب مغز (۳۷) و افزایش کلسترول (۱۹) نشان داده است.

با توجه به اثرات مفید و متعدد درمانی بروکلی، گمان می‌رود این گیاه بتواند بافت پوششی مخاط دهان را در مقابل اثرات سرطانزایی مواد شیمیایی مختلف نیز محافظت کند. در هر صورت با توجه به بررسی منابع، مطالعه‌ای در رابطه با اثرات محافظتی عصاره بروکلی در مقابل سرطان تجربی بافت پوششی زبان ایجاد شده توسط ۴-نیتروکینولون-۱-اکسید در موش سوری وجود ندارد. بنابراین، تحقیق حاضر برای اولین بار جهت ارزیابی اثرات محافظتی تجویز عصاره الکلی کلم بروکلی در مقابل سرطان بافت پوششی مخاط دهان ایجاد شده توسط ۴-نیتروکینولون-۱-اکسید در موش سوری طراحی گردیده است.

مواد و روش کار

مطالعه حاضر از نوع تجربی مداخله‌گر آزمایشگاهی می‌باشد. برای انجام این مطالعه، از تعداد ۶۰ سر موش سوری نر در محدوده سنی ۷-۶ هفته استفاده شد. موش‌ها به طور تصادفی به ۴ گروه مساوی شامل: ۱- گروه شاهد، ۲- گروه مواجه با داروی

فلاوونوئیدها، سایر ترکیبات فنولیک، گلوکاتیون و متابولیت‌های درونزاد هستند که بدن را در مقابل رادیکالهای آزاد مضر محافظت می‌کنند (۲۲). این آنتی‌اکسیدانها به شدت با کاهش خطر ابتلا به بیماریهای مزمن نظیر بیماری قلبی-عروقی، سرطان، دیابت، بیماری آلزایمر، کاتاراکت و عوارض ناشی از کهولت در ارتباط هستند (۳۳). در مطالعات اپیدمیولوژیک متعددی که در مورد ارتباط بین غذا و سرطان انجام شده، اثرات پیشگیرانه مصرف سبزیجات و میوه‌ها بر انواع مختلف سرطان از جمله سرطان دهان معلوم گردیده است (۲۶). شواهد و مدارک علمی قابل توجهی وجود دارند تا بتوان به کمک آنها مدعی شد که مواد غذایی و غیر مغذی گیاهی می‌توانند روند سرطانزایی را به طور موثر تحت کنترل درآورند (۱) یکی از عوامل غیرمغذی گیاهی ممانعت کننده از ابتلا به سرطان فلاوونوئیدها هستند (۴). مطالعات اخیر نشان داده‌اند که برخی از فلاوونوئیدها در رژیم غذایی روزانه دارای اثرات مهاری در بروز سرطانهای محوطه دهانی می‌باشند (۲۹). رادیکالهای آزاد و گونه‌های واکنشگر مرتبط به آن، در چندین روند پاتولوژیک و فیزیولوژیک شامل حملات صرعی، سرطان، مرگ سلولی، التهاب و درد به شدت دخالت دارند (۲۴). بنابراین، مسلم است که گیاهان و میوه‌ها با خواص قوی آنتی‌اکسیدانی می‌توانند به عنوان منبعی غنی از عوامل ضد سرطان به شمار آیند (۸).

سبزیجات چلیپائی (*Cruciferous vegetables*) متعلق به خانواده *cruciferae* به خصوص جنس *Brassica* نظیر بروکلی (*broccoli*)، گل کلم (*cauliflower*)، کلم پیچ (*kale*) و کلم بروکسل (*brussels sprouts*) دارای اثرات محافظتی ارزشمند و مهم در برابر سرطان هستند (۳۲). این گیاهان حاوی مقادیر زیادی ایزوتیوسیانات (اغلب به شکل پیش سازهای گلوکوزینولات) هستند که بعضی از آنها (به عنوان مثال سولفورافان یا ۴- متیل سولفینیل بوتیل ایزوتیوسیانات) القاء کننده‌های قدرتمند آنزیمهای فاز ۲ هستند (۱۲). بروکلی

در گروه ۴ به عنوان تیمار با دز بالای عصاره، 4-Nitroquinoline-1-oxide با غلظت ۳۰ ppm به آب آشامیدنی آنها به مدت ۱۲ هفته اضافه شد و هم زمان به این موش‌ها عصاره اتانولی بروکلی به طور داخل صفاقی به میزان ۴۰۰ mg/kg، سه بار در هفته تزریق شد.

در این مطالعه، دز مصرف عصاره بر اساس مطالعه Vadivel و Gowry در سال ۲۰۱۱ تعیین گردید (۳۱).

در پایان دوره آزمایش، موش‌ها آسان‌کشی شده و زبان آنها از محل خود جدا گردید. نمونه‌های بافتی جمع‌آوری شده از زبان موشها در فرمالین بافی ۱۰٪ پایدار شدند و پس از قالب‌گیری در پارافین برش‌هایی با ضخامت ۵ میکرون و رنگ آمیزی هماتوکسیلین-ئوزین از آنها تهیه شد. مطالعات آسیب‌شناسی از لحاظ تغییرات بدخیمی بر روی بافت زبان انجام شد ضایعات بافت پوششی زبان بر اساس روش ارائه شده توسط Baonczy و Csiba در سال ۱۹۷۶ مقایسه گردید (۳).

تحلیل آماری داده‌ها

برای تحلیل داده‌ها از بسته نرم‌افزاری SPSS-13 استفاده شد. داده‌های به دست آمده کمتی، به صورت میانگین \pm انحراف استاندارد (mean \pm SEM.) ارائه و اختلاف معنی‌دار بین گروه‌ها توسط آزمون آماری آنالیز واریانس یک‌طرفه (ANOVA) و آزمون تعقیبی دانکن مورد بررسی قرار گرفت.

مقایسه میزان وقوع انواع تغییرات پیش‌سرطانی در بافت پوششی مخاط زبان موش‌ها بین گروه‌های مورد آزمایش توسط آزمون احتمال دقیق فیشر انجام شد. اختلافات در سطح $p < 0.05$ معنی‌دار تلقی شدند.

نتایج

میانگین وزن بدن موش‌های سوری گروه‌های مختلف در انتهای آزمایش، در جدول ۱ نشان داده شده است. بعد از ۱۲ هفته تیمار، میانگین وزن بدن موش‌ها در گروه‌های ۲، ۳ و ۴ به طور معنی‌داری ($p < 0.05$) کمتر از گروه ۱ بود. اما اختلاف معنی‌داری از این لحاظ بین گروه‌های ۲ تا ۴ مشاهده نشد. در

سرطانزا، ۳-گروه تیمار با دز پائین عصاره و ۴-گروه تیمار با دز بالای عصاره تقسیم شدند. شرایط تغذیه و نگهداری برای تمام گروه‌ها یکسان و به صورت ۱۲ ساعت روشنایی/تاریکی و دمای 21 ± 2 درجه سانتی‌گراد بود. جیره غذایی یکسان و آب نیز به‌طور آزاد در دسترس قرار گرفت و پس از یک هفته عادت به شرایط جدید، آزمایش شروع شد. همه تیمارها بین ساعات ۱ تا ۶ بعد از ظهر از فاز تاریکی از سیکل روشنایی انجام شد. موش‌ها به‌طور تصادفی به ۴ گروه مساوی تقسیم شدند. عصاره نیز طبق روش Eberhardt و همکاران تهیه گردید (۱۱). طرز تهیه عصاره به‌طور خلاصه به شرح زیر بود.

کلم بروکلی پس از خریداری، توسط گروه فارماکوتکوزی دانشکده داروسازی دانشگاه تبریز مورد تأیید قرار گرفت. گیاه پس از شستشو توسط آب، خشک گردیده و به قطعات کوچک تقسیم شد. قطعات گیاه در محیط سایه در مدت ۳۰ روز خشک گردید، سپس هموژنیزه شده تا به شکل پودر درآمد. عصاره اتانولی به روش سوکسله با استفاده از ۵۰۰ میلی لیتر اتانول ۹۵٪ برای ۱۰۰ گرم وزن خشک ماده گیاهی تهیه شد. عصاره در حمام بخار به صورت نیمه جامد تغلیظ شد.

در گروه ۱ به عنوان شاهد سالم، نرمال سالین به میزان ml/kg ۱۰، سه بار در هفته به مدت ۱۲ هفته به شکل داخل صفاقی تزریق شد.

در گروه ۲ به عنوان گروه دریافت‌کننده داروی سرطانزا، 4-Nitroquinoline-1-oxide با غلظت ۳۰ ppm به آب آشامیدنی آنها به مدت ۱۲ هفته اضافه شد. هم‌زمان به این موش‌ها، نرمال سالین به طور داخل صفاقی به میزان ml/kg ۱۰، سه بار در هفته تزریق شد.

در گروه ۳ به عنوان تیمار با دز پائین عصاره، 4-Nitroquinoline-1-oxide با غلظت ۳۰ ppm به آب آشامیدنی آنها به مدت ۱۲ هفته اضافه شد و هم زمان به این موش‌ها عصاره اتانولی بروکلی به طور داخل صفاقی به میزان mg/kg ۲۰۰، سه بار در هفته تزریق شد.

این بررسی، بعد از ۱۲ هفته تیمار، هیپرپلازی ساده و پاپیلری و دیسپلازی با شدت‌های مختلف (ملایم، متوسط و شدید) که به عنوان ضایعات پیش‌سرطانی برای سرطان دهان شناخته می‌شوند، در بافت پوششی مخاط زبان موش‌های سوری گروه‌های ۲ تا ۴ مشاهده شد. اما این ضایعات پیش‌سرطانی در گروه ۱ مشاهده نگردید. تقریباً تمام موش‌های گروه ۲ مبتلا به هیپرپلازی ساده و پاپیلری و انواع مختلف دیسپلازی (ملایم، متوسط و شدید) شده بودند. در بافت پوششی مخاط زبان موش‌های گروه ۳ نیز هیپرپلازی و تغییرات ملایم تا شدید دیسپلاستیک مشاهده شد اما نسبت به گروه ۲ از فراوانی کمتری برخوردار بود. در گروه ۴، تغییرات هیپرپلاستیک و دیسپلاستیک ملایم تا متوسط با میزان وقوع کمتری نسبت به گروه‌های ۲ و ۳ در بافت پوششی مخاط زبان موش‌ها مشاهده شد، ولی تنها، در ۱ سر از موش‌های این گروه تغییرات دیسپلاستیک شدید دیده شد. از لحاظ میزان ابتلا به تغییرات پیش‌سرطانی بین گروه ۲ و گروه‌های ۱، ۴ و ۳ اختلاف معنی‌دار (به ترتیب: $p < 0/001$, $p < 0/01$ و $p < 0/05$) وجود داشت. تنها ۱ سر از موش‌های گروه ۴ که 400 mg/kg عصاره کلم بروکلی در کنار ۴-نیتروکینولون ۱-اکسید دریافت کرده بودند، هیپرپلازی پاپیلری و تغییرات شدید دیسپلاستیک داشت. در هر صورت، فراوانی ابتلا موش‌ها به دیسپلازی متوسط در گروه ۴ به طور معنی‌داری کمتر از گروه ۳ ($p < 0/05$) بود. مقایسه فراوانی ابتلا موش‌ها به تغییرات پیش‌سرطانی در جداول ۲ و ۳ ارائه شده است.

در مطالعات ریزیبینی، هیچگونه تغییر پاتولوژیک در بافت پوششی مخاط زبان موش‌های گروه شاهد دیده نشد (نگاره ۱).

در گروه ۲ علاوه بر تغییرات هیپرپلاستیک هیپرکراتوتیک، دیسپلازی شدید نیز در سراسر بافت پوششی مخاط زبان موش‌ها مشاهده شد (نگاره ۲). علائم آتیبی (atypia) و فقدان قطبیت (loss of polarity) در سلول‌ها توأم با تشکیل آشیانه‌های سلولی در لایه خاردار همراه با توسعه مرواریدهای شاخی اولیه در بافت پوششی مخاط زبان موش‌های مبتلا به دیسپلازی شدید قابل ملاحظه بود (نگاره ۳). همچنین، هیپرپلازی پاپیلری مشخصی در بافت پوششی مخاط ناحیه نوک زبان اکثر موش‌های گروه ۲ مشاهده گردید (نگاره ۴). هیپرپلازی هیپرکراتوتیک و دیسپلازی متوسط تا نسبتاً شدیدی در بافت پوششی مخاط زبان برخی از موش‌های گروه ۳ نیز مشاهده شد هر چند که این تغییرات شدید محدود به بافت پوششی ناحیه قاعده زبان موش‌ها بود (نگاره ۵). در گروه ۴ تغییرات پاتولوژیک مشاهده شده در بافت پوششی مخاط زبان موش‌ها بیشتر به صورت هیپرپلازی ساده و دیسپلازی هیپرکراتوتیک ملایم تا متوسط بود. تنها، در ۱ سر از مخاط زبان موش‌های این گروه تغییرات شدید دیسپلاستیک مشاهده شد (نگاره ۶).

جدول ۱- مقایسه میانگین وزن بدن بین گروه‌های مورد آزمایش

گروه‌ها	تیمار	میانگین وزن بدن
۱	شاهد	$21/943 \pm 14/56^a$
۲	۴-نیتروکینولون ۱-اکسید	$18/872 \pm 9/18^b$
۳	۴-نیتروکینولون ۱-اکسید به علاوه 200 mg/kg عصاره کلم بروکلی	$19/638 \pm 11/67^b$
۴	۴-نیتروکینولون ۱-اکسید به علاوه 400 mg/kg عصاره کلم بروکلی	$20/261 \pm 12/35^b$

حروف غیر یکسان نشان‌دهنده اختلاف معنی‌دار توسط آزمون آنالیز واریانس

یک طرفه و آزمون تعقیبی دانکن می‌باشد ($p < 0/05$).

جدول ۲- مقایسه میزان وقوع تغییرات پیش‌سرطانی در بافت پوششی مخاط زبان موش‌ها بین گروه‌های مورد آزمایش

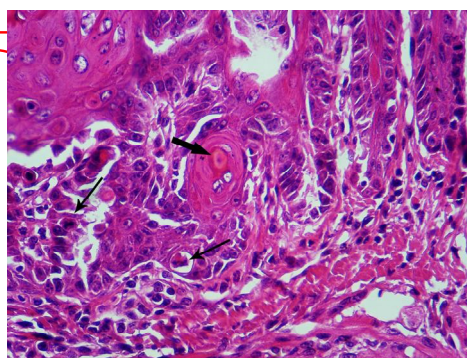
گروه‌ها	تیمار	نسبت تعداد حیوانات مبتلا به تعداد کل موش‌ها در هر گروه
۱	شاهد	۱۵/۱۵ ^a
۲	۴-نیتروکینولون ۱-اکسید	۰/۱۵ ^a
۳	۴-نیتروکینولون ۱-اکسید به علاوه 200 mg/kg عصاره کلم بروکلی	۱۳/۱۵ ^c
۴	۴-نیتروکینولون ۱-اکسید به علاوه 400 mg/kg عصاره کلم بروکلی	۸/۱۵ ^c
		۶/۱۵ ^b

در هر ستون حروف غیر یکسان نشان‌دهنده اختلاف معنی‌دار با گروه ۲ توسط آزمون احتمال دقیق فیشر می‌باشد (a: $p < 0/001$; b: $p < 0/01$; c: $p < 0/05$).

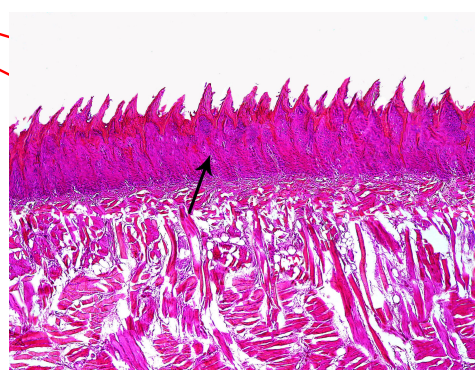
جدول ۳- مقایسه میزان وقوع انواع هیپرپلازی و دیسپلازی در بافت پوششی مخاط زبان موش‌ها بین گروه‌های مورد آزمایش

گروه‌ها	تیمار	نسبت تعداد مبتلایان به انواع		نسبت تعداد مبتلایان به انواع	
		هیپرپلازی در هر گروه	ملازم	متوسط	شدید
۱	شاهد	ساده	پاپیلری	۵/۱۵ ^a	۳/۱۵ ^b
۲	۴-نیتروکینولون ۱-اکسید	۵/۱۵	۱۰/۱۵	۵/۱۵ ^a	۵/۱۵ ^a
۳	۴-نیتروکینولون ۱-اکسید به علاوه ۲۰۰mg/kg عصاره کلم بروکلی	۷/۱۵ ^b	۵/۱۵ ^c	۳/۱۵ ^c	۳/۱۵ ^b
۴	۴-نیتروکینولون ۱-اکسید به علاوه ۴۰۰mg/kg عصاره کلم بروکلی	۷/۱۵ ^b	۳/۱۵ ^b	۲/۱۵ ^b	۱/۱۵ ^a

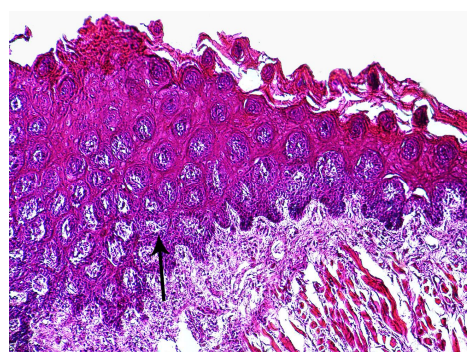
در هر ستون حروف غیر یکسان نشان‌دهنده اختلاف معنی‌دار با گروه ۲ توسط آزمون احتمال دقیق فیشر می‌باشد (a: $p < 0.001$; b: $p < 0.01$; c: $p < 0.05$).



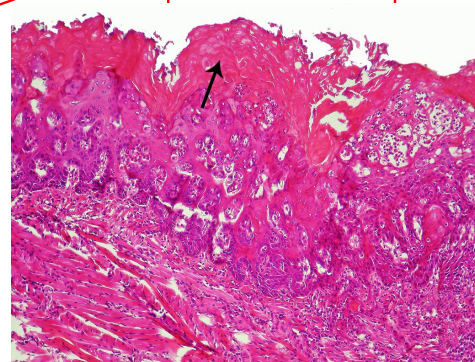
نگاره ۳- نمای ریزبینی از بافت پوششی مخاط زبان موش سوری از گروه تیمار با ۴-نیتروکینولون -۱-اکسید، با درشتمایی بیشتر که در آن اشکال غیر طبیعی (پیکان‌های باریک) و از بین رفتن پولاریتی اپیتلیوم همراه با تشکیل آشیانه‌های سلولی در لایه خاردار و ایجاد مرواریدهای شاخی اولیه (پیکان ضخیم) قابل مشاهده است (رنگ‌آمیزی هماتوکسیلین - انوزین، بزرگمایی ۲۵۰×).



نگاره ۱- نمای ریزبینی از بافت پوششی مخاط زبان موش سوری از گروه شاهد. بافت پوششی مخاط زبان (پیکان) سالم بوده و هیچگونه تغییر پاتولوژیک دیده نمی‌شود (رنگ‌آمیزی هماتوکسیلین - انوزین، بزرگمایی ۴۰×).



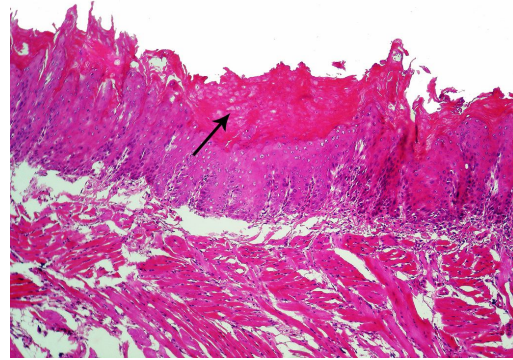
نگاره ۴- نمای ریزبینی از بافت پوششی مخاط زبان موش سوری از گروه تیمار با ۴-نیتروکینولون ۱-اکسید، که در آن هیپرپلازی شدید سلول‌های بافت پوششی (پیکان) قابل مشاهده است (رنگ‌آمیزی هماتوکسیلین - انوزین، بزرگمایی ۲۵۰×).



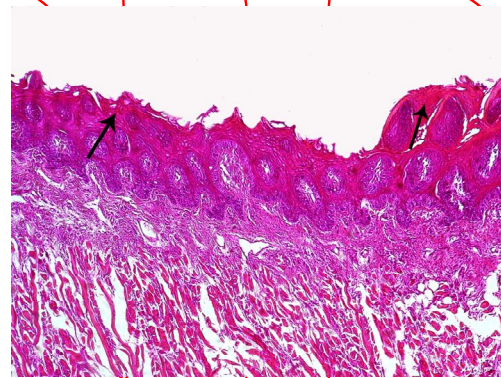
نگاره ۲- نمای ریزبینی از بافت پوششی مخاط زبان موش سوری از گروه تیمار با ۴-نیتروکینولون ۱-اکسید در آن دیسپلازی شدید همراه با هیپرکراتوز (پیکان) مشاهده می‌گردد (رنگ‌آمیزی هماتوکسیلین - انوزین، بزرگمایی ۴۰×).

در بررسی حاضر، ۴-نیتروکینولون ۱-اکسید در گروه‌های مورد آزمایش باعث بروز تغییرات پیش‌سرطانی گردید. مشخص شده است که ۴-نیتروکینولون ۱-اکسید اثرات کارسینوژنی خود را از طریق تولید ترکیبات افزایشی DNA پس از متابولیسم شدن به ۴-هیدروکسی آمینوکینولین ۱-اکسید (4-hydroxyaminoquinoline 1-oxide) و تشکیل ۸-هیدروکسی-داکسی‌گوانوزین (8-hydroxydeoxyguanosine) اعمال می‌کند. لازم به ذکر است که گونه‌های فعال اکسیژن (reactive oxygen species; ROS) و آسیب‌های اکسیداتیو در تشکیل ۸-هیدروکسی‌داکسی‌گوانوزین از ۴-نیتروکینولون ۱-اکسید دخیل می‌باشند (۲).

در این مطالعه عصاره الکلی کلم بروکلی به طور موثری اثرات کارسینوژنی ۴-نیتروکینولون ۱-اکسید را کاهش داد که این اثر با کاهش میزان وقوع تغییرات پیش‌سرطانی در بافت پوششی مخاط زبان مشخص گردید. مکانیسم‌های مختلفی برای اثرات ضد سرطانی کلم بروکلی در کارسینوم دهان، می‌تواند مورد توجه قرار گیرد. اگرچه پیشگیری از سرطان توسط کلم بروکلی ممکن است توسط مکانیسم‌های متعددی انجام شود، ولی یکی از مهمترین این مکانیسم‌ها فعالیت آنتی‌اکسیدانی ترکیبات موجود در کلم بروکلی می‌باشد. کلم بروکلی دارای محتوای بالایی از ایزوتیوسیانات، اندول‌ها (indole-3-carbinol) پلی‌فنل‌ها، لوتئین (lutein) بتا-کاروتن، ویتامین C و ویتامین E است که توانایی فوق‌العاده‌ای برای به حداقل رساندن اثرات مخرب رادیکال‌های آزاد دارند و به موجب آن در بین عوامل ضد سرطان طبقه‌بندی شده‌اند (۱۸ و ۱۲). ایزوتیوسیانات‌ها اغلب به شکل پیش‌سازهای گلوکوزینولات هستند که بعضی از آنها نظیر سولفورافان یا ۴-متیل سولفینیل بوتیل ایزوتیوسیانات القاء کننده‌های قدرتمند آنزیم‌های فاز ۲ هستند (۱۲). در هر صورت، خواص ضد سرطانی بروکلی احتمالاً به اثرات آنتی‌اکسیدانی مستقیم و غیر مستقیم، آنزیم‌های تنظیم کننده و کنترل آپوپتوز و چرخه سلول مربوط می‌شود (۱۳).



نگاره ۵- نمای ریزبینی از بافت پوششی مخاط زبان موش سوری از گروه تیمار با ۴-نیتروکینولون ۱-اکسید به علاوه عصاره الکلی کلم بروکلی (۲۰۰mg/kg) که در آن دیسپلازی متوسط همراه با هیپرکراتوز (پیکان) مشاهده می‌گردد (رنگ‌آمیزی هماتوکسیلین-ئوزین، بزرگمایی ۴۰x).



نگاره ۶- نمای ریزبینی از بافت پوششی مخاط زبان موش سوری از گروه تیمار با ۴-نیتروکینولون ۱-اکسید به علاوه عصاره الکلی کلم بروکلی (۴۰۰mg/kg) که در آن دیسپلازی ملایم همراه با هیپرکراتوز خفیف (پیکان) مشاهده می‌گردد (رنگ‌آمیزی هماتوکسیلین-ئوزین، بزرگمایی ۴۰x).

بحث

کاهش معنی‌دار وزن بدن در موش‌های گروه‌های تیمار در مقایسه با گروه شاهد و عدم وجود اختلاف معنی‌دار در وزن بین گروه‌های تیمار در پایان دوره آزمایش، نشان می‌دهد که عصاره الکلی کلم بروکلی در مقادیر مختلف اثر سوئی بر موش‌ها نداشته و اختلاف ایجاد شده به دلیل تغییرات پیش سرطانی القا شده توسط ۴-نیتروکینولون ۱-اکسید می‌باشد.

ترجیحاً مسیر میتوکندریایی آپوپتوز را فعال می‌کند و سلول-ها را در فازهای S و M متوقف می‌کند که در ارتباط با مهار چرخه تقسیم سلولی ۲۵C (Cdc25C) و متلاشی شدن دوک تقسیم میتوز می‌باشد (۳۰). جوانه کلم بروکلی منبع استثنایی و سرشار از سولفورافان است که یک ایزوتیوسیانات (ماده شیمی درمانی سرطان) کاملاً شناخته شده‌ای می‌باشد (۱۲). سولفورافان به طور وسیع و گسترده در بسیاری از آزمایشگاه‌ها مورد مطالعه قرار گرفته است (۳۴) و مکانیسم‌های شیمی‌درمانی دیگری از آن کشف شده و به خوبی مشخص شده است که در بین این مکانیسم‌ها القاء آپوپتوز و استراحت سلولی، خاص سلول یا بافت ویژه‌ای نمی‌باشد.

یافته‌های مطالعه حاضر نشان داد که عصاره الکلی کلم بروکلی از طریق کنترل تغییرات پیش‌سرطانی ایجاد شده توسط ۴-نیتروکینولون ۱-اکسید در بافت پوششی زبان دارای فعالیت ضد سرطانی می‌باشد و با توجه به نتایج سایر مطالعات چنین به نظر می‌رسد که این عملکرد عصاره الکلی کلم بروکلی ممکن است عمدتاً به دلیل فعالیت آنتی‌اکسیدانی آن باشد. با توجه به نتایج این مطالعه پیشنهاد می‌شود که کلم بروکلی می‌تواند به عنوان یک منبع قابل دسترس به صورت مکمل و افزودنی غذایی و یا از طریق صنایع داروسازی جهت پیشگیری یا بهبود سرطان دهان مورد استفاده قرار گیرد. در هر صورت، شناخت دقیق ماده یا مواد موثر اصلی این عصاره، تعیین دقیق مکان و مکانیسم یا مکانیسم‌های مؤثر در عملکرد فارماکولوژیکی آن در این مورد و همچنین تاثیر انواع مختلف عصاره با دزهای متفاوت نیاز به مطالعات آتی دارد.

تشکر و سپاسگزاری

این مطالعه با حمایت مالی دانشگاه آزاد اسلامی واحد تبریز به انجام رسیده است. بدینوسیله از معاونت پژوهشی دانشگاه آزاد اسلامی واحد تبریز تشکر و قدردانی می‌گردد.

نتایج بررسی حاضر نشان می‌دهد که تجویز عصاره الکلی کلم بروکلی در دوزهای ۲۰۰ mg/kg و ۴۰۰ mg/kg موقع القاء کارسینوم دهان توسط ۴-نیتروکینولون-۱-اکسید به طور موثری می‌تواند جلوی پیشرفت تومور را بگیرد. عصاره الکلی کلم بروکلی با چندین مکانیسم می‌تواند اثرات ضد سرطانی خود را اعمال کند. اگرچه پیشگیری از بروز کارسینوم می‌تواند توسط چندین مکانیسم صورت پذیرد، لکن یکی از مکانیسم‌های مهم در این میان تحریک سیستم‌های سمیت‌زدایی کارسینوژن می‌باشد. میوه‌ها و سبزیجاتی که مقادیر آنزیم‌های فاز ۲ بافتی را در جوندگان افزایش می‌دهند، می‌توانند به طور موثری جلوی سرطان‌زایی تجربی را بگیرند و کلیرانس داروها را در انسان افزایش دهند (۲۷). گزارش شده است که ترکیبات کلم بروکلی اثرات ضد سرطانی خود را از طریق تعدیل آنزیم‌های فاز ۲ اعمال می‌کنند (۳۳). کلم بروکلی دارای مقادیر زیادی از ایزوتیوسیانات‌ها (اغلب به صورت پیش سازهای گلوکوزینولات) است که برخی از آنها (به عنوان مثال، سولفورافان یا ۴-متیل سولفینیل بوتیل ایزوتیوسیانات) القاء کننده‌های بسیار قوی آنزیم‌های فاز ۲ هستند (۱۲). مکانیسم مهم دیگر، خاصیت آنتی‌اکسیدانی کلم بروکلی از طریق افزایش فعالیت آنزیم‌های آنتی‌اکسیدان است. توانایی آنتی‌اکسیدانی در پاکسازی رادیکال‌های آزاد و کاهش آسیب ناشی از رادیکال‌های آزاد به مولکول‌های بیولوژیک مانند لیپیدها و DNA ممکن است یکی دیگر از مکانیسم‌های محافظتی آنها باشد (۲۰). چنین برمی‌آید که فعالیت و اثرات هم‌افزایی آنتی‌اکسیدانی گیاهی موجود در بروکلی نظیر فلاوونوئیدها، فنول‌ها، آلکالوئیدها، تری‌ترپنوئیدها، استروئیدها و... مسئول اثرات قوی ضد سرطانی این گیاه می‌باشد (۲۱).

القاء آپوپتوز و فعالیت ضد‌تزیادی کلم بروکلی ممکن است در اثرات ضد سرطانی آن نقش داشته باشند. اثرات ضد‌تزیادی عصاره جوانه بروکلی به القاء آپوپتوز و استراحت سلولی آن مربوط می‌شود. نشان داده شده است که عصاره جوانه بروکلی

REFERENCES

- 1- Aboul-Enein, A.M., Abu El-Ela, F., Shalaby, E.A., El-Shemy, H.A. (2012): Traditional medicinal plants research in Egypt: Studies of antioxidant and anticancer activities. *J. Med. Plant Res.* 6(5):689-703.
- 2- Arima, Y., Nishigori, C., Takeuchi, T., Oka, S., Morimoto, K., Utani, A., Miyachi, Y. (2006): 4-Nitroquinoline 1-oxide forms 8-hydroxydeoxyguanosine in human fibroblasts through reactive oxygen species. *Toxicol. Sci.* 91(2):382-392.
- 3- Banoczy, J., Csiba, A. (1976): Occurrence of epithelial dysplasia in oral leukoplakia. *Oral Surg.* 42:766-774.
- 4- Bertram, B., Frank, N. (1993): Inhibition of chemical carcinogenesis. *Environ. Carcinogen. Ecotoxicol. Rev., Part C of J. Environ. Sci. Health. C11*:1-72.
- 5- Bosetti, C., Scotti, L., Maso, L.D., Talamini, R., Montella, M., Negri, E., Ramazzotti, V., Franceschi, S., La Vecchia, C. (2007): Micronutrients and the risk of renal cell cancer: A case-control study from Italy. *Int. J. Cancer.* 120(4):892-896.
- 6- Califano, J., van der Riet, P., Westra, W., Nawroz, H., Clayman, G., Piantadosi, S., Corio, R., Lee, D., Greenberg, B., Koch, W., Sidransky, D. (1996): Genetic progression model for head and neck cancer: implications for field cancerization. *Cancer Res.* 56:2488-2492.
- 7- Canene, A.K., Lindshield, B.L., Wang, S., Jeffery, E.H., Clinton, S.K., Erdman, J.W. (2007): Combinations of tomato and broccoli enhance antitumor activity in dunning r3327-h prostate adenocarcinomas. *Cancer Res.* 67(2):836-843.
- 8- Cassidy, J.M. (1990): Natural products as a source of potential cancer chemotherapeutic and chemopreventive agents. *J. Natl. Prod.* 53:23-41.
- 9- Chiu, B., Houghton, P. (2005): Investigation of common vegetables for cholinesterase inhibitory activity. *Proceeding of 142nd Brit. Pharma. Confer. Manchester, United Kingdom*, P: 151.
- 10- Cooper, J.S., Pajak, T.F., Forastiere, A.A., Jacobs, J., Campbell, B.H., Saxman, S.B., Kish, J.A., Kim, H.E., Cmelak, A.J., Rotman, M., Machtay, M., Ensley, J.F., Chao, K.S., Schultz, C.J., Lee, N., Fu, K.K. (2004): Postoperative concurrent radiotherapy and chemotherapy for high-risk squamous-cell carcinoma of the head and neck. *N. Engl. J. Med.* 350(19):1937-1944.
- 11- Eberhardt, M.V., Kobira, K., Keck, A.S., Juvik, J.A., Jaffery, E. (2005): Correlation analyses of phytochemical composition, chemical and cellular measurement of antioxidant activity of broccoli (*Brassica oleracea* L. var. *italica*). *J. Agri. Food Chem.* 53:7421-7431.
- 12- Fahey, J.W., Zhang, Y., Talalay, P. (1997): Broccoli sprouts: An exceptionally rich source of inducers of enzymes that protect against chemical carcinogens. *Proc. Natl. Acad. Sci. USA.* 94(19):10367-10372.
- 13- Finley, J.W., Sigrid-Keck, A., Robbins, R.J., Hintze, K.J. (2005): Selenium enrichment of broccoli: interactions between selenium and secondary plant compounds. *J. Nutr.* 135(5):1236-1238.
- 14- Greenlee, R.T., Hill-Harmon, M.B., Murray, T., Thun, M. (2001): Cancer statistics. *CA. Cancer J. Clin.* 51:15-36.
- 15- Han, J.M., Lee, Y.J., Lee, S.Y., Kim, E.M., Moon, Y., Kim, H.W., Hwang, O. (2007): Protective effect of sulforaphane against dopaminergic cell death. *J. Pharmacol. Exp. Ther.* 321(1):249-256.
- 16- Kensler, T.W., Chen, J.G., Egner, P.A., Fahey, J.W., Jacobson, L.P., Stephenson, K.K., et al. (2005): Effects of glucosinolate-rich broccoli sprouts on urinary levels of aflatoxin-DNA adducts and phenanthrene tetraols in a randomized clinical trial in He Zuo Township, Qidong, PRC. *Cancer Epidemiol. Biomarkers Prev.* 14(11):2605-2613.

- 17- Lehman, T.A., Modali, R., Boukamp, P., Stanek, J., Bennett, W.P., Welsh, J.A., Metcalf, R.A., Stampfer, M.R., Fusenig, N., Rogan, E.M., et al. (1993): p53 mutations in human immortalized epithelial cell lines. *Carcinogenesis*. 14(5):833-839.
- 18- Moreno, C.J., Prats, D., Moral, R., Perez-Murcia, M.D., Perez-Espinosa, A., Paredes, C., et al. (2006). Effects of linear alkylbenzene sulfonates (LASs) in sewage sludge amended soils on nutrient contents of broccoli plants. *Commun. Soil Sci. Plant. Anal.* 37(15-20): 2605-2614.
- 19- Murashima, M., Watanabe, S., Zhuo, X.G., Uehara, M., Kurashige, A. (2004): Phase I study of multiple biomarkers for metabolism and oxidative stress after one-week intake of broccoli sprouts. *Bio. Fac.* 22:271-275.
- 20- Percival, M. (1998): Antioxidants: clinical nutrition insights. Advanced Nutrition Publications, Inc., 1996, Revised.
- 21- Podsedek, A., Sosnowska, D., Redzynia, M., Anders, B. (2006): Antioxidant capacity and content of *Brassica oleracea* dietary antioxidants. I. *J. Food Sci. Tech.* 41(1):49-58.
- 22- Piao, X., Kim, H.Y., Yokozawa, L.Y.A., Piao, X.S., Cho, E.J. (2005): Protective effects of broccoli (*Brassica oleracea*) and its active components against radical-induced oxidative damage. *J. Nutr. Sci. Vitaminol.* 51:142-147.
- 23- Ritz, S.A., Wan, J., Diaz-Sanchez, D. (2007): Sulforaphane-stimulated phase II enzyme induction inhibits cytokine production by airway epithelial cells stimulated with diesel extract. *Am. J. Physiol. Lung Cell and Mol. Physiol.* 292:33-39.
- 24- Santos, I.M.S., de Freitas, R.L.M., da Silva, E.P., Feitosa, C.M., Saldanha, G.B., Souza, G.F., Tomé Ada, R., Feng, D., de Freitas, R.M. (2010): Effects of ubiquinone on hydroperoxide concentration and antioxidant enzymatic activities in the rat hippocampus during pilocarpine-induced seizures. *Brain Res.* 1315:33-40.
- 25- Singletary, K., MacDonald, C. (2000): Inhibition of benzo[a]pyrene- and 1,6-dinitropyrene-DNA adduct formation in human mammary epithelial cells by dibenzoylmethane and sulforaphane. *Cancer Lett.* 155(1):47-54.
- 26- Steinmetz, K.A., Potter, J.A. (1991): Vegetables, fruits, and cancer. I. Epidemiology. *Cancer Causes Cont.* 2:325-357.
- 27- Steinmetz, K.A., Potter, J.D. (1991): Vegetables, fruits, and cancer. II. Mechanisms. *Cancer Causes Cont.* 2(6):427-442.
- 28- Talalay, P., Fahey, J.W., Healy, Z.R., Wehage, S.L., Benedict, A.L., Min, C., Dinkova-Kostova, A.T. (2007): Sulforaphane mobilizes cellular defenses that protect skin against damage by UV radiation. *Proc. Natl. Acad. Sci. USA.* 104(44):17500-17505.
- 29- Tanaka, T., Makita, H., Ohnishi, M., Mori, H., Satoh, K., Hara, A., et al. (1997): Chemoprevention of 4-nitroquinoline 1-oxide-induced oral carcinogenesis by citrus auraptene in rats. *Cancer Res.* 57(2):246-252.
- 30- Tang, L., Zhang, Y., Jobson, H.E., Li, J., Stephenson, K.K., Wade, K.L., et al. (2006): Potent activation of mitochondria-mediated apoptosis and arrest in S and M phases of cancer cells by a broccoli sprouts extract. *Mol. Cancer Ther.* 5:935-944.
- 31- Vadivel, S., Gowry, S. (2011): Antitumor Activity and Antioxidant Role of *Brassica oleracea Italica* against ehrlich ascites Carcinoma In Swiss Albino Mice. *Research J. Pharma. Biol. Chem. Sci.* 2(3):275-285.
- 32- Verhoeven, D.T., Verhagen, H., Goldbohm, R.A., Van Den Brandt, P.A., Van Poppel, G. (1997): A review of mechanisms underlying anti-carcinogenicity by *Brassica* vegetables. *Chem. Biol. Interac.* 103:179-129.
- 33- Zhang, D., Hamazu, Y. (2004): Phenolics, ascorbic acid, carotenoids and antioxidant activity of broccoli and their changes during conventional and microwave cooking. *Food Chem.* 88:503-509.

- 34- Zhang, Y. (2004): Cancer chemoprevention with sulforaphane, a dietary isothiocyanate. In: Phytochemicals in health and disease, (ed. Bao Y, Fenwick R). Marcel Dekker: New York; 121-141.
- 35- Zhang, Y., Munday, R., Jobson, H.E., Munday, C.M., Lister, C., Wilson, P., et al. (2006): Induction of GST and NQO1 in cultured bladder cells and in the urinary bladders of rats by an extract of broccoli (*Brassica oleracea italica*) sprouts. *J. Agric. Food Chem.* 54(25):9370-9376.
- 36- Zhang, Y., Talalay, P., Cho, C.G., Posner, G.H. (1992): A major inducer of anticarcinogenic protective enzymes from broccoli: Isolation and elucidation of structure. *Proc. Natl. Acad. Sci. USA.* 89:2399-2403.
- 37- Zhao, J., Moore, A.N., Redell, J.B., Dash, P.K. (2007): Enhancing expression of Nrf2-driven genes protects the blood-brain barrier after brain injury. *The J. Neurosci.* 27(38):10240-10248.

JCPP