

گزارش وقوع سنگ مثانه و درمان جراحی آن در اسبچه خزر

حمیدرضا فتاحیان^{۱*}، مهدی سخا^۱، احمد اصغری^۱، روزبه مریدپور^۱، سعید عظمایی^۱، حمید رضا موسویان^۱، فاطمه سعدی نام^۲

چکیده

اسبچه خزری نرین ۳ ساله به وزن تقریبی ۳۰۰ کیلوگرم با علائم بی اختیاری ادراری، تنسموس، هماچوری، ضعف عمومی، کم آبی و بی‌قراری به درمانگاه دام های بزرگ دانشکده علوم تخصصی دامپزشکی واحد علوم و تحقیقات دانشگاه آزاد اسلامی ارجاع داده شد. پس از معاینات بالینی و اولتراسونوگرافی ترانس واژینال وقوع توده‌ای هاپیراکو در مثانه محرز گشت. سپس بیمار جهت جراحی سیستوتومی از رهیافت سلیتومی به شکل استاندارد آماده سازی شد. پس از برش مثانه سنگ نسبتاً بزرگ (تیپ II) و مضرس به آرامی از مخاط مثانه جدا گردید و پس از اوسال به آزمایشگاه ترکیب ۵۰٪ کلسیم اکزالات، ۳۰٪ کلسیم و ۲۰٪ آمونیم گزارش گردید. بعد از گذشت ۱۰ روز و مراقبت‌های پس از عمل مناسب، علائم بهبودی حاصل گشت. تشخیص صحیح نوع سنگ های ادراری و مداخله ی به هنگام و استاندارد جراحی سبب جلوگیری از بروز مشکلات انسدادی ادراری در اسبچه های خزر می‌گردد.

واژگان کلیدی: سنگ مثانه، کلسیم اکزالات، سیستوتومی، اسبچه خزر.

تاریخ دریافت: ۹۲/۸/۲۰ تاریخ پذیرش: ۹۲/۱۰/۱۲

مقدمه

سنگ های ادراری از عوارض غیر شایع و تک گیر در اسبها می باشد. امکان ایجاد سنگ در بخش های مختلف مجاری ادراری وجود دارد اما مثانه شایع ترین برای تجمع رسوبات به ویژه کربنات کلسیم می‌باشد. از علل شایع تشکیل آن می‌توان به عدم تجزیه کامل و رسوب مواد موجود در ادرار، مواد معدنی در آب مصرفی، عفونت‌های ادراری و تجویز مکرر داروهای ضدالتهاب غیراستروئیدی می‌باشد.

گزارش درمانگاهی

اسبچه خزری نرین ۳ ساله به وزن تقریبی ۳۰۰ کیلوگرم با علائم بی اختیاری ادراری، تنسموس، هماچوری، ضعف عمومی، کم آبی و بی‌قراری به درمانگاه دام های بزرگ دانشکده

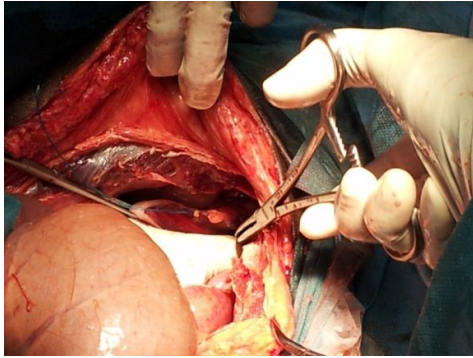
علوم تخصصی دامپزشکی واحد علوم و تحقیقات دانشگاه آزاد اسلامی ارجاع داده شد. پس از اخذ تاریخچه مشخص گردید بی اختیاری ادرار در یک ماه آخر شدت یافته بود و بطور مداوم بیمار دچار بی اختیاری ادراری بود. سپس با معاینات بالینی و انجام اولتراسونوگرافی ترانس واژینال وجود توده‌ای هاپیراکو در مثانه تایید شد.

به منظور انجام جراحی بیمار ۲۴ ساعت از مصرف غذا و ۱۲ ساعت از نوشیدن آب منع گردید. جهت آماده سازی انجام جراحی سیستوتومی از رهیافت سلیتومی خط وسط، پس از برقراری مسیر وریدی داروی زایلازین (به مقدار ۰/۵ میلی گرم به ازای هر کیلوگرم وزن بدن از راه وریدی) به عنوان داروی پیش بیهوشی و پس از آن تحت بیهوشی عمومی با ترکیب دیازپام (۰/۱ میلی گرم به ازای هر کیلوگرم وزن بدن) و کتامین هیدروکلراید (۲ میلی گرم به ازای هر کیلوگرم وزن بدن) از راه وریدی القا گردید. سپس محوطه شکمی برای انجام جراحی آماده گردید. از سفازولین (۲۰ میلی گرم به ازای هر کیلوگرم وزن بدن از راه وریدی) به عنوان آنتی بیوتیک پروپیلکتیک بصورت داخل وریدی استفاده شد. مایع درمانی با محلول نمکی استریل ۰/۹٪ تجویز شد. کاتتر ۱۸F با هدف تخلیه ادرار و لاواژ مثانه از طریق میزراه به داخل مثانه فرستاده شد و غلاف آلت تناسلی با پویدون آیودین ۱٪ شستشو داده شد و برای کاهش احتمال آلودگی با استفاده از نخ نایلون ۲ صفر با الگوی تک ساده بصورت موقت به خارج از محل جراحی منحرف و بخیه زده شد. پس از آماده سازی گروه جراحی و بیمار به روش آسپتیک، نرین در وضعیت خوابیده به پشت حالت گماری شد. شان گذاری انجام و جراحی آغاز گردید. پوست و بافت زیرجلد بر روی خط سفید برش زده شد که

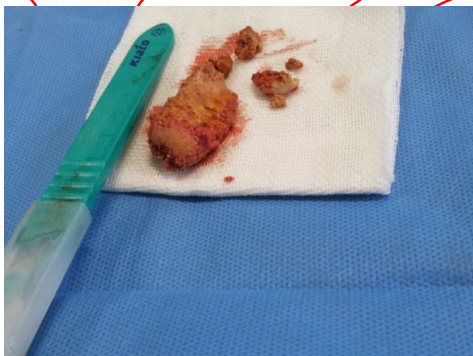
* - دانشگاه آزاد اسلامی، واحد علوم و تحقیقات، گروه علوم درمانگاهی دامپزشکی، تهران، ایران
Hamidreza.fattahian@yahoo.com

۲ - گروه آموزشی پاتوبیولوژی درمانگاهی، دانشکده دامپزشکی، دانشگاه تهران، تهران، ایران

۳ - دانشگاه آزاد اسلامی، واحد علوم و تحقیقات، دانشجوی سال آخر دکتری حرفه ای دامپزشکی، تهران، ایران



نگاره ۱- سیستوتومی و برداشت سنگ مثانه



نگاره ۲- سنگ مثانه برداشت شده

بحث

سنگ های ادراری از شایعترین اختلالات دستگاه ادراری در حیوانات می باشد که بخشهای مختلف دستگاه ادراری را تحت تاثیر قرار می دهند، میزان وقوع این سنگ ها در اسب نادر است و به کمتر از ۰/۱٪ می رسد (۸ و ۲، ۱). علائم بالینی مربوط به سنگ های مثانه در اسبها شامل هماچوری، تنسموس، بی اختیاری ادرار، ناتوانی در ادرار کردن، ادرار کردن دردناک، تکرر ادرار، درماتیت ناشی از سوختگی ادرار در سطح عضله نزدیک کننده در اندام حرکتی خلفی، درجات پایین کولیک و طولانی شدن زمان بیرون ماندن آلت تناسلی است (۷ و ۵، ۲).

برش در ناحیه خلفی در فاصله ۴ سانتی متر از پارامدین غلاف آلت تناسلی قرار گرفت. پس از برش پوست، غلاف آلت تناسلی به جانب کنار زده شد و عضلات از روی خط وسط برش داده شد و پس از اکتشاف ناحیه شکمی مثانه در معرض دید قرار گرفت. سپس مثانه با استفاده از بخیه های نگهدارنده با استفاده از نخ نایلون ۲ صفر به روش تک ساده تثبیت شد و مثانه با کارگذاری تامپون از محوطه بطنی جدا گردید. سپس برش عرضی بر روی سطح شکمی و محور مثانه به طول ۵ سانتی متر داده شد. پس از باز شدن مثانه، لومن آن مورد بررسی قرار گرفت و سنگ (تیپ ۲) و مضرس و کروی به قطر ۴ سانتی متر از داخل مثانه جدا گردید. سنگ همراه با شن ریزه های موجود به آرامی از مخاط جدا و از مثانه خارج شد. پس از حصول اطمینان از عدم باقی ماندن سنگ، دیواره مثانه در دو ردیف با استفاده از نخ قابل جذب پلی دیاکسانون ۲ صفر با الگوی کوشینگ سرتاسری بخیه گردید. با تزریق محلول نمکی استریل در داخل مثانه، آزمایش عدم نشت انجام گردید و پس از تایید عدم نشت از مثانه، محوطه بطنی با استفاده از محلول نمکی استریل گرم شستشو و ساکشن شد. در نهایت خط وسط با نخ شماره دو پلی گلاکتین ۹۱۰ با الگوی تک ساده، زیرجلد با نخ شماره یک پلی گلاکتین ۹۱۰ با الگوی سرتاسری و پوست با نخ شماره یک نایلون با الگوی سرتاسری بخیه گردیدند.

سنگ جدا شده از مثانه به آزمایشگاه ارسال شد. طی بررسیهای آزمایشگاهی ترکیب سنگ مورد نظر ۵۰٪ کلسیم اگزالات، ۳۳٪ کلسیم و ۵٪ آمونیوم گزارش گردید. پس از گذشت ۱۰ روز و انجام مراقبتهای پس از عمل شامل تزریق پنی سیلین- استریتومایسین (به مقدار ۱ میلی لیتر به ازای هر ۲۵ کیلوگرم وزن بدن از راه عضلانی) به عنوان آنتی بیوتیک پس از عمل و فلونکسین مگلو مین (با دز ۱/۱ میلی گرم به ازای هر کیلوگرم وزن بدن از راه عضلانی)، علائم بهبودی در بیمار مشاهده گردید.

شیمیایی و ساختمان کریستالی شان شناخته می‌شوند. در اسب، ترکیبات کریستالوئیدی اصلی در سنگهای ادراری کربنات کلسیم است که به صورت کلسیت می‌باشد. کلسیت شکل شش ضلعی بسیار پایدار می‌باشد، سایر اشکال (CaCO_3) شامل واتریت و آرگونیت است که در سنگهای ادراری اسبها یافت می‌شود. ترکیبات معدنی با میزان کمتر در سنگهای ادراری اسب شامل استروویت (هگزاهیدرات فسفات آمونیوم منیزیم)، کلسیم اگزالات و کلسیم فسفات به همراه عناصر فسفر و منیزیم می‌باشد. اکثر سنگهای ادراری در اسب کروی شکل با سطحی مضرس و سوزنی شکل می‌باشد. هر چند بعضی از آنها می‌تواند اشکال متفاوت و سطحی صاف داشته باشند (۲).

در منابع اشاره شده است که نقش عفونت دستگاه ادراری در تشکیل سنگ های ادراری در اسب نامشخص است بطوریکه در اکثر اسبهای مبتلا به سنگهای ادراری (۹۰٪) نتیجه کشت ادرار همزمان با خروج سنگ، از نظر وجود عفونت منفی بوده است (۶).

روشهای جراحی متفاوتی برای برداشت سنگ های مثانه گزارش شده است که در نریان شامل یورتروتومی پرینه‌آل، سیستوتومی پاراکتال، لاپاراسیستوتومی میانی و پاراینگوینال، سنگ شکنی الکتروهیدرولیکی یا سنگ شکنی لیزری می‌باشد (۵ و ۳).

یکی دیگر از روشهای درمان جراحی سنگهای ادراری در اسب، لاپاراسکوپي همراه با سیستوتومی است که توسط Röcken و همکاران در سال ۲۰۰۵ مورد استفاده قرار گرفت (۹). همانطور که در بالا اشاره شد انجام جراحی نریان مذکور راه حل درمانی مناسب در آن بوده است و تاخیر در انجام درمان جراحی و تجویز درمان‌های دارویی به عنوان تنها راه درمانی کافی نمی‌باشد. از اینرو گزارش درمانگاهی مذکور علاوه بر ارائه رخداد یک مورد سنگ ادراری نوع II و روش جراحی در درمان آن، بر این نکته

تشخیص از طریق اخذ تاریخچه و یافته‌های بالینی صورت می‌گیرد و از سویی ملامسه رکتال مثانه برای تشخیص قطعی سنگ مثانه کمک کننده است. اولتراسونوگرافی و معاینه سیستم اسکوپي اطلاعات دیگری همچون تعداد و نوع سنگ، باز بودن میزنای و وجود التهاب مثانه و شدت آن را در اختیار کلینیسین قرار می‌دهد (۵ و ۴). میزان تشکیل سنگ ها در کلیه (۱۲٪)، میزنای (۴٪)، میزراه (۲۴٪) و مثانه (۶۰٪) می‌باشد. همانطور که ذکر شد در اسب ایجاد سنگ های مثانه شایعتر می‌باشد (۶ و ۵). تشکیل سنگهای ادراری بر خلاف نشخوارکنندگان و حیوانات کوچک، به علل تغذیه‌ای در اسب گزارش نگردیده است (۵ و ۱). بنظر می‌رسد که محتویات معدنی آب آشامیدنی، عفونت و استفاده از داروهای ضدالتهاب غیراستروئیدی نقش اصلی را در تشکیل این سنگها بر عهده دارند. سلول های سنگفرشی اپی‌تلیوم، موکوپروتئینها یا تجمع گلبولهای سفید به عنوان هسته تشکیل سنگ در داخل دستگاه ادراری نقش دارند. در منابع ذکر شده است که شکل هایپریدراته (فوق اشباع) کریستالهای کربنات کلسیم ممکن است در تشکیل سنگ شرکت نمایند و به هسته ایجاد شده در داخل دستگاه ادراری بپیوندد (۵). در برخی از منابع اشاره شده است که عواملی همچون باقی ماندن ادرار در مثانه، افزایش ویتامین A و D تاثیرگذار می‌باشند (۱). دو نوع سنگ ادراری در اسبان تشخیص داده شده است که عمده ترین سنگ (تیپ I) نرم، سبز مایل به زرد و از انواع نمکهای هیدراته کربنات کلسیم تشکیل شده‌اند، سطح سوزنی این سنگهای تیپ I، عامل ایجاد التهاب مثانه می‌باشد و شکل دیگر سنگهای مثانه (تیپ II) از نمکهای هیدراته کربنات کلسیم تشکیل شده‌اند که با فسفات و منیزیم در هم آمیخته‌اند. این سنگهای تیپ II معمولاً با سطحی صاف، محکم و سفید هستند (۵). سنگهای ادراری شامل ترکیبات کریستالوئیدهای معدنی و به میزان کمتر مواد آلی می‌باشند. ترکیبات کریستالوئیدی با اجزای

8. Röcken, M., Fürst, A., Kummer, M., Mosel, G., Tschanz, T., Lischer, C.J. (2012): Endoscopic-Assisted Electrohydraulic Shockwave Lithotripsy in Standing Sedated Horses. *Vet Surg.* 41:620-624.
9. Röcken, M., Stehle C., Mosel G., Rass J., Litzke L.F. (2006): Laparoscopic-Assisted Cystotomy for Urolith Removal in Geldings. *Vet Surg.* 35:394-397.

تاکید دارد که معاینه، آزمایشهای دقیق بالینی و آزمایشگاهی و تصویربرداری، از راههای مناسب در تشخیص این سنگها می باشد و جراح و کلینیسین موظف می باشند که بلافاصله پس از تشخیص و تایید آن، به درمان جراحی به منظور رفع مشکل و جلوگیری از رخداد سایر بیماریهای منتج شده از حضور دائم سنگ در مثانه نظیر التهاب مزمن و شدید مثانه، تکرر ادرار، هیدرواورتر، هیدرونفروز، نفريت و گلومرولونفريت، کمخونی و.. اقدام سریع در درمان و برداشت سنگ ادراری نمایند. تا به این روش از رخداد سایر بیماریهای احتمالی پیشگیری گردیده شود و اسب سریعتر و بدون مشکلات بعدی به تمرین و ورزش بازگردد. اهمیت گزارش درمانگاهی مورد نظر، تشخیص به موقع و درمان جراحی سنگ مثانه و آنالیز آن به منظور مدیریت و درمان بالینی این ناهنجاری در بیماران مشابه می باشد.

REFERENCES

1. De Jaeger, E., De Keersmaecker, S., Hannes, C. (2000): Cystic urolithiasis in horses. *Equine Vet Educ.* 12:20-23.
2. Duesterdieck-Zellmer, K.F. (2007): Equine Urolithiasis. *Vet. Clin. North Am. Equine Pract.* 23:613-629.
3. García-López, J.M. (2011): Pararectal Cystotomy for urolith removal in standing horses. 2011 ACVS Veterinary Symposium; 7-9.
4. Hawkins, J.F. (2013): Surgical treatment of urolithiasis in male horses. *Equine Vet Educ.* 25:60-62.
5. Lillich, J.D., Fischer, A.T., DeBowes R.M. (2006): Bladder. In: *Equine surgery*, 3rd ed (Auer, J.A., Stick, J.A.). Saunders Elsevier: St. Louis; 877-887.
6. Macbeth, B.J. (2008): Obstructive urolithiasis, unilateral hydronephrosis, and probable nephrolithiasis in a 12-year old Clydesdale gelding. *Can. Vet. J.* 49:287-290.
7. Mair, T.S., Holt, P.E. (1994): The etiology and treatment of equine urolithiasis. *Equine Vet Educ.* 6:189-192.