

شناسایی گونه‌های گونژیلونما و ضایعات آسیب‌شناسی آن در مری گوسفندهای کشتارگاه شهرستان بابل

محمد رضا یوسفی^{۱*}، سید محمد حسینی^۱، محدثه ابو حسینی طبری^۲، شیلا امیدظهير^۳، مهدی جعفرزاده^۴

Recognition of type Occurrence and pathology of Gongylonema infection in esophagus of sheep in Babol abattoir

Youssefi, M.R.^{۱*}, Hoseini, S.M.^۱, Abohasani, M.^۲,
Omidzahir, Sh.^۳, Gafarzade, M.^۴

1*- Faculty of Veterinary Medicine, Babol Branch, Islamic Azad University, Babol, Iran(youssefi929@hotmail.com)

2- PhD student Pharmacology, Faculty of Veterinary Medicine, Tehran, Iran

3- PhD student Aquatic Animal Health and disease, Faculty of veterinary medicine, Tehran, Iran

4- Graduated of Laboratory Sciences, Babol Branch, Islamic Azad University, Babol, Iran

Gongylonema pulchrum Molin, 1857, is a spirurid nematode that parasitizes a variety of mammals worldwide. This nematode has an indirect life cycle and definitive hosts are infected by eating infected beetles. The nematode inclined to have the upper digestive tract. There are 31 reports of human infection by Muller. The present study was performed on 141 sheep were slaughtered in Babol abattoir. For the pathological study the esophagus in 3 cm pieces cut with the parasite and then fixed in 10% formalin and transferred to the pathology laboratory. Esophageal sections were observed for parasites. From the total 8.5% positive samples, 90.4% were identified as *Gongylonema pulchrum*, including 12 male and 7 female nematodes. The remaining samples were 2 male *G. verruocosum*. Pathologic studies showed Epithelial hypertrophy, acanthosis and parakeratosis. These parasites created significant pathologic changes in the sheep's esophagus.

Key words: *Gongylonema*, sheep, Abattoir, Acanthosis, Parakeratosis

چکیده

گونژیلونما یک نماتد از راسته اسپیروریدا می‌باشد که پستانداران مختلفی را در دنیا مبتلا می‌کند. چرخه زندگی این نماتد غیر مستقیم بوده و میزبان نهایی با خوردن سوسک‌های آلوده به این انگل مبتلا می‌شوند. تاکنون ۳۱ مورد انسانی آن توسط مولر از سراسر دنیا گزارش شده است. این مطالعه به صورت مقطعی - توصیفی بر روی ۱۴۱ رأس گوسفند در کشتارگاه شهرستان بابل صورت پذیرفت. برای بررسی عوارض پاتولوژیکی آن قطعات ۳ سانتی‌متری از مری همراه با انگل را برش داده و پس از فیکس کردن در فرمالین ۱۰ درصد به آزمایشگاه آسیب‌شناسی منتقل گردید. از ۱۴۱ رأس گوسفند مورد بررسی، ۱۲ گوسفند (۸/۵ درصد) به این انگل مبتلا بودند. از نمونه‌های جدا شده از جدار مری ۹۰/۴٪ گونژیلونما پولکروم که از این تعداد ۱۲ نمونه نر و ۷ نمونه آن ماده بود و ۲ نمونه جدا شده از گونه گونژیلونما وروکوزوم بود که هر دو نر بودند. در مطالعه پاتولوژیکی وجود آماس مختصر همراه با هیپرتروفی و شاخی شدن اپیتلیوم بصورت مشهود قابل رویت بود که به صورت افزایش لایه خاردار (آکانتوز) و افزایش لایه شاخی هسته دار (پارااکراتوز) مشاهده گردید. این گونه انگل تغییرات آسیب‌شناسی قابل توجهی در مری گوسفندان ایجاد می‌نماید.

واژگان کلیدی: گونژیلونما، گوسفند، کشتارگاه، آکانتوز، پاراکراتوز

تاریخ دریافت: ۸۸/۳/۱۲ تاریخ پذیرش: ۸۸/۷/۱۸

مقدمه

انگل گونژیلونما (*Gongylonema*) یک نماتد از راسته اسپیروریدا می‌باشد. چرخه زندگی این نماتد غیر مستقیم بوده و تخم‌های خارج شده از کرم ماده توسط مدفوع از بدن میزبان دفع و همراه با مدفوع وارد بدن میزبان واسط (سوسک) می‌شوند. میزبان نهایی با خوردن سوسک‌های آلوده به این انگل مبتلا می‌شوند. این نماتد تمایل زیادی به بخش فوقانی لوله گوارش داشته و جایگاه قرار گرفتن آن به صورت زیگزاک در زیر مخاط مری و گاهی در شکمبه نشخوارکنندگان است.

از نظر طیف میزبان نهایی گستردگی وسیعی در انواع حیوانات از جمله انسان دارد (۱).

تاکنون ۳۱ مورد انسانی آن توسط مولر از سراسر دنیا گزارش شده است که در انسان بخصوص در اپیتلیوم دهان و در مواردی هم از زیر پوست گزارش شده است (۳ و ۴). دو گونه گونژیلونما پولکروم (*G. pulchrum*) و گونژیلونما

*- دانشکده دامپزشکی دانشگاه آزاد اسلامی واحد بابل، بابل، ایران youssefi929@hotmail.com

۲- دانشجوی دکتری تخصصی فارماکولوژی، دانشکده دامپزشکی، دانشگاه تهران، تهران، ایران

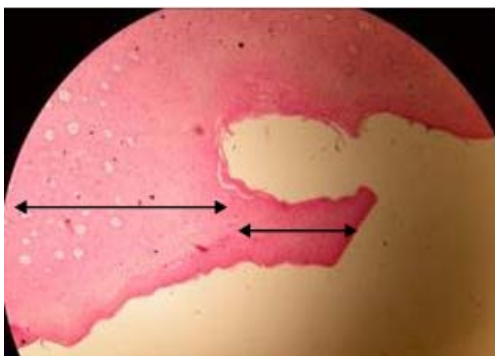
۳- دانشجوی دکتری تخصصی بهداشت و بیماریهای آبزیان، دانشکده دامپزشکی، دانشگاه تهران، تهران، ایران

۴- دانش آموخته علوم آزمایشگاهی دامپزشکی، واحد بابل، دانشگاه آزاد اسلامی، بابل، ایران

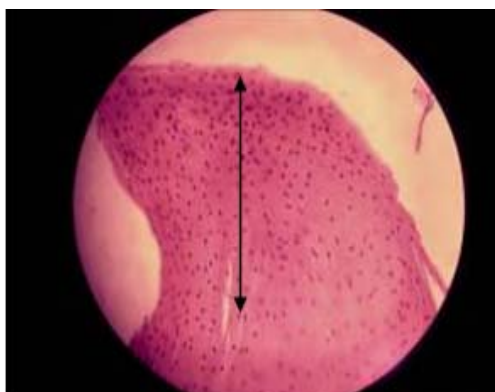
نتایج

از ۱۴۱ راس گوسفند مورد بررسی ۱۲ گوسفند (۸/۵ درصد) به این انگل مبتلاء بودند. از نمونه های جدا شده از جدار مری ۱۹ نمونه (۹۰/۴٪) گونژیلونما پولکروم که از این تعداد ۱۲ نمونه (۶۳/۱٪) نر و ۷ نمونه (۳۶/۹٪) آن ماده بود و ۲ نمونه (۹/۶٪) جدا شده از گونه گونژیلونما وروکوزوم بود که هر دو نر بودند. در مجموع از موارد آلوده به گونژیلونما ۱۴ نمونه (۶۶/۶۶٪) نر و ۷ نمونه (۳۳/۳۳٪) ماده بودند.

در بررسی های آسیب شناسی روی نمونه های موجود، وجود آماس مختصر همراه با هیپر تروفی و شاخی شدن اپیتلیوم مری بصورت مشهود قابل رویت بود که به صورت افزایش محسوس لایه خاردار (Acanthosis) و افزایش لایه شاخی هسته دار (Parakeratosis) قابل مشاهده گردید (نگاره ۱ و ۲).



نگاره ۱- پیکان سمت راست پاراکراتوز و پیکان سمت چپ آکانتوز برجسته را نشان می دهد (160X H&E)



نگاره ۲- پاراکراتوز در اپیتلیوم مری (640X H&E)

وروکوزوم (*G. verrucosum*) در نشخوارکنندگان گزارش شده است. طبق بررسی اسلامی و همکارانش در سالهای نسبتاً دور بر روی این انگل در ایران انجام دادند میزان آلودگی در گاوها ۴۵ درصد، در گوسفند ۲۱ درصد و در گرازها تا ۳۵ درصد را گزارش شده است (۱). بسیاری از محققین معتقدند که این انگل عوارض چندانی را در بافت دیواره مری به وجود نمی آورد، ولی Bleir و همکارانش معتقدند که این نماتد می تواند باعث ایجاد سرطان مری شود (۲). هدف از این مطالعه در درجه اول بررسی شیوع این نماتد در گوسفندان ذبح شده در کشتارگاه شهرستان بابل و در مرحله بعدی بررسی عوارض پاتولوژیکی ایجاد شده توسط این نماتد در جدار دیواره مری گوسفند های آلوده به انگل می باشد.

مواد و روش کار

این مطالعه به صورت مقطعی - توصیفی بر روی ۱۴۱ رأس گوسفند در سال ۱۳۸۷ صورت پذیرفت. در ماههای اردیبهشت و خرداد روزهای اول هفته به علت کشتار تعداد بیشتر دام به کشتارگاه مراجعه و پس از مرحله کشتار و پوست کنی دام، امعاء و احشاء مری گوسفندان را خارج کرده و به اتاقی که روشنایی کافی داشت منتقل گردیدند. سپس مری با قیچی باز شده و سطح زیر مخاط با دقت به منظور جستجوی انگل مورد مشاهده قرار می گرفت. این انگل تقریباً هم رنگ با جدار مری و در زیر سطح مخاط به صورت زیگزاک قرار می گیرد. کرم ها پس از جدا سازی و خارج کردن از بافت زیرمخاط به کمک سوزن کرم جمع کنی، با لاکتوفنول به صورت مونته موقت شفاف سازی و مورد شناسایی قرار گرفتند.

برای بررسی ضایعات آسیب شناسی ناشی از حضور انگل، قطعات ۳ سانتی متری از مری در محل حضور انگل برش داده شده و به ظروف حاوی محلول فرمالین بافر ۱۰ درصد منتقل گردید. پس از فیکس شدن، نمونه ها به روش رایج بلوک های پارافینی آماده و به روش هماتوکسیلین وائوزین رنگ آمیزی شد.

کرم‌های دستگاه گوارش و تنفس بزها صورت پذیرفت که ۹/۸ درصد بزبان به این انگل مبتلا بودند(۱).

با توجه به شیوع متفاوت این انگل در نشخوارکنندگان هنوز اطلاعات کاملاً مشخصی در خصوص ضایعات آسیب‌شناسی این انگل در دست نیست یا به عبارتی علائم آلودگی با گونزیلونما مشخص نمی‌باشد ولی در آلودگی‌های تجربی شدید تغییر شکل مری و تورم دهان گزارش شده است(۳و۴). همانگونه که قبلاً هم اشاره شد بعضی از محققین معتقدند که گونزیلونما در نشخوارکنندگان بیماریزا نمی‌باشد ولی بعضی مانند Bleir و همکارانش معتقدند که این نماتد قادر به ایجاد عوارض نئوپلاستیک در دیواره مری می‌باشد که نظریه خود را در مورد یک میمون ۷ ساله در باغ وحش آلمان به اثبات رساندند(۲). البته این موضوع در مورد بعضی از گونه‌های گونزیلونما مثل گونزیلونما نئوپلاستیکوم در معده رت‌ها با ایجاد تغییرات نئوپلاستیک به اثبات رسیده است(۱). همچنین گونزیلونما انگلوویکولا در چینه دان طیور فرو رفته و در آلودگی شدید ضایعات مهمی به وجود می‌آورد(۱).

با توجه به مطالب فوق پیشنهاد می‌گردد برای هرچه بهتر روشن شدن این موارد مطالعات تجربی در نشخوارکنندگان صورت پذیرد تا عوارض این انگل بیش از پیش روشن گردد.

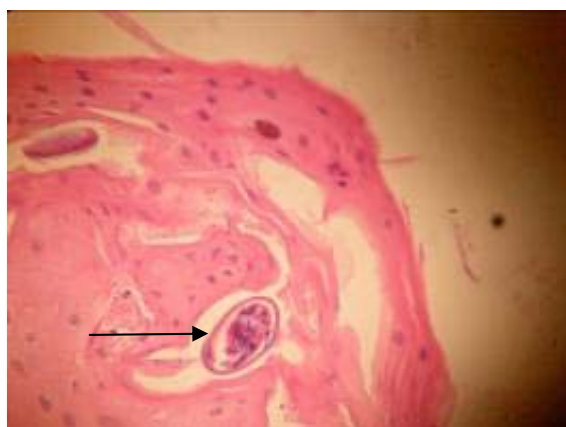
تشکر و سپاسگزاری

در اینجا بر خود واجب می‌دانیم که از زحمات مهندس شایگان مسئول محترم کشتارگاه بابل و مهندس اسماعیلی، شریفیان و حسن زاده کارشناسان محترم آزمایشگاه دانشگاه آزاد اسلامی واحد بابل که در پیشبرد این تحقیق ما را یاری داشتند کمال تشکر و قدردانی به عمل آید.

فهرست منابع

۱. اسلامی، ع. (۱۳۸۵)، کرم‌شناسی دامپزشکی، انتشارات دانشگاه تهران، جلد سوم نماتدا و آکانتوسفالا، ۵۷۵-۵۶۹.

در یکی از نمونه‌های بررسی شده تعداد ۵ عدد تخم به اندازه $60-55 \times 37-25 \mu$ مشاهده گردید(نگاره ۳). البته در یکی از نمونه‌ها آلودگی نسبتاً شدید سارکوسیستی هم مشاهده شد که کیست‌ها با ابعاد مختلف از کوچک تا بزرگ موزی شکل یا کروی بازوفیلیک حاوی سلول‌های تک هسته‌ای همراه با میوزیت اتوزینوفیلیک و نکروز عضلات نیز مشاهده گردید.



نگاره ۳- تخم انگل در مقطع بافتی (H&E 640X)

بحث

نماتد گونزیلونما انگل قسمت‌های فوقانی لوله گوارش انواع حیوانات از جمله انسان محسوب می‌شود. بر طبق مطالعه‌ای که توسط توسلی و همکاران در ارومیه بر روی انواع حیوانات صورت پذیرفت که در این مطالعه میزان آلودگی در گاو ۱۱/۳ درصد، گاو میش ۷/۴ درصد، بز ۴/۰۸ درصد و در گوسفند ۴/۹ درصد گزارش گردید. در صورتی که در مطالعه حاضر میزان شیوع ۸/۵ درصد مشاهده شد که شاید میزان شیوع بالاتر آلودگی در این منطقه شرایط آب و هوایی مناسبتر برای رشد سوسک یا تنوع بیشتر میزبان واسط این انگل باشد.

مطالعه دیگری در سال ۱۳۵۸ توسط صادقی پور رودسری بر روی گوسفند و بزهای استان گیلان انجام پذیرفت که شیوع این آلودگی را ۲۱ درصد گزارش گردید(۱). همچنین در کشتارگاه تهران در سال ۱۳۵۴ مطالعه‌ای توسط فیضی بر روی

2. Bleir, T., Hetzel, U., Bauer, C. (2005) Gongylonema pulchrum infection and esophageal squamous cell carcinoma in a vari(Lemur macaco varigatus). J zoo wild med. 36:342-345.
3. Gutierrez, Y. (2000): *The diagnostic pathology of parasitic infection with clinical correlation* 2nd Ed 769 PP.new york, oxford university press.
4. Kudo,N., Koniguchi,T., Ikadai,H.(2003) Experimental infection of laboratory animals and sheep with gongylonema pulchrum in japan. J vet med sci. 65:921-925.
5. Muller,R. (1975). Worm and disease. A manual of medical helminthology. William Heinemann medical book limited. London p: 91.