

بررسی برخی الگوهای سیتو شیمیایی یاخته‌های سفید خون فیل ماهیان جنوب دریای خزر

شهاب‌الدین صافی^{۱*}، لیلا مدیری^۲، محمود بهمنی^۳، بهیار جلالی‌جعفری^۴

A study on some cytochemical properties of white blood cells from *Huso huso* of southern Caspian sea

Safi,^{1*} Sh., Modiri,² L., Bahmani,³ M., Jalali Jafari,⁴ B
1*- Department of Clinical Pathology, Faculty of Specialized Veterinary Sciences, Science & Research Branch, Islamic Azad University, Tehran, Iran (safishahab@gmail.com)

2- Graduated of Clinical Pathology, Faculty of Specialized Veterinary Sciences, Science & Research Branch, Islamic Azad University, Tehran, Iran

3- Department of Physiology researches, Research Deputy, International Sturgeon Research Institute, Rasht, Iran

4- Department of Aquatic Animal Health and Diseases, Faculty of Specialized Veterinary Sciences, Science & Research Branch, Islamic Azad University, Tehran, Iran

The objective was to study on leukocytes characteristics of *Huso huso* stained by cytochemical stains in order to classify these cells more accurately. The samples were taken from Sturgeon propagation centers in the north part of Iran. 10 fish were selected randomly from each age group (fingerling, 1, 2, 3 and 7 years) and blood samples were taken from caudal vein using syringes with no anticoagulant. Blood smears were prepared immediately and fixed by methanol. The smears then stained using cytochemical staining according to the Sigma-Aldrich instructions.

Neutrophils and eosinophils were positive for Sudan black B. Neutrophils were positive for Periodic Acid Schiff (PAS) but eosinophils showed a weak reaction to PAS. In acid phosphatase staining, eosinophils showed a weak reaction and lymphocytes were positive. Eosinophils and eosinophils were positive for peroxidase. Eosinophils, lymphocytes and monocytes showed a weak reaction to α -naphthyl acetate esterase and showed a weak to positive reaction to β -glucuronidase. No heterophil was seen in the *Huso huso* and neutrophils were regarded as the most phagocytic cells in the species.

Key words: Leukocytes, Cytochemical staining, *Huso huso*, Caspian sea

چکیده

هدف از این مطالعه بررسی چگونگی رنگ‌پذیری یاخته‌های سفید خون فیل ماهیان جنوب دریای خزر با رنگ آمیزی‌های سیتو شیمیایی جهت شناسایی دقیق این یاخته‌ها بر اساس واکنش مواد موجود در آنها بوده است. نمونه‌ها به روش خوشه‌ای و در مراکز پرورش و نگهداری ماهیان خاویاری انتخاب شدند. از هر رده سنی با بازه یکسال، از انگشت قد تا هفت ساله، ده عدد ماهی برگزیده و از ورید دمی شکمی با سرنگ یکبار مصرف بدون ضد انعقاد خونگیری به عمل آمد و بلافاصله گسترش تهیه شد. گسترش‌ها ابتدا با متانول تثبیت و به آزمایشگاه منتقل شدند. طبق دستورالعمل شرکت سیگما - آلدریچ رنگ آمیزی‌های سیتو شیمیایی انجام شد. در رنگ‌آمیزی سودان سیاه B، نوتروفیل‌ها و ائوزینوفیل‌ها واکنش مثبت، در رنگ‌آمیزی پرویدیک اسید شیف نوتروفیل‌ها واکنش مثبت و ائوزینوفیل‌ها واکنش ضعیف، در رنگ‌آمیزی اسید فسفاتاز، ائوزینوفیل‌ها واکنش ضعیف و لنفوسیت‌ها واکنش مثبت، در رنگ‌آمیزی پر اکسیداز، نوتروفیل‌ها و ائوزینوفیل‌ها واکنش مثبت، در رنگ‌آمیزی کلرو استات استراز، ائوزینوفیل‌ها واکنش ضعیف و لنفوسیت‌ها واکنش مثبت، در رنگ‌آمیزی الفا نفتیل استات استراز، ائوزینوفیل‌ها، لنفوسیت‌ها و مونوسیت‌ها واکنش ضعیف و در رنگ‌آمیزی بتاگلوکورونیداز، واکنش ضعیف تا مثبت نشان دادند. نوتروفیل‌ها به عنوان مهم‌ترین سلول‌های بیگانه‌خوار این ماهی‌ها شناسایی شدند. در پایان نتیجه‌گیری شد که می‌توان از رنگ‌آمیزی‌های سیتو شیمیایی برای تفریق یاخته‌های خونی فیل ماهیان استفاده کرد.

واژگان کلیدی: یاخته‌های سفید، رنگ‌آمیزی سیتو شیمیایی، فیل ماهیان، دریای

خزر

تاریخ دریافت: ۸۸/۱۱/۱۲ تاریخ پذیرش: ۸۹/۳/۱

مقدمه

تفاوت‌هایی میان گلوبول‌های سفید ماهیان از گونه‌ای به گونه دیگر وجود دارد و در گونه‌های زیادی از ماهیان (بیش از ۴۰/۰۰۰ گونه) به خوبی بررسی نشده است، بنابراین یک

یاخته‌های سفید در ماهیان شامل لنفوسیت‌ها، مونوسیت‌ها و گرانولوسیت‌ها هستند که بیشتر همان شکل و عملکرد فیزیولوژیک گلوبول‌های سفید پستانداران را دارند.

*گروه کلیتیکال پاتولوژی، دانشکده علوم تخصصی دامپزشکی، واحد علوم و تحقیقات، دانشگاه آزاد اسلامی، تهران، ایران (s.safi@srbiau.ac.ir)

۲- دانش آموخته دکتری تخصصی کلیتیکال پاتولوژی، دانشکده علوم تخصصی دامپزشکی، واحد علوم و تحقیقات، دانشگاه آزاد اسلامی، تهران، ایران

۳- بخش فیزیولوژی و پویشی، انستیتوی ملی تحقیقات ماهیان خاویاری، رشت، ایران

۴- گروه بیماری‌های آبزیان، دانشکده علوم تخصصی دامپزشکی، واحد علوم و تحقیقات، دانشگاه آزاد اسلامی، تهران، ایران

یافته‌های سیتوشیمیائی و فراساختاری باز شناخته می‌شوند. گرانول‌های ائوزینوفیل‌های ماهیان در رنگ‌آمیزی رومانوفسکی در سنجش با سلول‌های پرندگان و پستانداران کمتر آشکار هستند و در بسیاری از روندهای آماسی به ویژه آلودگی‌های انگلی شرکت می‌کنند. بازوفیل‌ها در خون ماهیان کمیاب هستند و تنها در شمار اندکی از گونه‌ها گزارش شده است (۲،۵،۶،۷،۸،۱۱). بازوفیل‌ها سلول‌هایی گرد با گرانول‌های سیتوپلاسمیک گرد هستند که روی هسته را می‌پوشانند و هسته بزرگ، غیر مرکزی و گرد دارند. کروماتین درهسته یکنواخت است. تنها ماهیان غضروفی و استخوانی لئوسیت‌های حقیقی دارند که همانندی بسیاری با آنچه در مهره داران عالی می‌شناسیم، دارند. اندازه این سلول‌ها ۵-۸ میکرومتر است. بیشتر گرد یا نزدیک به گرد می‌باشند. نسبت هسته به سیتوپلاسم زیاد است، کروماتین هسته انبوه، یکنواخت و بسیار بازوفیلیک است. سیتوپلاسم لئوسیت‌های بالغ کوچک، همگون و آبی کمرنگ و گهگاه با گرانول‌های سیتوپلاسمی آزروفیل ناپایدار دیده می‌شود (۲،۵،۶،۷،۸،۱۱). مونوسیت‌ها در گسترش خونی بسیاری از گونه‌های ماهی گزارش شده و همانند مونوسیت‌های پرندگان و پستانداران هستند. این سلول‌ها بزرگ، تک هسته‌ای با سیتوپلاسم فراوان، خاکستری آبی و بدون گرانول و دارای شماری واکوئول می‌باشند. مرز سیتوپلاسم به دلیل وجود پای کاذب مشخص نیست. شکل هسته گوناگون (از لویبایی تا دو قسمتی) بوده و از ۵۰٪ حجم سلول کمتر است و نسبت به هسته لئوسیت‌ها تراکم کمتری دارد. مونوسیت‌ها گرایش بسیار به فاگوسیتوز دارند. سیتوکین‌ها آنها را تحریک می‌کنند. شاید در بسیاری از پاسخ‌های ایمنی شرکت کنند و فاگوسیت کننده تک سلولی در آماس مزمن هستند (۲،۵،۶،۷،۸،۱۱). رنگ‌آمیزی‌های سیتوشیمیائی برای شناسایی یاخته‌های سفید بهنجار و نابهنجار، گروه‌بندی یاخته‌های سفید، دودمان شناسی و پاتولوژی آنها همچون دسته بندی لوسمی‌های حاد بسیار سودمند است (۷،۱۲،۱۴). رنگ میلوپراکسیداز برای شناسایی سلول‌های میلوئید، گرانول‌های اولیه نوتروفیل، گرانول‌های

لوکوگرام برای تشخیص‌های بالینی نیاز است تا بتوان در سنجش با آن ناهنجاری‌ها را بررسی کرد. ظاهر همانند در انواع یاخته‌های گوناگون مثل لئوسیت‌ها، ترومبوسیت‌ها یا مونوسیت‌ها و گرانولوسیت‌ها شناسایی و ارزیابی گلوبول‌های سفید را با سختی روبرو می‌کند (۷،۱۴). یاخته‌های سفید به ویژه گرانولوسیت‌ها در میان گونه‌های ماهیان دارای چهره‌ای بسیار ناهمانند هستند و این ویژگی موجب پیدایش سردرگمی در نام‌گذاری و رده‌بندی یاخته‌های سفید ماهیان بر پایه نامگذاری این یاخته‌ها در پرندگان و پستانداران می‌گردد. بررسی فراساختاری یاخته‌ای، رنگ‌آمیزی سیتوشیمیائی تفریقی، ایمونوفلورسانس و آزمون سنجش کارایی لئوسیت‌های ماهیان به کم کردن پاره‌ای اختلافات درباره برخی گونه‌ها و یاخته‌ها کمک می‌کند (۲،۵،۷،۱۴). نوتروفیل‌های ماهیان استخوانی (که اغلب به اشتباه هتروفیل خوانده می‌شوند)، یاخته‌هایی گرد تا کمی بیضی شکل با هسته غیر مرکزی هستند. هسته نوتروفیل‌های رسیده می‌تواند گرد، بیضی، دندان‌دار (متامیلوسیت)، کشیده و یا قطعه قطعه باشد که اغلب ۲-۳ قطعه دارند. هسته یکپارچه در گرانولوسیت‌های ماهیان استخوانی فراوان است. کروماتین هسته فشرده و در گسترش‌های رنگ شده با رنگ رومانوفسکی بسیار بازوفیلیک است. نوتروفیل‌ها در این ماهیان دارای سیتوپلاسم بی رنگ، مایل به خاکستری یا اندکی اسیدوفیلیک بوده و دارای گرانول‌های کوچک هستند. رنگ گرانول‌ها بسته به گونه و اندازه رسیدگی یاخته متفاوت است و می‌تواند از خاکستری تا آبی کمرنگ یا قرمز متفاوت باشد که معمولاً با میکروسکوپ نوری قابل مشاهده نیستند. نوتروفیل‌ها بیشترین گرانولوسیت‌های ماهیان هستند.

در بسیاری از ماهیان، نوتروفیل‌ها اولین سلول‌هایی هستند که در طی ۲۴ ساعت اول به آسیب حاد پاسخ می‌دهند (۲،۵،۶،۷،۸،۱۱،۱۵). ائوزینوفیل‌ها به صورت گرانولوسیت‌های متوسط تا بزرگ با گرانول‌های مشخص کشیده یا کروی و سیتوپلاسم آبی کمرنگ با هسته گرد یا قطعه قطعه دیده می‌شوند. این یاخته‌ها از نوتروفیل‌ها به وسیله

کمک اسکالپل و برداشت خون با لوله هماتوکریت آغشته به هپارین صورت گرفت.

از هر گروه سنی ۱۰ عدد ماهی نمونه برداری شد و از هر نمونه ۱۰ عدد گسترش خون تهیه گردید. از هر نمونه بلافاصله با لوله هماتوکریت خون برداشت و گسترش خون تهیه شد.

همه لام‌ها با قلم الماس کُذگداری و به طور مقدماتی با متانل به مدت سی ثانیه ثابت شدند و سپس در جعبه های لام فایبل بندی شده، به آزمایشگاه منتقل گردیدند. برای بررسی الگوی لکوسیتهی نمونه های خون نخست یک لام از هر گروه سنی گونه نمونه برداری شده، به روش گیمسا رنگ آمیزی گردید تا رنگ پذیری یاخته‌های سفید در جمعیت ذکر شده مورد بررسی مقدماتی قرار گیرد و اگر در روش گردآوری نمونه‌ها و یا در ماهیان نمونه برداری شده اختلالی وجود دارد به طوری که بر روی یاخته‌های سفید تأثیرگذار باشد، روشن شود.

سپس برای تشخیص تفریقی یاخته‌های بالغ، رنگ پذیری شیمیایی و جداسازی سلول‌های سالم از سلول‌های نابهنجار یا نابالغ رنگ آمیزی‌های سیتوشیمیایی میلوپراکسیداز، سودان سیاه B، نفتول AS - D کلرواستات استراز، آلفا نفتیل استات استراز، اسید فسفاتاز، پرئودیک اسید شیف و بتا گلوکورونیداز با استفاده از کیت‌های تجاری ساخت شرکت سیگما - آلدریج انجام شد.

از آن رو که بایستی همه سلول‌ها و گروه‌های لکوسیتهی بالغ به درستی و با قابلیت تفکیک زیاد از یکدیگر باز شناخته شوند، نمای مورفولوژیکی تفریقی یاخته‌های سفید موجود در گسترش های رنگ آمیزی شده با رنگ های سیتوشیمیایی، با الگوی مشاهده شده در رنگ آمیزی رومانوفسکی مورد قضاوت قرار گرفت و الگوی گسترده‌تری از شناسایی پنج بنیانی یاخته‌های سفید فراهم شد. گسترش‌های رنگ آمیزی شده که ویژگی‌های یک گسترش مناسب را نداشتند در روند بررسی نمونه‌ها حذف گردیدند.

برای بدست آوردن شمار نسبی یاخته‌های سفید خونی فیل ماهیان از گسترش‌های خونی رنگ شده به روش رومانوفسکی

ثانویه ائوزینوفیل و مونوسیت‌ها بکار می رود. سودان سیاه B، فسفولپیدها و سایر لیپیدهای درون سلول، چربی های طبیعی و استرول های درون نوتروفیل‌ها، ائوزینوفیل‌ها و گهگاه مونوسیت‌ها را رنگ می کند. استراز اختصاصی نفتول AS - D کلرواستات، برای شناسایی سلول‌های رده گرانولوسیتهی و برای رنگ کردن لئوسیت‌ها و مونوسیت‌هایی که معمولاً رنگ نمی‌شوند به کار می رود. در استراز غیر اختصاصی، مونوسیت‌ها، گرانولوسیت‌ها و زیر مجموعه لئوسیت‌ها الگوی واکنش پذیری دارند.

فعالیت فسفاتاز قلیائی در سیتوپلاسم نوتروفیل‌ها، استئوبلاست‌ها، سلول‌های اندوتلیال عروق و برخی لئوسیت‌ها دیده می‌شود. بسیاری از سلولها با اسید فسفاتاز سیتوشیمیایی واکنش می‌دهند که شامل لئوسیت‌ها، مونوسیت‌ها، هیستوسیت‌ها، گرانولوسیت‌ها بخصوص ائوزینوفیل‌ها، پلاکت‌ها، مگاکاریوسیت‌ها، پلاسماسل‌ها و پیش سازهای اریترئوئیدی است. واکنش مثبت با پرئودیک اسید شیف در بسیاری از سلولها مثل نوتروفیل‌ها، هتروفیل‌ها، ائوزینوفیل‌ها، بازوفیل‌ها، مونوسیت‌ها، لئوسیت‌ها، پلاکت‌ها، ترومبوسیت‌ها و اریتروسیت‌ها دیده می‌شود. فعالیت بتا گلوکورونیداز در لئوسیت‌های خون، مونوسیت‌ها و گرانولوسیت‌ها آشکار می‌شود ولی هم مونوسیت‌ها و هم نوتروفیل‌ها واکنش پذیری سیتوپلاسمی ضعیف و پراکنده دارند (۷، ۱۲، ۱۴).

مواد و روش کار

از ماهیان انگشت قد، یک ساله و بالاتر تا هفت ساله به روش خوشه ای با بازه یکسال خون گیری انجام شد. تنها از ماهیانی خون گیری بعمل آمد که با توجه به کارت‌های بهداشتی و نشانه های بالینی قابل بررسی در سلامت به سر می‌بردند. نمونه خون با سرنگ های یکبار مصرف استریل در کمتر از دو دقیقه از ورید دمی شکمی هر یک از ماهیان بدون استفاده از هرگونه تیمار دارویی برای ایجاد خواب یا بیهوشی انجام شد. تنها خون گیری از نمونه های انگشت قد زیر یک سال با قطع دم به

به فراوانی دیده شدند. بازوفیل‌های گرد با هسته‌های یک تا دو بخشی مرکزی با کروماتین بسیار رنگ‌پذیرتر از دیگر گرانولوسیت‌ها و بسیار کمیاب بودند و در همه ماهیان دیده نشدند. لنفوسیت‌های کوچک، متوسط و بزرگ بسته به شکل گرد که بیشترین نسبت هسته به سیتوپلاسم را در همه لکوسیت‌ها داشتند با کروماتینی با رنگ پذیری بسیار به فراوانی بسیار دیده شدند. مونوسیت‌ها بزرگ‌ترین لکوسیت‌های خون با هسته‌ای گرد تا متمایل به دو یا سه بخشی با کروماتین هائی با رنگ‌پذیری متوسط تا بسیار با نسبت کم هسته به سیتوپلاسم به تعداد کم دیده شدند. یافته‌های شمارش سلول‌ها در جدول ۱ آمده است.

یافته‌های مورفومتری: نوتروفیل‌ها با گرانول‌های سیتوپلاسمی فراوان با اندازه نسبی کوچک تر از مونوسیت و ائوزینوفیل و بزرگ تر از لنفوسیت اندازه گیری شدند. ائوزینوفیل‌ها با اندازه‌ای میان بزرگ ترین لکوسیت (مونوسیت‌ها) به اندازه کمی بزرگ تر از نوتروفیل‌ها شناسائی و اندازه گیری شدند که دارای تعداد کمی از گرانول‌های بزرگ گرد و گاه میله‌ای شکل بودند.

بازوفیل‌ها با اندازه‌ای کوچک‌تر از ائوزینوفیل‌ها و کمی بزرگ‌تر از نوتروفیل‌ها با محتوای سیتوپلاسمی بیشتر و اغلب با گرانول‌های تخلیه شده و گاه دارای واکوئول شناسائی شدند. لنفوسیت‌های کوچک با حلقه‌ای از سیتوپلاسم آبی رنگ اطراف هسته و لنفوسیت‌های بزرگ با نواری پهن از سیتوپلاسم اطراف هسته بودند. بزرگترین سلول‌های دارای واکوئول‌های آشکار و گرد و سیتوپلاسم فراوان و گسترده به عنوان مونوسیت شناسائی شدند. یافته‌های مورفومتری در جدول ۲، یافته‌های سیتوشیمیائی در جدول شماره ۳ و رنگ‌پذیری یافته‌ها در نگاره ۱ آمده است.

استفاده شد. با استفاده از میکروسکوب نوری و با عدسی ۱۰۰، شمارش انجام شد و نسبت هر یک از یاخته‌های سفید خونی به درصد بدست آمد.

برای بدست آوردن میانگین اندازه نسبی، بیشترین قطر یاخته‌های سفید با میکروسکوب نوری و عدسی ۱۰۰ به کمک نرم افزار میکرومتری نیمه خودکار Leica Qwin 550 استفاده گردید. برای اندازه گیری قطر گرانولوسیت‌های نوتروفیلیک، ائوزینوفیلیک و بازوفیلیک از گسترش‌های خونی رنگ شده با رومانوفسکی، سودان سیاه B، پرئودیک اسید شیف و پراکسیداز استفاده شد و میانگین بدست آمده از اندازه گیری‌های فوق، برای هر سلول ثبت گردید. برای اندازه گیری قطر یاخته‌های لنفوسیتی از گسترش‌های خونی رنگ شده با رومانوفسکی، نفتول AS-D کلرو استات استراز و اسید فسفاتاز و برای مونوسیت از گسترش‌های خونی رنگ شده با رومانوفسکی، آلفا نفتیل کلرو استات استراز و بتا گلوکوروئیداز استفاده شد و میانگین داده‌ها برای هر سلول ثبت گردید.

گسترش‌های رنگ‌آمیزی شده به روش‌های رومانوفسکی، سودان سیاه B، پرئودیک اسید شیف، اسید فسفاتاز، پراکسیداز، نفتول AS-D کلرو استات استراز، آلفا نفتیل استات استراز و بتا گلوکوئیداز برای فراهم آوری تصاویر هر یک از یاخته‌های سفید خونی گونه‌های بررسی شده بکار برده شدند. تصویربرداری با استفاده از میکروسکوپ نوری الیمپوس با CCD معمولی دارای بزرگنمایی ۵۰× با کالیبراسیون اپتیک ۵۰۰۰ و نرم افزار Inter video NSIPV5 انجام و در بانک نرم‌افزاری کد گذاری بایگانی شد.

نتایج

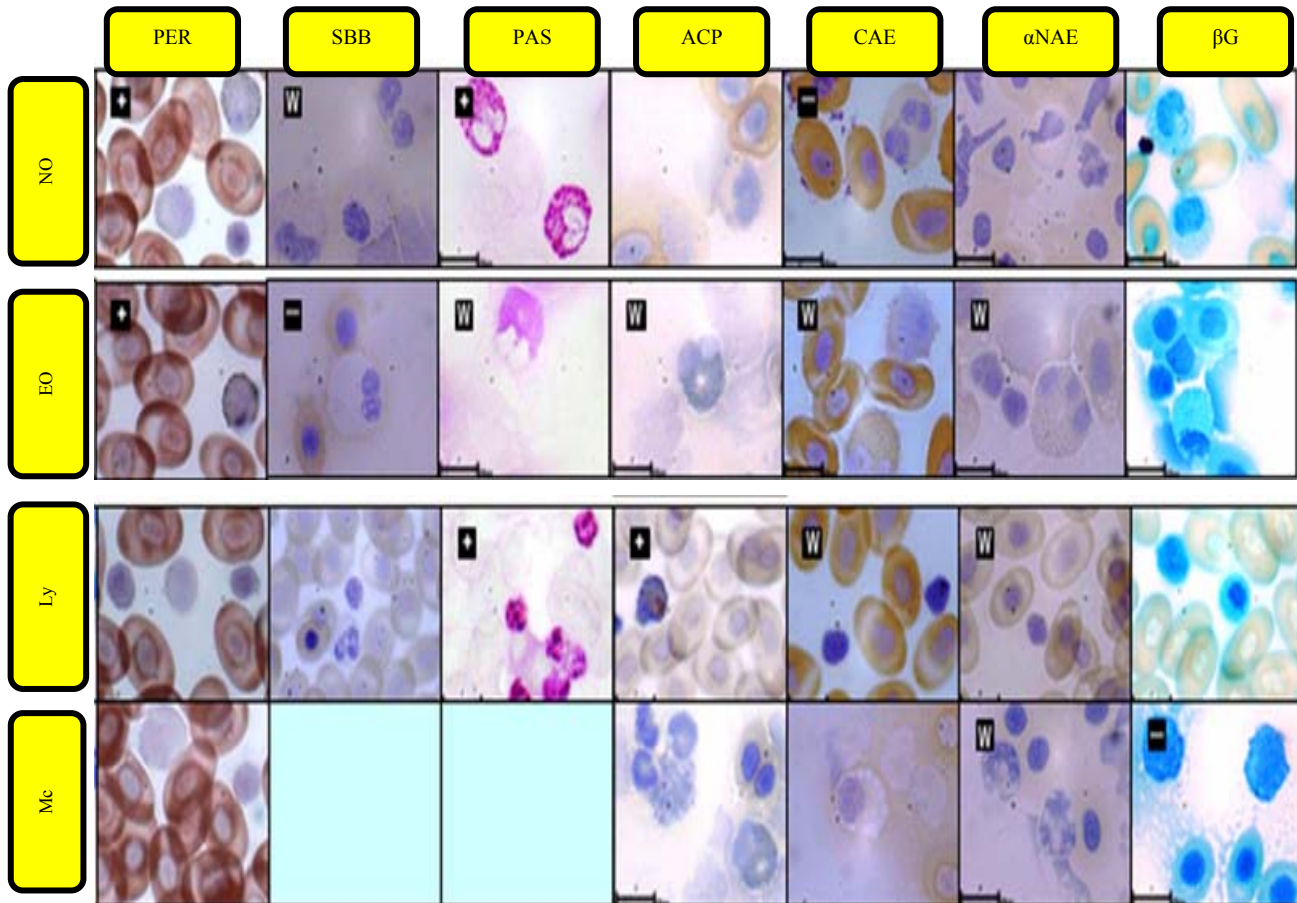
نوتروفیل‌های گرد با هسته‌های چند بخشی (یک تا پنج) با کروماتین هائی با رنگ‌پذیری کم تا بسیار، به فراوانی بسیار دیده شدند. ائوزینوفیل‌های گرد با هسته‌های چند بخشی (یک تا سه و گهگاه تا چهار) با کروماتین هائی با رنگ‌پذیری کم تا متوسط،

جدول ۱- شمارش افتراقی یاخته‌های سفید خون فیل ماهی‌های دریای خزر بررسی شده با رنگ رومانوفسکی

سن	نوتروفیل				اوتروفیل				بازوفیل				لنفوسیت				مونوسیت			
	کمینه	بیشینه	میانگین	انحراف معیار	کمینه	بیشینه	میانگین	انحراف معیار	کمینه	بیشینه	میانگین	انحراف معیار	کمینه	بیشینه	میانگین	انحراف معیار	کمینه	بیشینه	میانگین	انحراف معیار
۶ ماهه	45	52	48/0	1/37	6	10	8/5	0/85	-	-	-	-	31	39	36/7	1/73	5	9	6/8	0/88
۱ سال	42	48	44/9	1/28	5	10	7/36	1/19	-	-	-	-	31	47	39/5	3/16	2	13	8/3	2/51
۲ سال	35	45	40/0	1/88	7	15	10/6	1/76	-	-	-	-	41	49	45/9	1/65	1	6	3/5	1/68
۳ سال	43	56	50/3	2/68	10	15	11/7	1/18	-	-	0/1	-	23	40	32/6	3/19	1	11	5/4	1/73
۷ سال	31	49	39/12	3/56	3	9	4/4	1/28	-	-	-	-	39	61	50/0	3/80	1	9	4/5	2/25

جدول ۲- بررسی مورفومتریک قطر (میکرومتر) یاخته‌های سفید خون فیل ماهی‌های دریای خزر

سن	نوتروفیل				اوتروفیل				لنفوسیت				مونوسیت			
	کمینه	بیشینه	میانگین	انحراف معیار	کمینه	بیشینه	میانگین	انحراف معیار	کمینه	بیشینه	میانگین	انحراف معیار	کمینه	بیشینه	میانگین	انحراف معیار
۶ ماهه	7/08	12/76	11/02	1/16	12/19	17/28	13/88	0/92	6/13	6/72	6/42	0/09	18.00	18.09	18.04	0.04
۱ سال	6/28	12/78	10/30	1/41	10/36	15/44	12/52	0/92	5/13	6/97	5/83	0/3	14.89	16.56	45.45	0.27
۲ سال	5/31	11/78	9/13	1/48	12/11	17/93	14/13	1/00	3/31	7/38	5/49	0/72	18.19	18.49	18.39	0.15
۳ سال	11/15	12/41	11/59	0/06	12/68	17/16	14/06	0/79	4/07	6/88	4/85	0/32	13.72	17.05	15.46	0.52
۷ سال	5/67	10/86	8/4	1/42	6/21	11/27	8/77	0/8	4/16	6/56	5/37	0/45	11.33	15.04	13.11	0.81



نگاره ۱- رنگ‌پذیری یاخته‌های مورد مطالعه با رنگ‌های سیتو شیمیایی

SBB = Sudan Black B CAE= Chloroacetate esterase PAS=Periodic Acid Schiff αNAE= α-Naphthyl Acetate Esterase
 ACP = Acid Phosphatase βG = β Glucuronidase PER = Peroxidase W =Weak +/- = Variable
 No = Neutrophil, Eo = Eosinophil, Ba = Basophil, Ly= Lymphocyte, Mc = Monocyte

جدول ۳- بررسی سیتوشیمیائی یاخته‌های سفید فیل ماهی های دریای خزر

		Huso huso				
		1 ماه	1 سال	2 سال	3 سال	7 سال
SBB	نوتروفیل	+	+	+	+	w
	انوزینوفیل	+	+	+	-	-
	لنفوسیت					
	مونوسیت					
PAS	نوتروفیل	+	+	+	+	+
	انوزینوفیل	-	w	+/-	+/-	w
	لنفوسیت	w	w	+	+	+
	مونوسیت					
ACP	نوتروفیل					
	انوزینوفیل	w	-	-	+	w
	لنفوسیت	+/-	+	+	+	w
	مونوسیت					
PER	نوتروفیل	+	+	w	w	+
	انوزینوفیل	+	+	+	+	+
	لنفوسیت					
	مونوسیت					
CAE	نوتروفیل	-	-	-	-	w
	انوزینوفیل	-	w	w	w	-
	لنفوسیت	-	w	w	+	-
	مونوسیت					
α NAE	نوتروفیل					
	انوزینوفیل	-	+/-	w	w	w
	لنفوسیت	w	w	w	w	+
	مونوسیت	w	w	w	w	w
β G	نوتروفیل					
	انوزینوفیل					
	لنفوسیت					
	مونوسیت	-	-	-	-	+

SBB = Sudan Black B, CAE = Chloroacetate esterase, PAS = Periodic Acid Schiff, α -NAE = α - Naphthyl Acetate Esterase, PER = Peroxidase β G = β Glucuronidase, ACP = Acid Phosphatase, W= weak, +/- = Variable

بحث

ماهیان، نخست گونه فیل ماهی برگزیده شد. در این پژوهش نوتروفیل‌های فیل ماهیان در رنگ‌آمیزی رومانوفسکی سلول‌های گرد با هسته‌هایی چندبخشی بودند که به فراوانی بسیار دیده شدند. این یافته با یافته‌های Zinkle و همکاران (۱۹۹۱)، Palikova و همکاران (۱۹۹۹) هماهنگ است (۹ و ۱۷). کروماتین نوتروفیل‌های دیده شده رنگ پذیری کم تا بسیار

ارزشمندترین ماهیان زیست بوم ایران، ماهیان خاویاری می‌باشند و در میان ماهیان خاویاری جهان، ماهیان بومی آب‌های خزر همچنان بیشترین شمار و ارزش را دارند. برای بررسی ویژگی‌های گوناگون هماتولوژیک و ایمنولوژیک این

ولی با گزارش Palikova و همکاران (۱۹۹۹) شمار لنفوسیت‌ها را ۷۳-۶۸ درصد گزارش کرده اند همخوانی ندارد (۳ و ۹). مونوسیت‌ها در رنگ‌آمیزی رومانوفسکی سلول‌هائی بزرگ هستند که دارای واکنش‌های آشکار گرد و سیتوپلاسم فراوان و گسترده می باشند. این سلول‌ها بزرگ‌ترین سلول‌های خونی هستند. میانگین شمار مونوسیت‌های فیلهای ۳/۵-۸/۳ درصد بوده است که با یافته‌های بهمنی و همکاران (۲۰۰۱) که ۳/۲-۰/۶ درصد گزارش کرده اند و با یافته‌های Palikova و همکاران (۱۹۹۹) که ۰/۷-۲ درصد بوده، همخوانی ندارد.

Hine (1992) در بررسی سیتوشیمیایی نوتروفیل‌های *A. brevirostrum* دو نوع گرانول میله‌ای و بزرگ یافته‌اند که هر دو با پرئودیک اسید شیف واکنش مثبت داشتند (۸). Zinkle و همکاران (۱۹۹۱) در بررسی *A. tranmutanus* و Palikova و همکاران (۱۹۹۹) در بررسی *A. baerii*، *Huso huso* و *A. stellatus* که گرانولوسیت‌های ائوزینوفیلیک و نوتروفیلیک را یافته‌اند (۹ و ۱۷)، گزارشی از چگونگی واکنش با پرئودیک اسید شیف ندارند. در ال‌اسمورانش‌ها بر پایه گزارش‌های در دسترس، تنها Hine (1992) در برخی از نوتروفیل‌ها واکنش کم پراکسیداز را یافته‌اند. ایشان در سال ۱۹۸۸ نیز در بررسی *A. brevirostrum* واکنش مثبت نوتروفیل‌ها را با پراکسیداز بار دیگر گزارش نمودند که یافته‌های ما در این تحقیق را تأیید می‌نماید. واکنش مثبت با پراکسیداز در نوتروفیل‌ها و هتروفیل‌ها و واکنش ضعیف در نوتروفیل‌ها گزارش شده است. یافته‌های ما در این پژوهش درباره فیل ماهیان با تلئوست‌ها نیز هماهنگ است پس پراکسیداز مثبت بودن برای نوتروفیل‌ها و هتروفیل‌های ماهیان یک ویژگی همگانی است (۱۰ و ۱۳).

نگارندگان بر این باورند که واکنش مثبت با پرئودیک اسید شیف ویژگی گونه‌های ماهیان خاویاری در زیر خانواده *Acipenserinae* می‌باشد. واکنش پذیری با سودان سیاه B و

داشته‌اند که همخوانی بسیاری با یافته‌های Zexia و همکاران (۲۰۰۷) و Zinkle و همکاران (۱۹۹۱) دارد (۱۶ و ۱۷). میانگین اندازه نوتروفیل‌ها از مونوسیت‌ها و ائوزینوفیل‌ها کمتر و از لنفوسیت‌ها بیشتر بوده است. در این پژوهش شمار نوتروفیل‌ها در نمای لام میکروسکوپی رنگ‌آمیزی شده به روش رومانوفسکی (گیمسا) در فیل ماهی‌ها با میانگین ۳۹/۱-۵۰/۳ درصد بوده است که با یافته‌های بهمنی و همکاران (۲۰۰۱) که ۲۲-۳۳/۹ درصد و Palikova و همکاران (۱۹۹۹) ۲۲-۲۵ درصد بوده است، همخوانی ندارد (۳ و ۹). ائوزینوفیل‌ها در رنگ‌آمیزی رومانوفسکی سلول‌هایی گرد با هسته‌های چند بخشی بودند که به فراوانی دیده شدند. این یافته با یافته‌های Zinkle و همکاران (۱۹۹۱)، Palikova و همکاران (۱۹۹۹) هماهنگ و با گزارش گائوزثیا و همکاران (۲۰۰۷) در مورفولوژی و رنگ‌پذیری هسته همخوانی ندارد. ائوزینوفیل‌ها با اندازه‌ای کوچک‌تر از مونوسیت‌ها و کمی بزرگ‌تر از نوتروفیل‌ها با گرانول‌هائی بزرگ‌تر اندازه‌گیری شدند (۹ و ۱۶ و ۱۷). این گمان وجود دارد که اندازه نسبی یاخته‌های گرانولوسیتی ائوزینوفیلی با افزایش سن کاهش نسبی می‌یابد. میانگین شمار ائوزینوفیل‌های فیل ماهی ۴/۴۰-۱۱/۷ درصد بود که با یافته‌های بهمنی و همکاران (۲۰۰۱) (۶/۶-۱۳/۷)، همخوانی داشته و با گزارش Palikova و همکاران (۱۹۹۹) که ۳-۴/۶ درصد بوده است، همخوانی ندارد (۳ و ۹). لنفوسیت‌ها در رنگ‌آمیزی رومانوفسکی سلول‌هائی هستند کوچک، متوسط و نیز بزرگ و گرد که بیشترین نسبت هسته به سیتوپلاسم را داشتند، کروماتین آنها بسیار رنگ پذیر بوده و به فراوانی بسیار در نمونه‌های خونی دیده شدند که با یافته‌های Zinkle و همکاران (۱۹۹۱)، Palikova و همکاران (۱۹۹۹)، Zexia و همکاران (۲۰۰۷) و حامدی نهبوندی (۱۳۸۲) همخوانی دارد (۱۶ و ۹). میانگین شمار لنفوسیت‌های فیل ماهی ۳۲/۶-۵۰/۰ درصد بوده است که با یافته‌های بهمنی و همکاران (۲۰۰۱) که ۵۴/۵-۶۷/۵ درصد گزارش کرده اند، کم و بیش همخوانی دارد

آسیب‌رسانی این سلول‌ها بر یاخته‌های هدف باشد. شگرد سایتوشیمیائی شناخته نشده است که بتوان با کمک آن گروه‌های لنفوسیتی گوناگون را از یکدیگر بازشناخت. مونوسیت‌ها با واکنش پذیری بسیار کم و ناهمسان و ناپایدار با بتا گلوکوروئیداز و آلفا نفتیل استات استراز و واکنش ناپذیری آشکار در واکنش با سودان سیاه B، پرئودیک اسید شیف، اسید فسفاتاز، پراکسیداز شناسایی می‌شوند و شاید بتوان گفت که ناتوانی مونوسیت‌ها در واکنش با بتا گلوکوروئیداز، سودان سیاه B، پرئودیک اسید شیف و اسید فسفاتاز نابسندگی کارکردی مونوسیت‌ها در روندهای پاسخ ایمنی را نشان می‌دهد و افزون بر آن ناتوانی مونوسیت‌های ماهیان بررسی شده در این پژوهش در واکنش با پراکسیداز و نفتول AS-D، گمان گفته شده را تأیید می‌کند.

فهرست منابع

1. حامدی نهاوندی، ز. (۱۳۸۲). بررسی مقدماتی خون‌شناسی تاس ماهی ایران. مقالات پوستر اولین سمپوزیوم ملی ماهیان خاویاری. مجله علمی شیلات ایران. ۱۹۹.
2. Ainsworth, A.J. (1992): Fish granulocytes: Morphology, distribution and function. *Annu. Rev. Fish Dis.* 2:123-148.
3. Bahmani, M., Kazemi, R., Donskaya, P. (2001): A comparative study of some hematological features in young reared sturgeons (*Acipenser persicus* and *Huso huso*). *J. Fish Physio. Biochem.* 24: 135 – 140.
4. Blaxhall, P.C. (1972): The haematological assessment of the health of freshwater fish: a review of selected literature. *J. Fish Biol.* 4:593 – 604.
5. Campbell, T.W. and Ellis, C.K. (2007): *Avian and Exotic Animal Hematology and Cytology*. 3th ed. Blackwell Publishing. P: 93 – 113.
6. Fange, R. (1992): *Fish blood cells*. In: Hoar, W.S., Randall, D.J., Farrel, A.P., eds. *Fish Physiology. The cardiovascular system*. San Diego: Academic Press, 12(B) P: 1 – 54.

پرئودیک اسید شیف در گرانولوسیت‌های هتروفیلیک و نوتروفیلیک در ماهیان یک واکنش همگانی است. در ماهیان الاسموبرانش و خاویاری برای نخستین بار در پژوهش حاضر رنگ‌آمیزی بتا گلوکوروئیداز انجام شده و گزارش می‌گردد و چون یافته‌ای در دسترس نیست نیاز به بررسی بیشتر دارد. ائوزینوفیل‌ها در واکنش با پراکسیداز، واکنش نسبی با سودان سیاه B، واکنش نسبی کم با اسید فسفاتاز و آلفا نفتیل استات استراز و واکنش کم با پرئودیک اسید شیف و واکنش ناپذیری با بتا گلوکوروئیداز شناسایی می‌گردند. در رنگ‌آمیزی پرئودیک اسید شیف، گزارش‌ها از واکنش پذیری بیش از گزارش‌های واکنش ناپذیری ائوزینوفیل‌هاست. واکنش با بتا گلوکوروئیداز در الاسموبرانش‌ها و ماهیان خاویاری انجام نشده و گزارشی از آن در دسترس نیست و داده‌های به دست آمده از پژوهش پیش رو نخستین گزارش از این دست درباره ائوزینوفیل‌ها در ماهیان خاویاری می‌باشد. واکنش‌پذیری ائوزینوفیل‌ها در برابر سودان سیاه B، پراکسیداز و پرئودیک اسید شیف نشانگر آن است که یاخته‌های ائوزینوفیلیک نخستین لکوسیت‌های جایگزین گرانولوسیت‌های نوتروفیلیک با توان بیگانه‌خواری در این ماهیان می‌باشد. لنفوسیت‌های ماهیان خاویاری در واکنش با اسید فسفاتاز و نفتول AS-D استات استراز و واکنش ناپذیری با سودان سیاه B، پراکسیداز، پرئودیک اسید شیف، بتا گلوکوروئیداز و آلفا نفتیل استات استراز شناسایی می‌گردند. نگارندگان بر این باورند که توانائی آنزیمی پراکسیداز و فسفاتاز و بتا گلوکوروئیداز کاربردهای دیگری در لنفوسیت‌ها داشته و بازتاب توانائی بیگانه خواری یا توان کشتار درون سیتوپلاسمی آنها نیستند و نبود گرانول‌ها یا کمیاب بودن گرانول‌های کوچک درون سیتوپلاسمی شناسائی شده در لنفوسیت‌های ماهیان نشان دهنده آن است که جایگاه‌های فیزیکی کشتار آنزیمی میکروب‌ها در درون سلول لنفوسیت‌ها وجود ندارد. شاید بتوان گفت که تراوش و رهاسازی آنزیم‌ها از سوی لنفوسیت‌ها یک راهکار پذیرفتنی برای چگونگی

7. Feldman, B.F., Zinkl, J.G., Jain, N.C., Gasper, P.E., Giger, U. (2000): *Schalm's veterinary hematology*. 5th ed. Lippincott William & Wilkins. P: 1 – 1344.
8. Hine, P.M. (1992): The granulocytes of fish. *Fish Shellfish Immunol*. 2: 79-98.
9. Palikova, M., Mares, J., Jirasek, J. (1999): Characteristics of leukocytes and thrombocytes of selected sturgeon species from intensive breeding. *ACTA VET. BRNO*.68: 259 –264.
10. Shigdar, S., Harford, A., Ward, A.C.(2009): Cytochemical characterization of the leucocytes and thrombocytes from Murray cod (*Maccullchella Peelii pelii*, Mitchell). *Fish Shellfish Immun*.Vol: 26: 731 – 736.
11. Smith, S.A. and Hrubex, T.C. (2000): *Hematology of Fish*, In: Feldman B. F, et al. (2000): *Schalm's veterinary hematology*. 5th ed. Lippincott William & Wilkins. P: 1120– 1126.
12. Stockham, S.L. and Scott, M.A. (2002): *Fundamentals of Veterinary Clinical Pathology*. Iowa State Press. USA: P:353
13. Tavares–Dias, M. (2006): A morphological and cytochemical study of erythrocytes, thrombocytes and leukocytes in four freshwater teleosts. *J. Fish Biol*. 68: 1822 – 1833.
14. Thrall, M.A., Baker, D.C., Lassen, D.E. (2004): *Veterinary Hematology and Clinical Chemistry*. Lippincott Williams & Wilkins. P: 277–289.
15. Tizard, I. R. (2000): *Veterinary immunology an introduction*. 6th ed. W.B.Saunders Company. P: 1 – 482.
16. Zexia, G., Wang, W., Yi Y., Abbas K., Dapeng L., Guiwei, Z.(2007): Morphological studies of peripheral blood cells of the Chinese sturgeon (*Acipenser Sinensis*). *J. Fish Physio. Biochem*. 33: 213 – 222.
17. Zinkl, J.G., Cox, W.T., Kono, C.S. (1991): Morphology and cytochemistry in leucocytes and thrombocytes of six species of fish. *Comp Haematol Int*.1: 187 –195.