بررسي بيماري نكروز عفوني مراكز خونساز (IHN) به روش ايمونوهيستوشيمي در برخي از مراكز تكثير و پرورش ماهيان قزل‌آلاي ايران

دكتر عادل حقيقي خيابانيان اصل[۱] *، دكتر مهدي سلطاني[۲]، دكتر ايرج سهرابي حقدوست[۳]، دكتر عيسي شريف پور[۴]

چکیده

به منظور بررسی وضعیت آلودگی مراکز تکثیر و پرورش قزل آلای رنگین کمان کشور به ویروس عامل نکروز عفونی بافتهای خونساز از تعدادی مراکز تکثیرو پرورش قزل آلای کشور در مرحله لاروی و از بچه ماهیان انگشت قدی که دارای علایم تحت کلینیکی و یا بظاهر سالم بودند نمونه گیری بعمل آمد. نمونه های اخذ شده شامل بافتهای کلیه ،طحال،کبد،آبشش،قلب و دستگاه گوارش بوده که پس ازطی مراحل هیستوتکنیک به روش ایمونوهیستوشیمی و با استفاده از آنتی بادی منوکلونال ضد ویروس عامل نکروز عفونی بافتهای خونساز و نیز با استفاده از رنگ هماتوکسیلین رنگ آمیزی گردید.نتایج حاصله نشان داد از مجموع کل نمونه های ۱۰۰ مرکز مورد مطالعه تعداد ۳۵ مورد مثبت بود که حاکی از پراکنش ویروس عامل بیماری IHN در برخی از مراکز تکثیر و پرورش قزل آلای کشور می باشد. با توجه به نتایج این بررسی لزوم طراحی سیاست های بهداشتی، نظارت، هدایت کنترل عملیات پیشگیری اجتناب نا پذیر می باشد.

واژه های کلیدی: *نکروز بافتهای خونساز, آنتی بادی منوکلونال, ایمونوهیستوشیمی, قزل آلای رنگین کمان-ایران*

Study on infectious haematopoietic necrosis disease (IHN) in some rain bow trout hatcheries in Iran by Immunohistochemical technique

Haghighi.A[1], Soltani.M[2] ,Sohrabi Haghdoost.I[3], Sharifpoor.E [4]

1- Graduated of Pathology, Faculty of Specialised veterinary sciences Islamic Azad University,Science &Research Branch,Tehran,Iran
2- Department of Fish Disease,Faculty of Veterinary Medicine,Tehran University,Tehran,Iran
3- Department of Pathology,Faculty of Specialised Veterinary Sciences, Islamic Azad University,Science &Research Branch,Tehran,Iran
4- Shilat Research Center,Tehran,Iran

To detection of infection of rain bow trout (oncorhynchus Mykiss) hatcheries to IHN- virus in various provinces of Iran. The normal larval stage and fingerling, fishes were selected sampled, and their kidney, spleen, liver, gills, Heart and intestine were sampled. Tissue samples were processed by standard histotechnique and then stained by using of immunohistochemical techniqu (monoclonal antibody and hematoxilin – staining). The results showed that out of a total 100, 35 samples were positive for IHNV. This suggest a widespread extent of this infection in different parts of the country. Therefore, a plan for sanitary policies, supervision control and control programs should be designed protect the unaffected areas of the country.

Keywords: *Infectious Haematopoietic Necrosis, Monoclonal Antibody, Immunohistochemical, Rainbow trout ،iran*

مقدمه

بین ویروس های بیماریزا ی ماهی خانواده رابدوویروس‌ها از اهمیت بیشتری برخوردار بوده بطوریکه تعداد قابل توجهی از بیماریهای ویروسی و حاد ماهیان در این بخش قرار می گیرند که از آن جمله بیماری نکروز مراکز خونسازاز نظر اقتصادی توجه بیشتری را می طلبد . این بیماری از نظر اپیدمیولوژیک به هر دو روش افقی و عمودی قابل انتقال است ومیزبان خود را در همه محیط‌های آبی مبتلا می نماید. تلفات لاروها در دمای زیر ۱۵ درجه سانتیگراد به حداکثر می رسد. در کشورایران نتایج مطالعات و تحقیقات انجام شده تاکنون منجر به جدا سازی ویروس از برخی مولدین قزل آلا گردیده است (۲). که حاکی از آلودگی مولدین در برخی از مزارع کشور می باشد.

۱ - دانش آموخته رشته پاتولوژی, دانشکده علوم تخصصی دامپزشکی,دانشگاه آزاد اسلامی, واحد علوم و تحقیقات تهران, ایران
۲- گروه بهداشت وبیماریهای آبزیان, دانشکده دامپزشکی تهران ,تهران,ایران
۳- گروه پاتولوژی,دانشکده علوم تخصصی دامپزشکی,دانشگاه آزاد اسلامی, واحد علوم و تحقیقات, تهران,ایران
٤- گروه پژوهشی موسسه تحقیقات شیلات-تهران-ایران

با توجه به جدا سازی ویروس و ردیابی سرولوژیک آن بکار گیری روش حساس و سریع تشخیصی ومقرون به صرفه همچون ایمونوهیستوشیمی برای تعیین موارد آلودگی به منظور انجام اقدامات پیشگیری و قرنطینه ای بسیار حائز اهمیت است.

اولین گزارش همه گیری بیماری IHN در آزاد ماهیان توسط Amend گزارش شده است (٦).

در طی سالهای ١٩٤٠ تا ١٩٥٠ همه گیریهای جدی در بین آزاد ماهیان جوان آمریکای شمالی گزارش شده است. گونه های دیگرآزاد ماهیان مانند ماهی آزاد سیاه – قزل آلای رنگین کمان – قزل آلای حلق بریده به ویروس عامل IHNحساس هستند (٤).

عامل مولد بیماری یک نوع رابدوویروس RNA دار یک رشته ای (ssRNA) با ابعاد ویروس ١٥٠-١٩٠×٦٥-٧٥ می باشد. که به حرارت، اسید (PH کمتر از ٤)، اتر، اشعه U.V ویدوفورها حساس است.این ویروس قادر به رشد روی تیره های سلولی همچونEPC، RTG-2 CHSE214,در دمای ٤-٢٠ درجه سانتیگراد می باشد (٢).

اولین علامت این بیماری مرگ و میر بیش از حد در بچه ماهیان انگشت قد بوده و در بیشتر موارد شیوع آن در دمای زیر ١٥ درجه سانتیگراد میباشد (١).

افزایش تغییرات هیستوپاتولوژیک با افزایش غلظت ویروس در ارتباط است و توسط میکروسکوپ الکترونی می توان ساختار ویروس را در قسمت کلیه قدامی وطحال ونیز پانکراس مشاهده کرد.

عمده علامت بالینی معمولا لاغری ، شنای بدون تعادل ،بی حالی ،اسکولیوزیس و لوردوزیس ،اگزوفتالمی ، آسیت ،کست مدفوعی سفید رنگ نسبتا سفت، تیرگی ناحیه خلفی بدن ، پتشی در احشا و چربی های مزانتر می‌باشد(١).

علایم هیستو پاتولوژیکی مهم شامل نکروز شدید سلولهای گرانولار دستگاه گوارش درسلولهای هسته دار ائوزینوفیلی لایه استراتوم گرانولوزوم واستراتوم کمپکتوم بوده و کانونهای نکروتیک کبدی به همراه ذخیره سروئیدی از علایم عمده دیگر می باشد.

ونیز تغییرات دژنراتیو کانونی کلیه قدامی و نکروز بافتهای خونساز به همراه دژنرسانس هیالن از نوع قطره ای در اپی تلیال توبولی به همراه سلولهای پیکنوزه وبه همراه افزایش سلولهای ماکروفاژ بین توبولی از نشانیهای میکروسکوپیک مهم می‌باشد.

از آنجائیکه روش ایمونوهیستوشیمی در بررسی‌های ویروس شناسی و بیماریهای ویروسی در ایران جدید می باشد بنابراین مواد و روشهای این تکنیک در زیر ارائه میگردد.

این روش که بعنوان یک شیوه جدید در امر تشخیص بیماریهای آبزیان برای نخستین بار در کشور تجربه می‌شود برای بررسی و شناسائی ترکیبات ایمونولوژیک مثل پروتئین های ویروسی که توسط آنتی‌بادی‌هائی که بر علیه این مواد اختصاصی باند میگردند بسیار سودمند می باشد. به این صورت که محل قرارگیری این مواد ایمونولوژیک دقیقا شناسائی می‌گردد (Localization-Ag).

بدین ترتیب که در این مطالعه با استفاده از آنتی بادی منوکلونال ضد IHN به همراه عمل کونژوگاسیون توسط مارکر اختصاصی (IgG-HRP) در کنار محلول کروموژن سوبسترا و با استفاده از رنگ هماتوکسیلین رنگ آمیزی اختصاصی بر روی نمونه های مقاطع پاتولوژیکی تهیه شده از بافت های هدف همچون کلیه قدامی، کبد، طحال وقلب انجام می شود، پس از انجام رنگ آمیزی کانونهای کمپلکس رنگی (Ag-Ab) بصورت قهوه ای – طلائی (Golden-Brown) مشخص می شوند.

این کانونهای رنگی دلیل بر تکثیر ویروس و ایجاد کانونهای پروتئین
ویروسی می باشد و در کنار سایر روشهای تشخیصی مثل کشت و جدا سازی ویروس ارزش تشخیصی بسیار بالائی دارد (۵).

مواد و روش کار

الف – مواد مورد نیاز:

انواع الکل (گزیلین، متانول و الکل مطلق ۵۰ ٪-۷۰٪- ۹۵٪- ۱۰۰ ٪)

کلروفورم، فرمالین خالص(۳۷٪)

آب مقطر، آب اکسیژنه(۱۰٪)

محلول کروموژن سوبسترا

3-3́Diaminobenzidine Tetrahydro chloride) یاDAB)

کونژوگه F(ab́)2Rabbit Anti Mouse IgG-HRP

آنتی بادی منوکلونال ضد IHN تهیه شده در خرگوش

Nacl

Trizma base

سرم ماهی

رنگ هماتوکسیلین

تیومرسال

بافر شستشو و رقیق کننده saline (TBS/Tris buffer)

پارافین- چسب مونته

لام و لامل

ب- روش کار نمونه برداری:

طی ایام برنامه ریزی شده از خرداد ۱۳۸۳ لغایت اسفند ۸۳ از تعداد ۱۰۰ مرکز تکثیر و پرورش ماهیان سردآبی واقع در ۱۷ استان کشور با مراجعه به مراکز یاد شده نسبت به اخذ نمونه های لازم شامل لاروها و بچه ماهیان در حال تلفات و دارای علائم بالینی تیپیک و یا موارد تلفات موردی بدون علایم بالینی تیپیک اقدام گردید.

برای نمونه های مورد نظر از فیکساتیو فرمالین بافر ۱۰٪ استفاده که قبل از انتقال نمونه ها داخل فیکساتیو ابتدا یک برش در ناحیه شکمی ماهی جهت نفوذ بهتر فرمالین ایجاد می گردید. پس از انتقال نمونه ها به آزمایشگاه کلیه اعمال آماده سازی نمونه ها طبق روش تهیه مقاطع بافتی صورت می گرفت.

نمونه های بافتی مهم ماهی و مناسب ماهی در دستگاه هیستوتکنیک قرار داده می شد و پس از پایان کار (۲۱ ساعت) مراحل بلوک گیری و تهیه مقاطع انجام می گرفت .

طرز تهیه محلول های مورد نیاز در روش رنگ آمیزی ایمونوهیستوشیمی:

بافر شستشو یا بافر تریس (TBS)..... (نگهداری در ٤ درجه سانتی گراد)

الف-Trizma base.....٦/٠٥ g/lit

ب- Nacl ..... ٨/٧ g/lit

(PH توسط NaoH وHCL در ٧/٦ تنظیم میگردد) این محلول یک لیتر بصورت STOCK ساخته شده ونیازی به اتوکلاو ندارد.

۲- محلول کروموژن وسوبسترا

الف- محلول Stock: TBS ۱۰ ml + DAB ۱۵ mg ... (PH=۷/٦) در تیوب های ۰/۵ ml تقسیم و در ۲۰ $^{\circ}C$ - درجه نگهداری گردد.

ب- محلول کاری: محلول ذخیره (ml۰/۵) + TBS (ml ۵)+10% H2O2 (ml۰/۱)

۳-محلول رنگ آمیزی هماتوکسیلین

الف-هماتوکسیلین.۲ گرم

ب- Sodium Iodate.٤، ۰ گرم

ج-Potasium alum..۱۰۰ گرم

د-اسید سیتریک .۲ گرم

ه-Chloral hydrate. ۱۰۰ گرم

و-آب مقطر ۲۰۰۰ میلی لیتر

ابتدا موارد الف – ب- ج را در ۲ لیتر آب مقطر حل کرده و یک روز بعد بقیه مواد را اضافه کرده و به مدت ۵ دقیقه در حالت جوش حرارت داده می شود.

٤- آب اکسیژنه ۱۰ ٪

Methanol۱۰ cc + ۱۰ cc(خالص)H_2O_2

روش رنگ آمیزی ایمونوهیستوشیمی:

۱-لام ها در محلول H_2O_2 ۱۰٪ تهیه شده در متانول به مدت ۱۰ دقیقه در دمای اطاق قرار داده شده تا پراکسیداز سلولها از بین بروند.

۲-لام ها سه مرتبه با TBS شستشو داده شد.

۳-لام ها در داخل سرم نرمال رقیق شده در TBS(۱:۱۰) به مدت ۱۰ دقیقه جهت بلوکه شدن سایت های غیر اختصاصی قرار داده شد

٤-بر روی لام ها مقدار ۵۰ میکرو لیتر از آنتی بادی منوکلونال (۱:۸۰۰)رقیق شده با TBSاضافه کرده و به مدت ۱ ساعت در انکوباسیون ۳۷ درجه نگهداری شد.

۵-شستشو باTBSسه مرتبه

٦-اضافه کردن کونژوگه رقیق شده (۱:۵۰)در TBSو انکوباسیون به مدت ۳۰ دقیقه

۷-شستشو با TBS سه مرتبه

۸-اضافه کردن محلول سوبسترای حاوی کروموژن (محلول کاری) و انکوباسیون به مدت ۱۰ دقیقه و توقف واکنش با آبکشی لام ها

۹-رنگ آمیزی هماتوکسیلین به مدت ۳-۵ دقیقه

۱۰- تمیز سازی لام ها در آب لوله به مدت ۱۰ دقیقه

۱۱- دهیدراتاسیون بافتها به مدت ۳ دقیقه در اتانول (۷۰٪) و ۵ دقیقه در اتانول (۹۵٪) و دو تعویض ۵ دقیقه ای در اتانول ۱۰۰٪

۱۲- شفاف سازی بافت ها در گزیلل به مدت ۵ دقیقه

۱۳- مونته کردن و گذاشتن لامل بر روی لام

۱٤- مطالعه میکروسکوپیک با بزرگ نمائی ۲۰و٤۰و۱۰۰ و مشاهده ساختارهای رنگی قهوه ای –طلائی در بافت های هدف

نتایج

از تعداد ۱۰۰ مرکز تکثیر و پرورش مورد مطالعه تعداد ۳۵ مورد مثبت و تعداد ٦۵ مورد منفی بدست آمد. که از کل موارد بررسی شده ۳۸ مورد نیز دارای علائم بالینی و ٦۲ مورد بدون علائم بالینی بودند.

نمونه های مثبت مربوط به استان های مازندران، کهگیلویه و بویر احمد، اردبیل، گیلان، فارس، آذربایجان شرقی، لرستان، مرکزی، اصفهان، چهارمحال بختیاری، کردستان، قزوین، آذربایجان غربی، قم بودند (جدول ۱).

توضیح اینکه تعداد ۹ مرکز از ۱۰۰ مرکز مورد مطالعه مربوط به استانهای کرمانشاه (۳ مرکز)- تهران (۲ مرکز) –کرمان (۱مرکز) فاقد آلودگی بودند که این ۳ استان از کل ۱۷ استان دارای آلودگی جدا گردیده است.

جدول۱-نتایج مثبت از کل نمونه های آزمایش شده در ۱۰۰ مرکز تکثیر و پرورش در ۱۷ استان کشور

ردیف	استان	مراکز تحت بررسی	تعداد نمونه های مثبت	درصد آلودگی در سطح مراکز تحت بررسی استان
۱	مازندران	۱۳	٤	٪۳۰/۷٦
۲	کهگیلویه و بویر احمد	۱۰	٦	٪٦۰
۳	اردبیل	٦	۳	٪۵۰
٤	گیلان	۲	۱	٪۵۰
۵	فارس	۱۱	٤	٪۳٦/۳٦
٦	آذربایجان شرقی	۸	۳	٪۳۷/۵
۷	لرستان	۱۲	۱	٪۸/۳۳
۸	مرکزی	۲	۱	٪۵۰
۹	اصفهان	۹	۲	٪۲۲/۲۲
۱۰	چهار محال بختیاری	۱۰	۳	٪۳۰
۱۱	کردستان	٤	۲	٪۵۰
۱۲	قزوین	۲	۱	٪۵۰
۱۳	آذربایجان غربی	٤	۳	٪۷۵
۱٤	قم	۱	۱	٪۱۰۰
		۹٤ مرکز	۳۵ مورد	

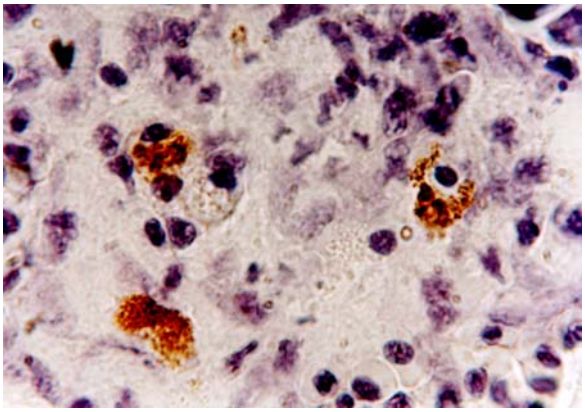

نگاره ۱ : مقطع هیستوپاتولوژیک بافت طحال (S 25) رنگ آمیزی شده به روش ایمونوهیستوشیمی و با استفاده از آنتی بادی منوکلونال ضد IHN که ترکیب رنگی آنتی ژن وآنتی بادی با رنگ قهوه ای طلائی داخل سیتوپلاسم سلول قابل روئیت بوده که هسته را به کنارزده است (بزرگنمائی ۱۲,۵×۱۰۰)

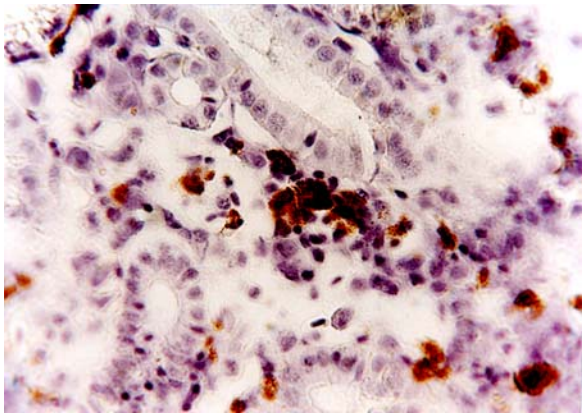

نگاره ۲ : مقطع هیستو پاتولوژیک بافت کلیه (K17) رنگ آمیزی به روش ایمونوهیستوشیمی و با استفاده از آنتی بادی منوکلونال ضد IHN که ترکیب رنگی کمپلکس آنتی ژن و آنتی بادی با رنگ قهوه ای طلائی داخل سلول های مراکز خونساز کلیه مشاهده می گردد(Golden-Brown) تخریب نکروتیک سلولهای توبولی کلیه نیز مشخص است (بزرگنمائی ۵×۱۰۰).

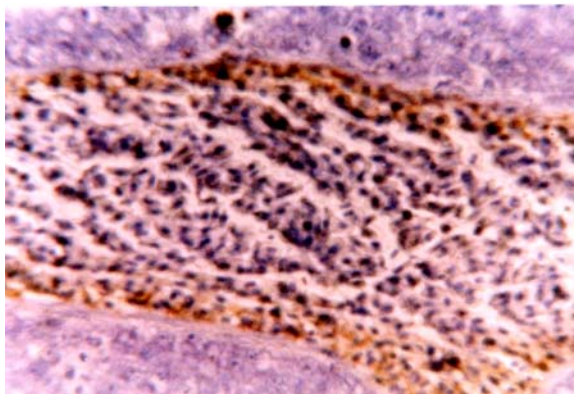

نگاره ۳ : مقطع هیستوپاتولوژیک بافت کبد (L 4) رنگ آمیزی به روش ایمونوهیستو شیمی و تشکیل کمپلکس رنگی آنتی ژن و آنتی بادی در سلولهای آندوتلیال عروق سینوسوئیدی کبد (بزرگنمائی ۵×۴۰)

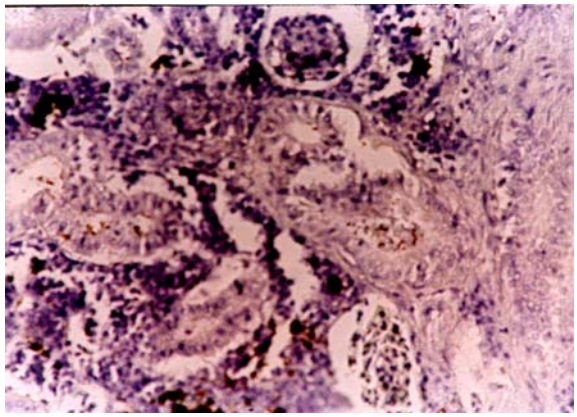

نگاره ٤ : مقطع هیستوپاتولوژیک کلیه (K 8) رنگ آمیزی منفی ایمونوهیستوشیمی که ترکیب رنگی قهوه ای طلائی در کلیه ایجاد نگردیده است (بزرگنمائی ۵×۲۵).

بحث

نتایج حاصل از این مطالعه بیانگر آلودگی و احتمال بروز بیماری IHN در صورت ایجاد سایر شرایط در برخی مراکز تکثیر و پرورش قزل آلای کشور می باشد . بطوریکه مشخص شد از تعداد کل ۱۰۰ مرکز بررسی شده در ۱۷ استان کشور تعداد ۳۵ مورد مثبت با این روش تشخیص داده شد.

البته یافته های بالینی با پیش بینی بروز تلفات قابل توجه در برخی مراکز نمونه برداری شده در مراحل لاروی و در درجه حرارت زیر ۱۵ درجه سانتی گراد احتمال تشخیص بیماری را تقویت می نماید.

با توجه به جدا سازی ویروس عامل بیماری از برخی مولدین (۳) به همراه یافته های ایمونوهیستوشیمی این مطالعه احتمال بروز بیماری نکروز عفونی مراکز خونساز ماهی قزل آلا در برخی از مزارع قزل آلای کشور قوت می‌گیرد. با توجه به عدم مطالعه کامل بیماریزای ویروس بررسیهای بیشتری نیاز است تا اولا ویروس عامل بیماری جداسازی شده وثانیا حدت آن مطالعه شود . به همین منظور علاوه بر ضرورت بررسی بیشتر اعمال مقررات پیشگیری و قرنطینه ای برای جلوگیری از انتشار بیماری ضرورت دارد.

البته مشخص نمودن مقدار و حدت این آنتی ژن ویروسی به عوامل عمده ای مثل طول دوره کمون بیماری ، توانائی دفاعی ماهی، عوامل جانبی استرس زا و عوامل محیطی به فصل، دما، تغییرات PH و نوسانات آنها وابسته است . در بررسی انجام شده بیشتر موارد مثبت در مراکزی که در مناطق سردسیر (دمای زیر ۱۵ درجه سانتی گراد) کشور قرار داشته و به همراه علائم بالینی تیپیک بیماری بوده و با تلفات بالا در لاروها مشخص گردیده است.

البته سایر فاکتور ها نیز در بروز تظاهرات بالینی این بیماری نقش عمده ای دارند که یکی دیگر از آنها رعایت دقیق ضوابط بهداشتی و کنترلی در مراکز تکثیر و پرورش می‌باشد. در بررسی انجام شده مشخص شد که در مراکزی که کنترل های دقیق قرنطینه ای حاکم بود با اینکه نتایج ایمونوهیستو شیمی آنها مثبت می شد ولی به دلیل رعایت اصول بهداشتی چهره بالینی بیماری و تلفات حاد و شدید در این قبیل مراکز وجود نداشت مانند استانهای قزوین،اصفهان و لرستان. البته باید توجه داشت که عدم بروز بیماری حاد به دلیل حدت دار نبودن سویه ویروس آلوده کننده نیز قابل توجیه است. هر چند توصیه اکید بر این است که از هر گونه نقل وانتقال محصولات چنین مراکزی

باید اجتناب گردد که این موضوع با توجه به نحوه انتقال عامل بیماری به دو روش افقی و عمودی روشن می‌باشد. در روش تشخیصی ایمونوهیستوشیمی قادر هستیم که در بافت های هدف مواد ایمونولوژیک مثل آنتی ژنهای ویروسی را با ایجاد کمپلکس های رنگی توسط اتصال آنتی ژن و آنتی بادی منوکلونال اختصاصی شناسائی نمائیم. این روش می تواند آلودگی بافت های هدف ناشی از پروتئین های ویروسی عامل بیماری را در سلول های آسیب دیده نشان دهد.

در واقع مزیت عمده این روش این است که می توان آثار مخرب ویروس را به راحتی شناسائی کرد . البته احتمال این نیز وجود دارد که نتایج منفی حاصل از این روش علاوه بر عدم وجود بیماری به دلیل عدم دستیابی به سلولهای هدف آسیب دیده نیز باشد . در نهایت از موارد بررسی شده علائم بالینی تیپیک بیماری ۳۸ مورد علائم منتسب به IHN بوده است که در مقایسه انطباقی با نتایج ایمونوهیستوشیمی که ۳۵ مورد مثبت بوده دارای همپوشانی تا حد ۹۰٪ می باشد.

فهرست منابع

۱. سلطانی. م.(۱۳۸۰)، بیماریهای آزاد ماهیان-بخش بیماریهای ویروسی .انتشارات دانشگاه تهران

۲. سلطانی. م (۲۰۰۲)، جدا سازی و شناسایی ویروس عامل IHN از برخی مزارع تکثیر قزل آلای کشور (آرشیو رازی)

۳. فلاحی، ر(۱۳۸۲)، مطالعه جداسازی و شناسایی رابدوویروس عامل بیماری نکروز مراکز خونساز در برخی کارگاههای قزل آلای رنگین کمان کشور - پایان نامه دکترای تخصصی (Ph.D) دانشکده دامپزشکی دانشگاه تهران- شماره پایان نامه ١٦٦.

٤. بهتر، ح.ر(۱۳۷۸) بررسی عفونت های رابدوویروس در ماهیان - پایان نامه دکترای عمومی (D.VM). دانشکده دامپزشکی دانشگاه آزاد اسلامی کرج. شماره پایان نامه ۳۱۷.

5. Adams .A ,Marin . M , Maho de (1994): Immunohistochemical detection of pathogens . In fish Immunology pp;133-144

6. Amend, D.F(1970a): Approved procedure for determining absecnce of infectious haemato poitic necrosis (IHN) in salmonid fishes. U.S. Fish wild. Sevv. Fish Dis. Leaflet 31.