

بررسی تغییرات بافتی کبد، کلیه و آبشش ماهی قزل آلی رنگین کمان (*Onchorhynchus mykiss*) ناشی از حمام با ماده ضدعفونی کننده آکوآجرم

سیدفاطمه افضلی^۱، عیسی شریف پور^۲، مهدی سلطانی^۳، بهروز ابطحی^۴

۱) دانش آموخته دانشگاه آزاد اسلامی، واحد علوم تحقیقات تهران، ایران، نویسنده مسئول، s.f.a.845@gmail.com

۲) عضو هیئت علمی موسسه تحقیقات شیلات ایران

۳) عضو هیئت علمی دانشکده دامپزشکی، دانشگاه تهران

۴) عضو هیئت علمی دانشگاه شهید بهشتی، دانشکده علوم زیستی

تاریخ پذیرش: ۸۹/۰۳/۰۶

تاریخ دریافت: ۸۸/۰۷/۱۴

چکیده

آکوآجرم یک ماده ضدعفونی کننده و آنتی سبتیک مختلط است که برای اولین بار در ایران با قابلیت استفاده در آبزیان تولید می شود. این تحقیق در بهمن ماه سال ۱۳۸۷ به منظور بررسی ضایعات بافتی احتمالی ناشی از حمام ماهیان قزل آلی رنگین کمان (*Oncorhynchus mykiss*)، با ماده ضدعفونی کننده آکوآجرم صورت پذیرفت. تعداد ۴۰ عدد ماهی از یک مزرعه پرورش ماهی واقع در روستای موجن از توابع شهرستان شاهرود صید گردید که ۲۰ عدد به حوضچه تیمار و ۲۰ عدد به حوضچه کنترل انتقال داده شد. پس از ۸ روز ماهیان گروه تیمار با دوز ۱/۲۰۰۰ به مدت ۴۵ دقیقه ماده ضدعفونی کننده آکوآجرم حمام داده شدند. سپس در مقاطع زمانی صفر، ۴، ۲۴ و ۴۸ ساعت بعد از حمام، تعداد ۵ عدد ماهی از حوضچه تیمار و ۱ عدد از حوضچه کنترل صید و نمونه برداری از اندامهای کلیه، کبد و آبشش آنها صورت پذیرفت. نمونه ها در فرمالین ۱۰٪ تثبیت و به آزمایشگاه منتقل گردیدند. با استفاده از روش استاندارد بافت شناسی، مقاطع ۵ میکرونی از نمونه ها تهیه و با استفاده از میکروسکوپ نوری مورد بررسی قرار گرفتند. در بررسی های میکروسکوپی کلیه، در بعضی از موارد افزایش مراکز ملانوماکروفاژ، چروکیدگی گلمرولها و اتساع فضای بومن مشاهده شد. هیچگونه آسیب بافتی در ساختمان کبد مشاهده نگردید. در بررسی های میکروسکوپی آبشش مواردی نظیر تورم و جدا شدن لایه پایه در ابتدای تیغه های آبششی ثانویه، آنیورسم، شروع چماقی شدن در تیغه های ثانویه، تورم و اختلال در ساختار تیغه های آبششی، کوتاه و ضخیم شدن برخی رشته های ثانویه، هایپرپلازی پریکندریوم، تورم و جدا شدن لایه پوششی مشاهده گردید. ضایعات محدود بافتی مشاهده شده عمدتاً عکس العمل طبیعی اندامهای مورد مطالعه نسبت به یک ماده خارجی بوده و آسیب پاتولوژیک جدی محسوب نمی شوند. بنظر می رسد این ماده ضدعفونی کننده برای اندامهای حیاتی مورد مطالعه ماهیان در این تحقیق اثرات تخریبی نداشته است.

واژه های کلیدی: قزل آلی رنگین کمان (*Oncorhynchus mykiss*)، آکوآجرم، کلیه، کبد، آبشش، بافت شناسی.

مقدمه

شدیدی به تکثیر و پرورش مصنوعی آبزیان احساس شود. در همین راستا با توجه به گسترش فعالیت های تکثیر و پرورش ماهی در کشور، همچنین پرداختن به موضوع افزایش تولید در واحد سطح به علت

رشد سریع جمعیت در جهان و کاهش ذخایر ماهیان به دلایل مختلفی از جمله آلودگی آبها و تخریب محیط زیست، باعث شده است که نیاز

محدودیت منابع آبی و پرورش متراکم ماهی، نیاز به کنترل بیشتر و شدیدتر بیماری‌ها وجود دارد، چرا که عدم توجه کافی، می‌تواند خسارات جبران ناپذیری به همراه داشته باشد. اساس مدیریت بهینه، استفاده مناسب از مواد شیمیایی در کاستن و یا از بین بردن عوامل بیماریزا می‌باشد (kilancharoen, 1997). در این خصوص طیف وسیعی از مواد ضدعفونی کننده وجود دارد که به صورت گسترده در کنترل و کاهش عوامل بیماریزا مورد استفاده قرار می‌گیرد. آکواجرم یک ماده ضدعفونی کننده حاوی ترکیبات سولفات و اسیدهای ارگانیک بوده که محصول کشور ایران می‌باشد. این ماده به شکل محلول جهت شستشو و ضدعفونی استخرهای پرورش ماهی، وسایل و لوازم حمل تجویز می‌شود. با توجه به اینکه در مزارع پرورشی از داروی مالاشیت گرین برای ضدعفونی تخم‌ها استفاده می‌شود و محققین عقیده دارند که استفاده از این ماده در ضدعفونی ماهیان باعث تجمع آن در گوشت ماهی می‌گردد، لذا مصرف آن از طرف سازمان غذا و دارو آمریکا^۱ ممنوع اعلام شده است (Schreier, 1996). با توجه به این مطلب ضروری است بتدریج این ماده از دایره مصرف حذف گردد و مواد دیگری که اثر بازدارنده بر رشد قارچ داشته و در عین حال اثرات مضر مالاشیت گرین را ندارند مورد استفاده قرار گیرند. در همین راستا محور تحقیق حاضر انجام بررسی‌های تکمیلی در خصوص ماده ضدعفونی کننده آکواجرم با اثرات غیر سمی و غیر سرطانزایی می‌باشد. در تحقیق حاضر اثرات پاتولوژیک آکواجرم بر برخی از اندام‌های مهم ماهیان ضد عفونی شده با این ماده مورد بررسی قرار گرفت تا نتایج حاصل از آن بتواند مکمل یافته‌های موجود بوده و منبع مناسبی را جهت ارزیابی کلی این ماده و

مقایسه آن با سایر ضدعفونی کننده‌ها فراهم آورد. آکواجرم یک ضد عفونی کننده و آنتی سپتیک چند منظوره است. بر روی خواص آن تحقیقات اندکی انجام شده است.

با توجه به اثرات غیر سمی و غیر سرطانزایی ثبت شده برای آکواجرم و لزوم استفاده از مواد ضدعفونی کننده جدید در کشور که بتوانند جایگزین نمونه‌های سمی و سرطانزای موجود نظیر مالاشیت گرین گردند، محوریت این تحقیق بر تعیین اثرات پاتولوژیک ماده ضدعفونی کننده آکواجرم بر اندام‌های حیاتی کلیه، کبد و آبشش ماهی قرار گرفت تا ضایعات احتمالی ناشی از غلظت مورد استفاده مشخص گردد. بر این اساس فرض بر این است که ماده ضدعفونی کننده آکواجرم اثرات پاتولوژیک بر کلیه، کبد و آبشش ماهی قزل آلابی رنگین کمان دارد.

مواد و روشها

تحقیق حاضر بر روی ماهیان قزل آلابی رنگین کمان نژاد فرانسوی در مزرعه پرورش ماهی واقع در شهرستان شاهرود، روستای موجن انجام شده است که از نظر سلامت در شرایط مناسبی بوده و سابقه هیچ‌گونه بیماری در مزرعه مورد مطالعه وجود نداشته است. منبع آبی مزرعه قناتی با دبی ۳۸ لیتر بر ثانیه بود. تاسیسات مزرعه شامل ۵ حوضچه مستطیلی شکل به ابعاد ۲/۵ × ۲۸ متر با ارتفاع ۲ متر بوده که ۱۲۰-۹۰ سانتی متر آن آبیگری شده بود. در این مزرعه ماهیان به وزن ۳ الی ۳۵۰ گرم به مدت ۸ الی ۹ ماه پرورش داده شدند.

جدول شماره ۱. خصوصیات فیزیکی و شیمیایی آب مزرعه

دمای آب (°C)	آمونیم (ppm)	نیترات (ppm)	نیتريت (ppm)	pH	اکسیژن ورودی (mg/l)	اکسیژن خروجی (mg/l)
۱۲	≤۰/۱	۵-۹	≤۰/۲	۸/۱	۶	۸

بر آنها با استفاده از علائم بالینی، علائم ظاهری لاشه، مشاهدات کالبدگشایی و بررسی های میکروسکوپی مورد بررسی و مطالعه قرار گرفت که نتایج این مطالعات به شرح زیر می باشد.

علائم بالینی

هیچ گونه تغییرات رفتاری در ماهیان پس از قرار گرفتن در معرض ماده ضد عفونی کننده آکوآجرم مشاهده نشده و وضعیت شناوری و حرکات ماهیان کاملاً طبیعی بوده و هیچ گونه تلفاتی در آنها رخ نداد.

علائم ظاهری لاشه و کالبدگشایی

هیچ گونه تغییرات ظاهری در اندام های خارجی و داخلی ماهیان مشاهده نشد. وضعیت ظاهری ماهیان کاملاً طبیعی بوده و در کالبدگشایی آنها نیز هیچ گونه آثاری از علائم غیرطبیعی نظیر پرخونی یا خونریزی اندام های داخلی، تورم و التهاب، تخریب بافتی یا سایر ضایعاتی که ناشی از عکس العمل به یک ماده خارجی باشد ملاحظه نگردید.

علائم میکروسکوپی (تغییرات پاتولوژیک بافتها)

تعداد ۱۴۴ عدد لام میکروسکوپی تهیه شده از بافتهای کلیه، کبد و آبشش ماهیان مورد آزمایش، در ۴ مقطع زمانی یاد شده پس از حمام با آکوآجرم (۲۰ ماهی از گروه تیمار و ۴ ماهی از گروه کنترل و ۲ تکرار) با میکروسکوپ نوری مورد مطالعه و بررسی قرار گرفت که نتایج آن به شرح زیر می باشد:

کلیه

در نمونه های کلیه بررسی شده از ماهیان گروه تیمار و کنترل در فواصل زمانی پس از حمام با آکوآجرم، به طور کلی هیچ گونه آسیب بافتی جدی در بافت بینابینی، گلومرول ها و لوله های کلیوی مشاهده

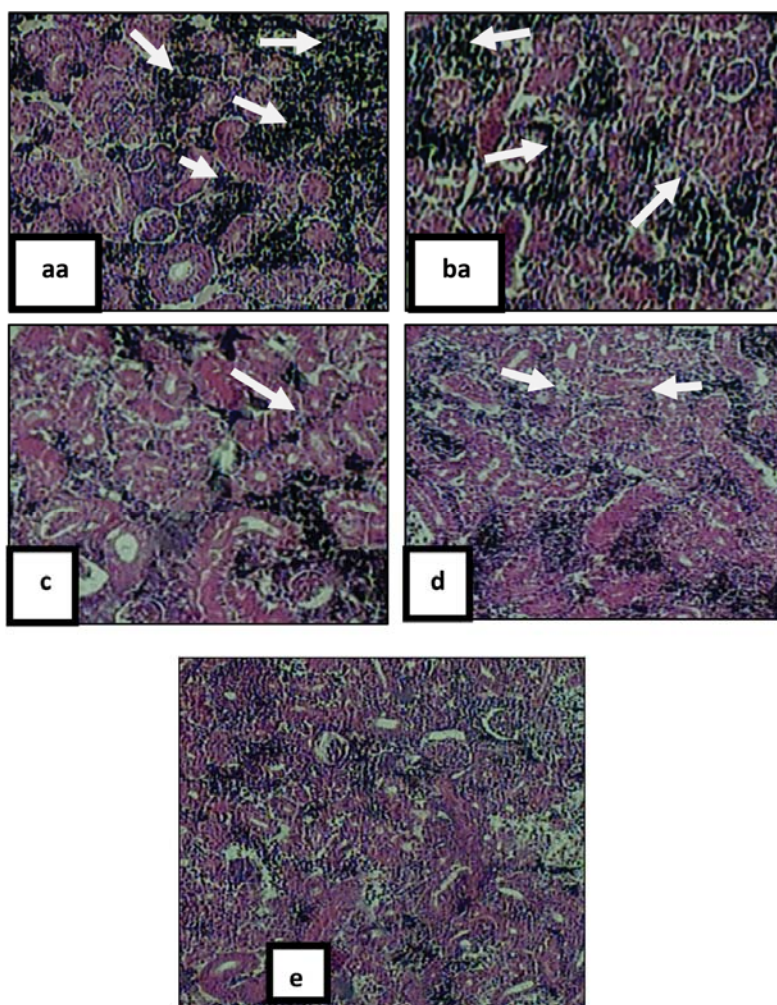
تعداد ۴۰ عدد ماهی قزل‌آلا با متوسط وزن ۱۱۵ گرم از مزرعه مورد نظر صید و تعداد ۲۰ عدد به حوضچه شاهد و ۲۰ عدد به حوضچه تیمار انتقال داده شدند. شرایط آبیگری و نگهداری ماهیان در ۲ حوضچه مشابه هم بوده و ماهیان طی یک دوره ۷ روزه در این شرایط همراه با تغذیه مناسب، هوادهی و سیفون نگهداری شدند. سپس تغذیه ماهیان متوقف شده و پس از ۲۴ ساعت نمونه برداری صورت پذیرفت. ماهیان گروه تیمار با ماده ضد عفونی کننده آکوآجرم دوز ۱/۲۰۰۰ به مدت ۴۵ دقیقه (دوز توصیه شده شرکت سازنده جهت ضد عفونی آب استخر پرورش ماهی) حمام داده شدند. بلافاصله پس از حمام (مقطع زمانی صفر)، ۵ عدد از ماهیان حوضچه تیمار و ۱ عدد از ماهیان حوضچه شاهد صید و با عصاره گل میخک به میزان ۱۵۰-۱۰۰ ppm بیهوش شدند. سپس اندام های کلیه، کبد و آبشش ماهیان جدا شده و در فرمالین ۱۰ درصد فیکس شدند. پس از ۶ ساعت محلول فرمالین تعویض شده و ماهیان در محلول جدید قرار داده شدند و به منظور تثبیت کامل بافت ها حداقل به مدت ۲۴ ساعت در محلول جدید نگهداری شدند (فاطمی و میر زرگر، ۱۳۸۶). نمونه برداری در فواصل زمانی صفر، ۴، ۲۴ و ۴۸ ساعت نیز تکرار شده و نمونه های فیکس شده به آزمایشگاه انتقال داده شدند. تهیه مقاطع میکروسکوپی و رنگ آمیزی به روش H&E طبق روش های استاندارد (پوستی و ادیب مرادی، ۱۳۷۹) صورت پذیرفته و مقاطع تهیه شده با استفاده از میکروسکوپ نوری مورد بررسی قرار گرفتند.

نتایج

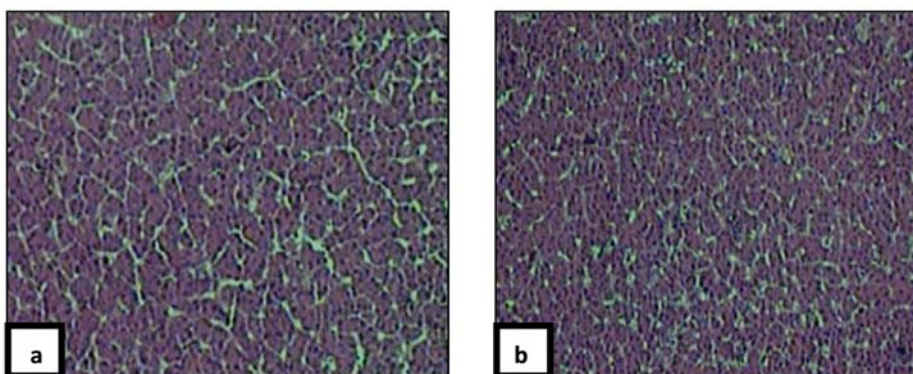
ماهیان مورد آزمایش در این تحقیق، پس از حمام با ماده ضد عفونی کننده آکوآجرم به مدت ۴۸ ساعت تحت نظر قرار گرفتند و تاثیر این ماده ضد عفونی کننده

نگردید. تنها در برخی نمونه‌های ماهیان مربوط به گروه تیمار مواردی از افزایش مراکز ملانوماکروفاز (Melano macrophage centers) (اشکال ۱a-b-c) و چروکیدگی گلومرول و اتساع فضای بومن مشاهده شد (شکل ۱c).

کبد در نمونه‌های کبد مطالعه شده از ماهیان گروه تیمار و کنترل بطور کلی هیچ‌گونه آسیب بافتی جدی در ساختمان کبد اعم از هپاتوسیت‌ها، مجاری صفراوی، عروق خونی و لنفی مشاهده نگردید (اشکال ۲a-b).



شکل ۱. کلیه ماهیان گروه تیمار: زمان صفر (a) ۴ (b)، ۲۴ (c) و ۴۸ ساعت (d) پس از حمام با آکوآجرم و کلیه ماهی گروه کنترل (e) بدون تاثیر آکوآجرم (H&E, X40). افزایش مختصر مراکز ملانوماکروفاز (a, b, d). چروکیدگی گلومرول و اتساع فضای بومن (c). کلیه گروه کنترل که نسبتاً سالم است (e).



شکل ۲: نمونه کبد ماهی گروه تیمار (a) و نمونه کبد ماهی گروه کنترل (b) که بدون ضایعه مشاهده می‌شوند (H&E, X40).

آبشش

در آبشش ماهیان گروه تیمار که در زمان صفر، ۴، ۲۴ و ۴۸ ساعت پس از حمام با آکوآجرم مورد بررسی قرار گرفتند، ضایعاتی نظیر تورم و جدا شدن لایه پایه در ابتدای تیغه های آبششی ثانویه، آنیورسم یا تلاتریکتازی، شروع چماقی شدن در تیغه های ثانویه، پرخونی و کوتاه شدن تیغه های ثانویه، تورم و جدا شدن لایه پوششی (Epithelial lifting) و تورم و اختلال در ساختار تیغه های آبششی مشاهده گردید. در رشته‌ها و تیغه‌های آبششی نمونه مربوط به گروه کنترل هیچ علائم غیرطبیعی مشاهده نگردید (اشکال ۳ a-b-c-d-e).

بحث و نتیجه گیری

بررسی نمونه‌های مربوط به کلیه در تحقیق حاضر مواردی از جمله افزایش مراکز ملانوماکروفاژ، چروکیدگی گلومرول‌ها و اتساع فضای بومن را نشان داد. شکل‌گیری مراکز ملانوماکروفاژ واکنش دفاعی این اندام در برابر ماده خارجی تحریک کننده می‌باشد. طی این واکنش رنگدانه‌ها از سلول‌های رنگدانه‌ای آزاد شده و در برابر عامل مزاحم از اندام دفاع می‌کنند سپس توسط ماکروفاژها بلعیده شده، و از بدن دفع می‌شوند (شاهسونی و موثقی، ۱۳۸۱). لکه‌های سیاه مشاهده شده در برخی نمونه‌ها همان مراکز

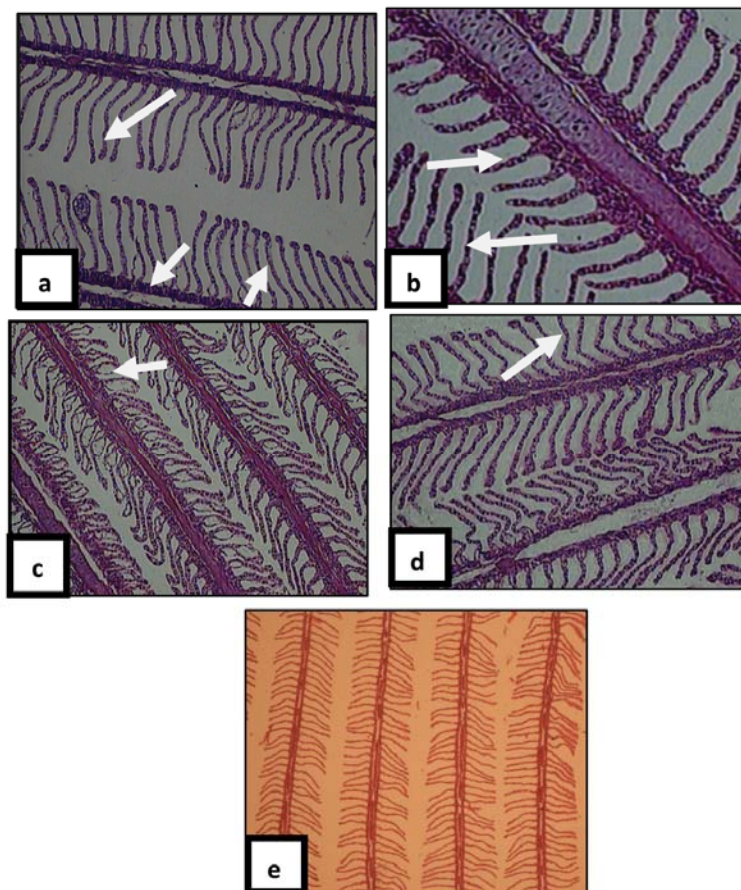
ملانوماکروفاژ حاوی ملانین بوده و مکانیسم دفاعی فوق را در کلیه نشان می‌دهد، لذا عارضه پاتولوژیک جدی محسوب نشده و قابل اغماض می‌باشد.

کبد اندامی است که اعمال مختلفی را در ارتباط با متابولیسم انجام می‌دهد و از آنجایی که در پرورشی‌هایی مثل نقل و انتقالات زیستی شرکت دارد در ماهیان دارای اهمیت بالایی می‌باشد (رضوانی و همکاران، ۱۳۸۵) و بدلیل حساسیت بالا نسبت به آلودگی‌ها، مستعد بروز صدمات ناشی از مواد شیمیایی بوده و اندام مناسبی در بررسی تاثیر محرک‌های محیطی در جانوران است. بنابراین تغییر در ساختار کبد نقش مهمی در ارزیابی سلامت ماهیان دارد (حیدری، ۱۳۸۸). تورم ابری، آتروفی، نکروز، دژنراسانس واکوتلی، دژنراسانس چربی، رکود صفرا، تورم کبد، سیروز، پرخونی، تومور، آدنوم، هیاتوم، کولانژیوم یا نئوپلازی مجاری صفراوی نمونه‌هایی از آسیب‌های پاتولوژیک کبدی می‌باشد که در صورت تداوم منجر به صدمات و جراحات کبدی، اختلال در مکانیسم‌های فیزیولوژیک مهم کبدی نظیر متابولیسم پروتئین، کربوهیدرات و چربی، تولید پروتئین‌های پلاسما، تشکیل و ترشح صفرا و سم زدایی خواهد شد و اثر جدی روی متابولیسم کلی آبزی خواهد گذاشت (ستاری، ۱۳۸۱). در مطالعه حاضر هیچ‌گونه عارضه پاتولوژیک در کبد ماهیان تحت آزمایش

پیلار پشتیبانی گردیده و تیغه‌های آبششی اولیه و ثانویه توسط سلولهای اپیتلیال پوشش داده شده بودند. لذا آسیب‌های مشاهده شده در برخی نمونه‌ها قابل اغماض بوده و آسیب پاتولوژیک جدی محسوب نمی‌شود.

در مطالعات پیشین اثرات پاتولوژیک ناشی از حمام ماهیان کپور معمولی با ماده ضد عفونی کننده مالاشیت گرین مورد بررسی قرار گرفته است (عامریان، ۱۳۷۵) و آسیب‌های آن بر آبشش، کلیه و طحال به صورت هایپرپلازی تیغه‌های ثانویه، آنیورسم، هموراژی و تخریب در لاملاها، ادم،

مشاهده نشد. بیشترین ضایعات ثبت شده در این آزمایش مربوط به آبشش بود. چرا که آبشش اولین اندامی است که پس از قرارگرفتن در معرض هرگونه ماده خارجی تحریک شده و عکس‌العمل دفاعی نشان می‌دهد (پوستی و مروستی، ۱۳۸۷). ضایعات آبششی مشاهده شده در این مطالعه شامل هایپرپلازی جزئی، چماقی شدن و تورم لایه پایه بود که عکس‌العمل طبیعی این اندام نسبت به ماده خارجی است، ولی در اکثر نمونه‌ها تیغه‌های آبششی ثانویه به شکل منظمی در طرفین تیغه‌های آبششی اولیه قرار گرفته بودند. عروق مویرگی لاملاها توسط تعداد زیادی سلولهای



شکل ۳. آبشش ماهیان گروه تیمار صفر (a) ۴، (b) ۲۴، (c) و ۴۸ ساعت (d) پس از حمام با آکوآجرم و آبشش ماهی گروه کنترل (e) بدون تاثیر آکوآجرم (H&E, X40). آنیورسم (پیکان) در تیغه‌های آبششی (a). پرخونی رشته‌ها و شروع چماقی شدن (پیکان) (b). تورم و جدا شدن لایه پایه تیغه‌ها و کوتاه شدن تیغه‌ها و تورم و جدا شدن لایه پوششی (پیکانها) (c). چماقی شدن تیغه‌ها (پیکانها) (d). آبشش ماهی گروه کنترل که نسبتاً سالم است (e).

- (۵) ستاری، م.، ۱۳۸۱، ماهی شناسی (۱) تشریح و فیزیولوژی. انتشارات نقش مهر، ۶۵۹ صفحه.
- (۶) شاهسونی، د.، و مـووتقی، ا.، ۱۳۸۱، آسیب‌شناسی سیستمیک ماهی. انتشارات دانشگاه فردوسی مشهد، ۴۰۰ صفحه.
- (۷) فاطمی، ا.، و میرزرگر، س.، ۱۳۸۶، فارماکولوژی کاربردی ماهیان. انتشارات دانشگاه تهران، ۶۲۴ صفحه.
- (۸) عامریان، م.، ۱۳۷۵. بررسی تاثیرات پاتولوژیکی ناشی از حمام ماهی کپور معمولی با داروی مالاشیت گرین. پایان نامه دکتری دامپزشکی دانشگاه شهید چمران اهواز، ۷۹ صفحه.
- (۹) رضوانی گیل کلایی، س.، شریف پور، ع.، کاظمی، ر.، ۱۳۸۵. بررسی آثار هیستوپاتولوژیک ناشی از برخی عوامل زیست محیطی دریای خزر بر روی ماهیان استخوانی شکارچی (ماهی آزاد و ماهی سوف دریای خزر). موسسه تحقیقات شیلات ایران، ۵۰ صفحه.

- 10) Ayas, Z., Ekmekci, G., Ozmen, M., Yerli, V., 2007. Histopathological changes in the livers and kidneys of fish in Sariyar Reservoir. Turkey.
- 11) Kitanchaon. N., 1997, The fungistaic effect of NaCl, Hydrogen Peroxide and Malchite green on fungal infection in Kainbow trout eggs. Biocontrol science, 3(2):79-119.
- 12) Schreier, 1996, Efficacy of formalin hydrogen peroxide and sodium chlorid on fungal infected rainbow trout eggs. Aquaculture, 140:322-331.
- 13) Wu, j.p., Chen, M.C., Huang, D.J., 2008. Histopathological and biochemical evidence of hepatopancreatic toxicity caused by cadmium and zinc in the white shrimp, *Litopenaeus vannamei*. Chemosphere 73, 1019-1026

نکروز کبدی، دژنراسانس، ادم و پرخونی در کلیه و نکروز راس پرزهای روده، نکروز طحال، با درصدهای مختلف به اثبات رسید. همچنین تلفات حین آزمایش با افزایش دوز مالاشیت گرین افزایش داشته است. مالاشیت گرین یک رنگ با منشا آلی است که از حدود ۱۰۰ سال پیش شناخته شده است. استفاده از این ماده به علت خطراتی که ایجاد می‌کند در آمریکا به طور مطلق و در دیگر مناطق تا حدودی محدود شده است (Ayas, et al.2007). از آنجا که نتایج حاصل از تحقیق حاضر نشان می‌دهد که ماده ضد عفونی کننده آکوآجرم در دوز مورد آزمایش اثرات پاتولوژیک خاصی بر اندام‌های حیاتی کلیه و کبد و آبشش ماهی قزل‌آلای رنگین کمان ندارد. می‌توان با انجام آزمایشات و مطالعات تکمیلی بر روی این ماده و بررسی کامل تمامی جوانب و عوارض مصرف آن، آنرا به عنوان جایگزین مواد ضد عفونی کننده مضر پیشنهاد نمود.

فهرست منابع

- (۱) پوستی، ا.، ادیب‌مرادی، م.، ۱۳۷۹، بافت شناسی مقایسه‌ای و هیستوتکنیک. انتشارات دانشگاه تهران، ۵۳۱ صفحه.
- (۲) پوستی، ا.، صدیق و مروستی، ع.، ۱۳۷۸، اطلس بافت شناسی ماهی. انتشارات دانشگاه تهران، ۳۲۸ صفحه.
- (۳) حیدری جامع‌بزرگی، ف.، ۱۳۸۸. تاثیر آلودگی فاز محلول نفت خام بر بافت‌های کبد، آبشش و کلیه بچه ماهیان سفید دریای خزر. پایان نامه کارشناسی ارشد، دانشگاه تربیت مدرس، ۷۵ صفحه.
- (۴) فقیهی، م.، ۱۳۷۶، فارماکولوژی دامپزشکی (۲). موسسه نشر جهاد، ۲۰۸ صفحه.

Study of liver, kidney and gill tissue changes of Rainbow trout (*Oncorhynchus mykiss*) Due to Aquagerm bathing

Afzali F.¹ ; Sharif pour I.² ; Soltani M.³ ; Abtahi B.⁴

1) Department of fishery, Science and Research Branch, Islamic Azad University, Tehran, Iran.

2) Iranian fisheries Research Organization, Tehran, Iran.

3) Faculty of Veterinary, University of Tehran, Tehran, Iran.

4) Faculty of Biological Science, Shahid Beheshti University, Tehran, Iran

Abstract

Aquagerm is an antiseptic and mixed-oxidant disinfectant produced for the first time in Iran with the capability of being used for aquatics. The current study, which was undertaken in February 2009, aims to address the potential tissue Changes in rainbow trout (*Oncorhynchus mykiss*) if bathed in aquagerm as disinfectant. In this study, 40 fishes in natural and healthy conditions were picked from a fish farm in Mojen village - Shahrood city, 20 of them transferred into the treatment pond, while the others were moved to the control pond. 8 days later, the treatment group were bathed in 1/2000 aquagerm dozap for 45 minutes. Then through 0, 40, 24 and 48 hours. Section 5 sample from treatment group and 1 from control were caught in order to autopsy from kidney, liver and gills. Subsequently, the samples were fixed in 10% formalin. Samples were transferred to the laboratory of Tehran University. In the research lab, through standard methods of histology, 5-micron sectional samples were prepared for optical microscopy. Through microscopic analysis of liver, some evidences of increased melano-macrophage, glomerular shrinkage, and dilatation in Bowman capsules were observed though no tissue damage of any kind was observed in liver. As regards gill microscopy, symptoms such as inflation, detachment of basic layers in secondary gill filaments, aneurysm, appearance of clavate filaments, inflation and disorder in gill septum, shortened and thickened secondary gills, hyperplastic perichondrium, and epithelial lifting were observed. In general, such observed damages, which were in fact natural responses of studied organs to external materials, are not regarded as pathologic damages. All in all, it seems that the application of this specific disinfectant poses no imminent threat to the vital organs of the samples studied here.

Key words: Rainbow Trout, Aquagerm, Kidney, Liver, gill, Histopatology