مجله پلاسما و نشانگرهای زیستی
شماره پیاپی ۷۰، دوره ۱۸، شماره۲،بهار ۱۴۰۴، صفحه ۵۰ تا ۶۱
sanad.iau.ir/journal/qjaphd ISSN: ۹۸۸۰-۱۷۳۵

اثر تیمار مزمن با پاناکس جینسینگ بر تغییرات هیستوپاتولوژیک ناحیه شکنج دندانه ای هیپوکمپ موش های صحرایی مدل صرع پیلوکارپین

رضا بیگناه[۱]، **مهین گنج خانی**[۲]

۱- رضا بیگناه، دانش آموخته کارشناسی ارشد فیزیولوژی، دانشگاه علوم پزشکی زنجان، دانشکده پزشکی، گروه فیزیولوژی، زنجان- ایران
۲- مهین گنج خانی، دانشیار فیزیولوژی، دانشگاه علوم پزشکی زنجان، دانشکده پزشکی، گروه فیزیولوژی، زنجان- ایران. نویسنده مسئول: mganjkhani@zums.ac.ir .

تاریخ دریافت: ۱۴۰۳/۰۹/۱۸ **تاریخ پذیرش: ۱۴۰۳/۱۲/۱۵**

چکیده

زمینه و هدف: با توجه به اینکه جوانه زدن فیبرهای خزه ای به عنوان شاخص مهم در ارزیابی شدت صرع لوب گیجگاهی در مدلهای حیوانی محسوب می شود، هدف از مطالعه حاضر بررسی اثرات جینسینگ بر تغییرات هیستو پاتولوژیک ناحیه شکنج دندانه ای هیپوکامپ موشهای صحرائی صرعی شده با پیلو کارپین است.

مواد و روش ها: درمطالعه تجربی حاضر۷۰ سر موش صحرایی بالغ نر نژاد ویستار (Wistar) به طور تصادفی به گروه های مختلف تقسیم شدند. در ۴ گروه به منظور مدلسازی صرع، از لیتیوم- پیلوکارپین(۱۲۷ mg/kg) بصورت تزریق داخل صفاقی استفاده شد. سپس به سه گروه از گروه های صرعی شده، بترتیب جینسینگmg/kg ۱۵۰ ، والپروات سدیم ۲۰۰ mg/kg (بعنوان کنترل مثبت) و جینسینگ به همراه والپروات سدیم به مدت سی روز داده شد. پس از اتمام دوره درمان و انجام بیوپسی از هیپوکامپ، جهت ارزیابی تعداد سلولها، رنگ آمیزی نیسل و برای بررسی جوانه زدن نابجای آکسونی، رنگ آمیزی Timm's انجام گرفت. تجزیه و تحلیل داده ها با استفاده از نرم افزار SPSS و آزمونهای آماری ANOVA انجام شد.

نتایج: مشاهده شد که تیمار با جینسینگ بطور معناداری ($p<0.05$) در مقایسه با گروه Sham، به بهبود آسیب ناحیه هیپوکامپ کمک نموده است.

نتیجه گیری: تیمار با جینسینگ اثر بهتری در مقایسه با والپروات سدیم بر بهبود و کاهش عوارض ناشی از صرع در هیپوکامپ دارد. بنظر می رسد که جینسینگ، مانع تخریب نورون ها و تولید فیبرهای خزه ای نابجا در صرع شده است.

کلمات کلیدی: صرع مدل پیلوکارپین، پاناکس جینسینگ، هیستوپاتولوژی، هیپوکامپ

مقدمه

صرع (Epilepsy) یک اختلال مزمن و اغلب پیشرونده با مشخصه حمله غیرقابل پیش بینی و دوره ای است که ناشی از تخلیه غیرطبیعی سلولهای عصبی مغز بوده(۱) و معمولا بدلیل تحریک پذیری غیرطبیعی سلولهای عصبی در نواحی مختلف مغز رخ می دهد(۲) این اختلال ۰/۵ الی ۱ درصد کل جمعیت را تحت تاثیر قرار می دهد و دومین عامل مهم رایج بیماریهای مزمن نورولوژیک بعد از اختلالات مغزی-عروقی محسوب می شود(۱, ۳) این اختلال ۰/۵ الی ۱ درصد کل جمعیت را تحت تاثیر قرار می دهد و دومین عامل مهم رایج بیماریهای مزمن نورولوژیک بعد از اختلالات مغزی-عروقی محسوب می شود(۱). صرع لوب تمپورال در برگیرنده ۳۰ تا ۳۵ درصد همه انواع صرع است و شایع ترین نوع صرع مقاوم سیمپتوماتیک محسوب می شود(۴). در وقوع صرع لوب تمپورال عوامل مختلفی نقش دارند که از جمله مهمترین آنها، وقوع جوانه زدن نابجای آکسون های سلولهای گرانولار است که بویژه در لایه مولکولی شکنج دندانه ای (dentate Gyrus(DG)) رخ می دهد(۴). اما در نواحی cornu ammonis (بخصوص CA1 و CA3) هیپوکامپ نیز گزارش شده است(۵) جوانه زدن فیبرهای خزه ای به عنوان یک شاخص مهم در ارزیابی شدت صرع لوب گیجگاهی در مدلهای حیوانی مورد توجه قرار گرفته است(۳, ۶, ۷).

مرگ نورونی از جمله بارزترین تغیرات زودرس درهیپوکامپ است به این ترتیب به دنبال دژنراسیون سلولهای خزه ای موجود درناحیه ناف، سلولهای گرانولی اهداف خود را ازدست داده و آکسونهای جانبی جدیدی را به داخل لایه مولکولی شکنج دندانه ای ارسال میکنند. با توجه به اینکه فیبرهای خزه ای غالبا با سلولهای گرانولی سیناپس برقرار نموده و با ایجاد مدار فیدبک مثبت منجر به کاهش آستانه صرع می گردند(۸) لذا ممکن است جلوگیری انتخابی از جوانه زدن فیبرهای خزه ای بعد از آسیب صرعی از نظر درمانی و تجربی مفید باشد(۶). با اینکه پیشرفت قابل توجهی در زمینه درمان دارویی صرع صورت گرفته است ولی حدود ۳۰ تا ۴۰٪ از موارد، صرع ها غیر قابل کنترل هستند و یا عوارض جانبی زیاد داروها، استفاده از آنها را محدود می نماید(۹). در چنین بیمارانی، کنترل تشنج به منظور جلوگیری از ایجاد اختلالات شناختی، آسیب های نورونی متعاقب و یا وقوع مرگ ناگهانی دارای اهمیت بسزایی است(۶).

در رابطه با داروهای ضد صرع، سالهاست که اثرات ضد تشنجی والپروئیک اسید (VPA) تایید شده و به عنوان خط اول درمان صرع به تنهایی و یا همراه با فنی توئین، کاربامازپین و فنوباربیتال تجویز می گردد. علاوه بر صرع، تاثیرات آن در پیشگیری از حملات میگرن(۱۰) و نیز در اختلالات دوقطبی، توهم، آلزایمر، اسکیزوفرنی و حتی برخی عفونت ها مانند توکسوپلاسما نیز تایید شده است (۱۱, ۱۲). با اینحال والپروات نیز عوارض جانبی شناخته شده ای دارد که از جمله آن می‌توان به عوارض عصبی، پوستی، خونی، ایمونولوژیک، گوارشی، متابولیک و اندوکرین متنوعی اشاره کرد(۱۳). بنابراین همواره تلاش برای یافتن داروهایی با عوارض کمتر و یا استفاده از فراورده های دارویی طبیعی و سنتی صورت می گیرد.

جینسینگ یکی از هفت محصول پرفروش پزشکی جهان است که هفت گونه عمده از آن شناخته شده است و جینسینگ کره ای یا چینی (panax ginseng) پرکاربرد ترین آنها می باشد. از مدت ها قبل، نقش جنسینگ در عملکرد تولید مثلی مردان، همواره مورد توجه بوده است(۱۴, ۱۵). شواهد حاکی از آن است که پاناکس جینسینگ بر روی بیضه خاصیت تروفیک داشته و باعث افزایش تشکیل اسپرم و ازدیاد ترشح تستوسترون میشود. نقش جنسینگ در اسپرماتوژنز و بهبود کیفیت اسپرم در مدل صرع حیوانی نشان داده شده است(۱۶). از سوی دیگر جنسینگ بعنوان تقویت

کننده سیستم ایمنی، دارنده خاصیت ضد التهابی و محافظت از سیستم عصبی نیز شناخته شده است. بیماری‌های سیستم اعصاب مرکزی (CNS) بیشتر از سایر بیماری‌ها در ارتباط با اثرات درمانی جینسینگ مورد بررسی قرار گرفته‌اند. این بیماری‌ها شامل آلزایمر، پارکینسون، ایسکمی مغزی، افسردگی و بسیاری دیگر از اختلالات عصبی از جمله صرع می باشد. جینسینگ نه تنها بر انواع مختلف بیماری‌ها تأثیر می‌گذارد بلکه با مجموعه متنوعی از مسیرها یا مولکول‌های هدف این کار را انجام می دهد و به همین دلیل یک کاندید ایده‌آل برای توسعه داروهای چند هدفه می باشد(۱۷).

شواهد نشان می دهد که جنسینگ در کنترل تشنج، تاثیر مثبتی دارد(۱۸, ۱۹). بعلاوه نقش موثر آن در تنظیم کلسیم در نورون های هیپوکامپ نیز گزارش شده است(۲۰).

با توجه به اینکه جوانه زدن فیبرهای خزه ای در هیپوکمپ به عنوان یک شاخص مهم در ارزیابی شدت صرع لوب گیجگاهی در مدلهای حیوانی محسوب می شود، لذا بررسی تاثیر کاربرد جنسینگ در مقایسه با داروی شیمیایی رایجی نظیر والپروات سدیم بصورت جداگانه و نیز همراه با هم بر تغییرات هیستوپاتولوژیک هیپوکامپ در موشهای صحرائی مدل صرع لیتیوم – پیلو کارپین می تواند اطلاعات مفیدی در زمینه درمان و کنترل صرع لوب گیجگاهی ارائه نماید.

مواد وروشها: در این مطالعه از ۷۰ سر موش صحرایی نر بالغ نژاد ویستار (Wistar)، در محدوده وزنی ۲۲۰-۲۰۰ گرم، تحت شرایط استاندارد نگهداری حیوانات آزمایشگاهی (۱۲ ساعت روشنایی- ۱۲ ساعت تاریکی و درجه حرارت ۲۴±۲ درجه سانتیگراد) با دسترسی به میزان کافی از آب و غذا و طبق اصول کار با حیوانات آزمایشگاهی، استفاده گردید. حیوانات پس از اطمینان از سلامت شان، به طور تصادفی به ۷ گروه ده تایی شامل گروه کنترل (C)، گروه صرعی شده تحت تیمار روزانه با نرمال سالین (E-vehicle)، گروه صرعی دریافت کننده والپروات سدیم (EV)، گروه صرعی دریافت کننده عصاره جینسینگ (EG)، گروه صرعی دریافت کننده والپروات سدیم و عصاره جینسینگ (EVG)، گروه غیر صرعی دریافت کننده والپروات سدیم و عصاره جینسینگ (VG) و گروه غیر صرعی دریافت کننده والپروات سدیم (V) تقسیم گردیدند.

ایجاد مدل حیوانی صرع

موش های صحرایی در گروه های صرعی، مطابق دستورالعمل مدل صرع لیتیوم-پیلوکارپین که در تحقیق قبلی مورد استفاده قرار گرفته بود(۱۶) ، ابتدا ۱۵ الی ۱۸ ساعت قبل از پیلوکارپین، تحت تیمارهای دارویی لیتیوم هیدروکلراید(127mg/kg) بصورت تزریق داخل صفاقی قرار گرفتند. سپس بنظور کاستن از اثرات محیطی ناخوشایند پیلوکارپین، تزریق زیر جلدی اسکوپولامین متیل بروماید (1mg/kg) سی دقیقه قبل انجام شده و در نهایت پیلوکارپین هیدرو کلراید (30 mg/kg) (سیگما، آلمان) بصورت داخل صفاقی (ip) تزریق گردید. پاسخ های رفتاری در حیوانات بر اساس معیارهای ارزیابی موسوم به Racine بررسی می شد(۲۱). به منظور کاهش میزان مرگ و میر حیوانات در اثر افزایش دمای بدن متعاقب بروز تشنجات پی در پی، موشهای صحرایی بعد از گذشت یک ساعت از القاء صرع، در داخل اتاق سرد با دمای ۵ – درجه سانتیگراد قرار گرفته و پس از گذشت دو ساعت از اتاق خارج شده و به منظور کاهش انقباض عضلات حنجره و ممانعت از احساس ناراحتی، به آنها زایلازین (4mg/Kg) و دیازپام (2mg/Kg) به صورت داخل صفاقی تزریق می شد. به علاوه برای جلوگیری از دهیدراسیون شدید متعاقب القای صرع، از محلول دکستروز ۳٪ به صورت آشامیدنی استفاده می شد. حیواناتی که از نظر معیارهای ایجاد صرع، امتیاز لازم را کسب نمی کردند، از مطالعه حذف گردیده و حیوانات صرعی شده تحت تیمارهای بعدی قرار می گرفتند.

هر یک از گروه ها بعد از دریافت تیمار اولیه، تحت تیمارهای روزانه زیر بصورت داخلی صفاقی و بمدت ۳۰ روز قرار می گرفتند: گروه Sham ،نرمال سالین؛ گروه EG جینسینگ (150 mg/kg)؛ گروه EV، والپروات سدیم (200 mg/kg)؛ گروه EVG، والپروات سدیم (200 mg/kg) و جینسینگ (150 mg/kg). گروه غیر صرعی V، صرفا تحت تزریق داخل صفاقی والپروات سدیم (200 mg/kg) و گروه غیر صرعی VG تحت تزریق داخل صفاقی والپروات سدیم (200mg/kg) و جینسینگ (150 mg/kg) قرار می گرفتند.

پس از اتمام تیمارهای دارویی، حیوانات با تزریق کتامین (50 mg/kg) و زایلازین (12 mg/kg) بیهوش شده و نهایتا توسط تزریق داخل صفاقی دوز کشنده پنتوباربیتال (100 mg/kg) کشته شده و مغزشان خارج می شد. به منظور بررسی ناحیه هیپوکامپ، نمونه برداری بافتی صورت گرفته و به روش معمول پاساژ بافتی انجام می گرفت. بافتها در پارافین قالب گیری و با کمک میکروتوم دوار(آلمان- Slee) برشهای ۵ میکرونی تهیه می شد. بر اساس اطلس پاکسینیوس(۲۲) برش هایی از موقعیت هیپوکامپ پشتی (۳/۷- الی۴/۴-) تهیه شده و از این موقعیت ۱۰ الی ۱۲ برش متناوب با حداقل ضخامت (یعنی ۵ میکرومتر) تهیه می گردید. سپس اسلایدها جهت ارزیابی تعداد سلولها با رنگ آمیزی Nissl، و جهت جوانه زدن نابجای آکسونی با رنگ آمیزی Timms رنگ می شدند(۲۳).

ارزیابی تراکم سلولهای عصبی با روش رنگ آمیزی Nissl

این معیار توسط رنگ آمیزی Nissl و سپس با رنگ مخصوص (Sodium acetate trihydrate، Creysel violet acetate، Acetic Acid) مورد بررسی قرار گرفت. تعداد نورونهای رنگ آمیزی شده با استفاده از نرم افزار ImageJدر ناحیه شکنج دندانه ای هیپوکامپ شمارش می شد. در هر حیوان ۴ اسلاید و در هر اسلاید بین ۱۰-۱۲ فیلد میکروسکوپی با بزرگنمائی ۴۰۰ برابر ارزیابی می گردید(۲۳).

در آنالیز نتایج، معیار درجه بندی تجمعی آسیب در ۳ ناحیه با بزرگنمایی ۱۰X بکار برده شد. به این ترتیب که لایه گرانولار شکنج دندانه ای، لایه پیرامیدال CA3 و CA1 بر اساس معیارهای ذیل رتبه بندی شده و در نهایت برای هر مغز جمع اعداد این سه ناحیه به صورت درجه تجمعی آسیب گزارش شد(۲۳).

۰- عدم مرگ سلولی واضح
۱- مرگ نورونی کمتر از ۲۵٪
۲- مرگ نورونی ۵۰٪
۳- مرگ نورونی بیش از ۹۰٪

ارزیابی میزان جوانه زدن نابجای آکسونی با روش رنگ آمیزی Timms (نیترات نقره)

قبل از رنگ آمیزی نقره مراحل واکس زدائی و آبدهی به ترتیب با کمک گزیلول و اتانول با درجات نزولی صورت می پذیرفت. محلول رنگ آمیزی Timm's حاصل ترکیب (Gum Arabi, Citrate buffer, Hydroquinonel, Silver nitrate) تهیه و رنگ آمیزی انجام می گرفت(۲۳). معیار درجه بندی رنگ آمیزی سولفید نقره با بزرگنمایی ۱۰X به شرح زیر بود:

۰- فقدان گرانول در بالای لایه گرانولی
۱- گرانولهای پراکنده و وصله وصله در بالای لایه گرانولی
۲- گرانولهای بیشتر با پراکندگی مداوم تر در بالای لایه گرانولی
۳- لکه های گرانولی متلاقی در بالای لایه گرانولی
۴- نوار باریک متراکمی از گرانولهای متلاقی در بالای لایه گرانولی
۵- نواری متراکمی از گرانولهای متلاقی که به داخل لایه مولکولی خارجی گسترش یافته است.

تجزیه و تحلیل داده ها

به منظور تجزیه و تحلیل آماری داده ها، از آزمون آنالیز واریانس یک طرفه (one-Way ANOVA)، استفاده و $P < 0.05$ معنادار در نظر گرفته شد.

یافته ها:

بررسی آسیب نورونی در نواحی مختلف هیپوکامپ بوسیله رنگ آمیزی Nissl

بررسیهای توصیفی انواع آسیب نورونی و نحوه توزیع آنها در نواحی مختلف هیپوکمپ حاکی از آن است که ۳۰ روز پس از القای صرع، درجات مختلفی از مرگ نورونی در نواحی شکنج دندانه ای،CA1 و CA3 هیپوکمپ موشهای صحرایی رخ داده است. درحیوانات مدل صرعی، اشکال غیر طبیعی سلول از قبیل تورم سلولی، بهم فشردگی، محدوده سلولی ناواضح، لبه های بهم ریخته و پراکندگی سلولی در مقایسه با حیوانات طبیعی مشاهده شد(شکل ۱).

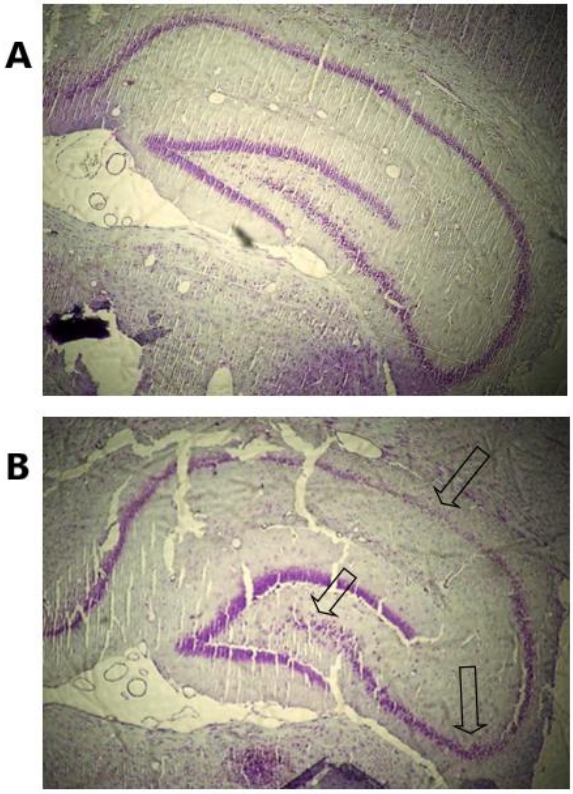

شکل ۱- رنگ آمیزی Nissl ناحیه هیپوکامپ. A: نشان دهنده مغز سالم و B: نشاندهنده وقوع مرگ نورونی در نواحی مختلف هیپوکامپ حیوان صرعی

برای بررسی میزان آسیب وارد شده به تشکیلات هیپوکامپ و بررسی اثر محافظتی جینسینگ و والپروات سدیم در پیشگیری و یا کاهش اثرات مخرب القای صرع از معیار درجه بندی ذکر شده در بخش روشها استفاده شد.

نتایج بررسی در گروه های مختلف نشان داد که بیشترین میزان آسیب، در گروه Sham روی داده است. (جدول ۱).

درمان با والپروات سدیم و جینسینگ چه بصورت منفرد و چه بصورت ترکیبی منجر به کاهش میزان آسیب در گروههای مختلف تحت درمان شد و بیشترین میزان بهبود در گروههای تحت درمان با جینسینگ مشاهده گردید(شکل ۲، جدول ۱)

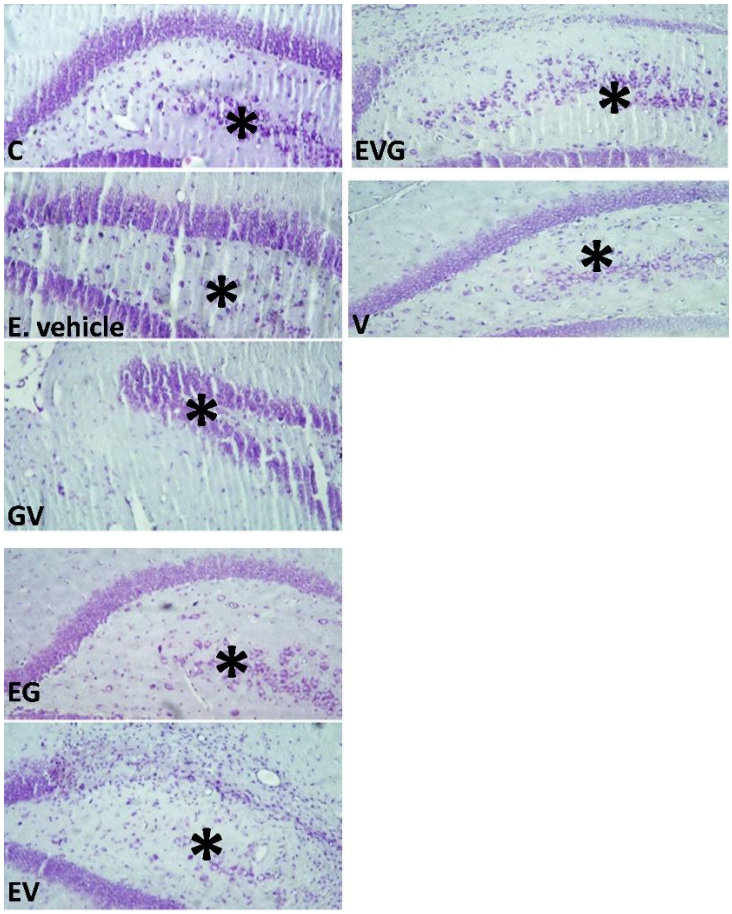

شکل ۲- فتومیکروگراف نوری نورون های شکنج دندانه ای (DG) رت بالغ با رنگ آمیزی نیسل در گروه های مختلف. C: گروه کنترل؛ E vehicle: گروه صرعی دریافت کننده نرمال سالین؛ GV: گروه غیر صرعی دریافت کننده جنسینگ و والپروات؛ EG: گروه صرعی دریافت کننده جنسینگ ؛ EV: گروه صرعی دریافت کننده والپروات؛ EVG: گروه صرعی دریافت کننده جنسینگ و والپروات؛ V: گروه غیر صرعی دریافت کننده والپروات سدیم. ستاره ها نمایانگر نورون های ناحیه شکنج دندانه ای هستند.. بزرگنمایی X ۴۰۰.

جدول ۱- میانگین درجه تجمعی آسیب سه ناحیه هیپوکامپ در گروههای مختلف.

گروه های آزمایشی	گروه ۱ C	گروه ۲ E- vehicle	گروه ۳ GV	گروه ۴ EG	گروه ۵ EV	گروه ۶ EVG	گروه ۷ V
میانگین درجه تجمعی آسیب	۰	۶	۱	۳	۴/۲	۳/۶	۱/۲

C: گروه کنترل؛ E vehicle: گروه صرعی دریافت کننده نرمال سالین؛ GV: گروه غیر صرعی دریافت کننده جنسینگ و والپروات؛ EG: گروه صرعی دریافت کننده جنسینگ ؛ EV: گروه صرعی دریافت کننده والپروات؛ EVG: گروه صرعی دریافت کننده جنسینگ و والپروات؛ V: گروه غیر صرعی دریافت کننده والپروات سدیم.

نتایج رنگ آمیزی Timm's (نیترات نقره)

در لایه مولکولی داخلی شکنج دندانه ای حیوانات صرعی شده (E-vehicle)، رشد شدید فیبرهای خزه ای نابجا مشاهده شد که البته محدود به لایه مولکولی داخلی بوده و در ناحیه مولکولی خارجی که دو سوم خارجی لایه فوق گرانولی را تشکیل می دهد مشاهده نشد. بیشترین تعداد

جوانه های نابجا در گروههای E-vehicle و صرعی تیمار شده با والپروات سدیم مشاهده گردید که نشان از اثر بخشی پایین والپروات سدیم در کنترل تولید جوانه های نابجا می باشد. در حالی که گروه های صرعی شده تحت تیمار با جینسینگ ویا تحت تیمار با جینسینگ به همراه والپروات سدیم، از نظر تعداد جوانه های نابجا تفاوت معناداری با گروه کنترل نداشته اند.(شکل ۳ و جدول ۲)

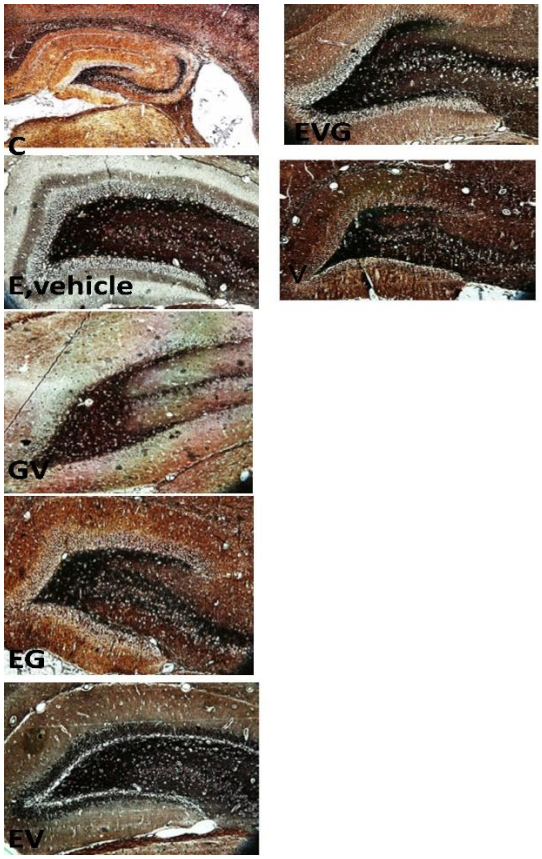

شکل ۳- رنگ آمیزی نقره نورون های شکنج دندانه ای (DG) در گروه های مختلف.

C: گروه کنترل؛ E vehicle: گروه صرعی دریافت کننده نرمال سالین؛ GV: گروه غیر صرعی دریافت کننده جنسینگ و والپروات؛ EG: گروه صرعی دریافت کننده جنسینگ ؛ EV: گروه صرعی دریافت کننده والپروات؛ EVG: گروه صرعی دریافت کننده جنسینگ و والپروات؛ V: گروه غیر صرعی دریافت کننده والپروات سدیم. ستاره ها نمایانگر نورون های ناحیه شکنج دندانه ای هستند.

جدول ۲- میانگین درجه بندی نقره در ناحیه مولکولی داخلی شکنج دندانه ای در گروههای مختلف تحت مطالعه.

گروه های آزمایشی	گروه ۱ کنترل (C)	گروه ۲ E- vehicle	گروه ۳ GV	گروه ۴ EG	گروه ۵ EV	گروه ۶ EVG	گروه ۷ V
میانگین درجه بندی سولفید نقره	۰	۴/۳۳	۰	۲	۳/۶۶	۲/۶۷	۱

C: گروه کنترل؛ E vehicle: گروه صرعی دریافت کننده نرمال سالین؛ GV: گروه غیر صرعی دریافت کننده جنسینگ و والپروات؛ EG: گروه صرعی دریافت کننده جنسینگ ؛ EV: گروه صرعی دریافت کننده والپروات؛ EVG: گروه صرعی دریافت کننده جنسینگ و والپروات؛ V: گروه غیر صرعی دریافت کننده والپروات سدیم.

بحث و نتیجه گیری:

در پژوهش حاضر، نتایج حاصل از رنگ آمیزی Nissl نشان دهنده مرگ نورونی گسترده در نواحی مختلف هیپوکامپ در موش های صحرایی صرعی شده بود و البته به دنبال وقوع مرگ نورونی گسترده در این نواحی مثبت شدن نتایج رنگ امیزی Timm's محسوس می باشد که نشانگر ارتباط مستقیم بازسازی غیر هدفمند پس از تخریب در سلولهای عصبی می باشد. در مطالعاتی مشابه نیز تایید شده است که تشنجات طولانی مدت به دنبال تزریق لیتیوم-پیلوکارپین منجر به بروز مرگ سلولی نکروتیک و آپوپتوتیک در بسیاری از نواحی مغز می گردد(۲۴). همانطور که اشاره شد، تیمار حیوانات صرعی شده با جینسینگ سبب کاهش شدت تخریب سلول های عصبی در نواحی هیپوکامپ گردیده بود که البته این کاهش به هنگام تیمار حیوانات مدل صرعی با والپروات سدیم به تنهایی یا در همراهی با جینسینگ مشاهده نشد. احتمالا مصرف همزمان والپروات سدیم و جینسینگ فاقد اثر تقویتی است.

در تحقیقات مختلفی اثرات مفید جینسینوزیدها در کاهش تخریب نورونی نشان داده شده است(۱۰, ۲۵)، اما این کارایی در همراهی با والپروات سدیم بروز نکرده است. البته در موارد غیر صرعی تحت تیمار با والپرات سدیم نیز مقادیر اندکی از تخریب نورونی ناحیه شکنج دندانی هیپوکامپ مشاهده می گردد که فرضیه اثرات منفی والپرات بر تخریب نورون ها در موارد صرعی را قوت می بخشد. تمام انواع القای صرع باعث افزایش نوروژنز می شود که از این جمله می توان به مدل پیلوکارپین اشاره نمود که بعد از القای صرع، سلولهایی که دارای مارکرهای نوروبلاستی و مورفولوژی سلولهای گرانولی هستند در ناحیه شکنج دندانه ای و لایه مولکولار ظاهر می شوند(۲۶, ۲۷). یافته های محتلف تایید می نمایند که تشنجات طولانی مدت موجب القای نوروژنز نابجا در شکنج دندانه ای موشهای صحرایی بالغ می گردد. همچنین این یافته ها تایید کننده ایجاد نقص در نوروژنز مداوم سلولهای لایه گرانولار است که به دلیل ایجاد اختلالات ساختاری در شکنج دندانه ای به وقوع می پیوندد(۵). با این وجود افزایش حاصل در نورونهای این ناحیه را می توان ادغامی از افزایش تولید سلول های گلیال (گلیوزیز) و نورونهای گرانولار اکتوپیک در نظر گرفت. در گروههای صرعی میزان نورونها در این ناحیه به دلیل نوروژنز لجام گسیخته متعاقب القای صرع افزایش می یابد که در این بررسی، درمان با جینسینگ و به میزان کمتر والپروات سدیم مانع از وقوع چنین نوروژنز نابجایی گردید. در این راستا، در تحقیقات تجربی متعدد بر روی مدل های صرعی مختلف، میزان تولید سلولهای گرانولار در شکنج دندانه ای موشهای صحرایی افزایش نشان داده است(۲۸). البته مطالعات انسانی بر روی نوروژنز شکنج دندانه ای و پراکندگی سلولهای گرانولار افراد بالغ مبتلا به صرع نیز رخداد چنین الگویی در انسان را نیز تایید می نماید(۲۹). هرچند اعتقاد بر این است که نورونهای تازه سنتز شده در پی القای صرع، لزوما در طول بازه زمانی طولانی قادر به ادامه حیات نمی باشند(۲۹). در بیماران مبتلا به صرع لوب تمپورال و مدلهای حیوانی، تعداد سیناپس های تحریکی در لایه مولکولار داخلی افزایش می یابد که این امر تا حدی می تواند به دلیل تشکیل آکسونهای نابجا سلولهای گرانولی باشد با این وجود عوامل دیگری نیز ممکن است در افزایش سیناپسی این ناحیه دخیل باشند که از آن جمله می توان به ورودیهای منشا گرفته از هسته فوق پستانی و سلولهای خزه ای باقی مانده اشاره نمود(۲۹). در اغلب مطالعات گذشته همانند مطالعه حاضر، نتایج حاصل از رنگ آمیزی Timm's موید وقوع جوانه زنی نابجای آکسونی با تراکم بالا در مدل های صرعی بوده که درمان با جینسینگ باعث کاهش این الگوی نابجا گردیده است(۳۰).

نتجه گیری: بطور کلی مطالعه حاضر نشان داد جینسینگ توانست از وقوع تغییرات پاتولوژیک نابجا در ناحیه شکنج دندانی هیپوکامپ موشهای صحرایی بعد از القای صرع

جلوگیری کند. اگرچه درمان ۳۰ روزه جینسینگ به همراه والپروات سدیم نیز تا حدودی قادر به اعمال تاثیر مثبت در جلوگیری از حالات پاتولوژیک القای صرع بود، اما نتایج جامع نیازمند بررسی دقیق تر جنبه های مختلف تاثیر همرمان جینسینگ و والپرات سدیم بر روی رسپتورها و عوامل نوروتروفیک می باشد. پیشنهاد می شود به منظور پی بردن به مکانیسم دقیق اثر جینسینگ در ایجاد تغییرات بافتی، با استفاده از تکنیک وسترن بلات و ایمونوهیستوشیمی به بررسی تغییرات عوامل نوروتروفیک و رسپتورهای آن در طول بازه زمانی تجویز جینسینگ پرداخته شود.

تقدیر و تشکر

این طرح حاصل پایان نامه دانشجوئی کارشناسی ارشد به شماره (A-12-82-7) می باشد. بدین وسیله از معاونت تحقیقات و فن آوری دانشگاه علوم پزشکی زنجان جهت حمایت مالی این پروژه قدردانی می گردد. همچنین مراتب تشکر و سپاسگزاری از سرکار خانم دکتر فهیمه محمد قاسمی به سبب مشاوره و همکاری های ارزنده در انجام آزمایشات بافت شناسی ابراز می گردد.

تعارض منافع

نویسندگان مقاله تعارض منافع ندارند.

فهرست منابع

1.Jobst BC, Cascino GD. Resective epilepsy surgery for drug-resistant focal epilepsy: a review. Jama. 2015;313(3):285-93.

2.Baxendale S. Cognitive rehabilitation and prehabilitation in people with epilepsy. Epilepsy & Behavior. 2020;106:107027.

3.Vega-García A, Guevara-Guzmán R, García-Gómez O, Feria-Romero I, Fernández-Valverde F, Alonso-Vanegas M, et al. Aberrant connection formation and glia involvement in the progression of Pharmacoresistant mesial temporal lobe epilepsy. Current Pharmaceutical Design. 2022;28(28):2283-97.

4.Meletti S, Cantalupo G, Santoro F, Benuzzi F, Marliani AF, Tassinari CA, et al. Temporal lobe epilepsy and emotion recognition without amygdala: a case study of Urbach-Wiethe disease and review of the literature. Epileptic Disorders. 2014;16(4):518-27.

5.Zhao F, Kang H, You L, Rastogi P, Venkatesh D, Chandra M. Neuropsychological deficits in temporal lobe epilepsy: A comprehensive review. Annals of Indian Academy of Neurology. 2014;17(4):374-82.

6.Nadler JV. The recurrent mossy fiber pathway of the epileptic brain. Neurochemical research. 2003;28:1649-58.

7.Sutula T. Seizure-induced axonal sprouting: assessing connections between injury, local circuits, and epileptogenesis. Epilepsy currents. 2002;2(3):86-91.

8.Irwin LG, Fortune DG. Risk factors for psychosis secondary to temporal lobe epilepsy: a systematic review. The Journal of Neuropsychiatry and Clinical Neurosciences. 2014;26(1):5-23.

9.Bazhanova ED, Kozlov AA, Litovchenko AV. Mechanisms of drug resistance in the pathogenesis of epilepsy: role of neuroinflammation. A literature review. Brain sciences. 2021;11(5):663.

10.Cui J, Shan R, Cao Y, Zhou Y, Liu C, Fan Y. Protective effects of ginsenoside Rg2

against memory impairment and neuronal death induced by Aβ25-35 in rats. Journal of ethnopharmacology. 2021;266:113466.

11. Kang MG, Qian H, Keramatian K, Chakrabarty T, Saraf G, Lam RW, et al. Lithium vs valproate in the maintenance treatment of bipolar I disorder: a post-hoc analysis of a randomized double-blind placebo-controlled trial. Australian & New Zealand Journal of Psychiatry. 2020;54(3):298-307.

12.Janszky J, Tényi D, Bóné B. Valproate in the treatment of epilepsy and status epilepticus. Ideggyogyaszati Szemle. 2017;70(7-8):258-64.

13. Mellish LC, Dunkley C, Ferrie CD, Pal DK. Antiepileptic drug treatment of rolandic epilepsy and Panayiotopoulos syndrome: clinical practice survey and clinical trial feasibility. Archives of disease in childhood. 2015;100(1):62-7.

14. Putri RM, Hinting A, Harsoyo PM, Nugrahanti FR. Effectiveness of Korean Ginseng in Men with Erectile Dysfunction. Indonesian Andrology & Biomedical Journal. 2023;4(1).

15. Zakai F, Uddin S, Akram M, Mohiuddin E, Hannan A, Usmanghani K. Introduction to male infertility. 2011.

16. Ganjkhani M, Nourozi S, Bigonah R, Rostami A, Shokri S. Ameliorating impacts of ginseng on the apoptosis of spermatogenic cells and sperm quality in temporal lobe epilepsy rat model treated with valproate. Andrologia. 2019;51(9):e13348.

17.Kim HJ, Kim P, Shin CY. A comprehensive review of the therapeutic and pharmacological effects of ginseng and ginsenosides in central nervous system. Journal of ginseng research. 2013;37(1):8.

18.Choi JH, Kwon TW, Jo HS, Ha Y, Cho I-H. Gintonin, a Panax ginseng-derived LPA receptor ligand, attenuates kainic acid-induced seizures and neuronal cell death in the hippocampus via anti-inflammatory and anti-oxidant activities. Journal of Ginseng Research. 2023;47(3):390-9.

19. Lee ChangHwan LC, Kim JongMin KJ, Kim DongHyun KD, Park SeJin PS, Liu XiaoTong LX, Cai MuDan CM, et al. Effects of Sun ginseng on memory enhancement and hippocampal neurogenesis. 2013.

20. Sukrittanon S, Watanapa WB, Ruamyod K. Ginsenoside Re enhances small-conductance Ca2+-activated K+ current in human coronary artery endothelial cells. Life sciences. 2014;115(1-2):15-21.

21. Racine RJ. Modification of seizure activity by electrical stimulation: II. Motor seizure. Electroencephalography and clinical neurophysiology. 1972;32(3):281-94.

22. Paxinos G, Watson C. The rat brain in stereotaxic co-ordinates. Sydney: Academic Press. 1982.

23. Kazemi M, Shokri S, Ganjkhani M, Ali R, Iraj JA. Modulation of axonal sprouting along rostro-caudal axis of dorsal hippocampus and no neuronal survival in parahippocampal cortices by long-term post-lesion melatonin administration in lithium-pilocarpine model of temporal lobe epilepsy. Anatomy & cell biology. 2016;49(1):21-33.

24.do Nascimento AL, Dos Santos NF, Pelagio FC, Teixeira SA, de Moraes Ferrari EA, Langone F. Neuronal degeneration and gliosis time-course in the mouse hippocampal formation after pilocarpine-induced status epilepticus. Brain research. 2012;1470:98-110.

25. Zhu J-D, Wang J-J, Zhang X-H, Yu Y, Kang Z-S. Panax ginseng extract attenuates neuronal injury and cognitive deficits in rats with vascular dementia induced by chronic cerebral hypoperfusion. Neural regeneration research. 2018;13(4):664-72.

26. Murphy BL, Hofacer RD, Faulkner CN, Loepke AW, Danzer SC. Abnormalities of granule cell dendritic structure are a prominent feature of the intrahippocampal kainic acid model of epilepsy despite reduced postinjury neurogenesis. Epilepsia. 2012;53(5):908-21.

27. Althaus AL, Moore SJ, Zhang H, Du X, Murphy GG, Parent JM. Altered synaptic drive onto birthdated dentate granule cells in experimental temporal lobe epilepsy. Journal of Neuroscience. 2019;39(38):7604-14.

28. Ribak CE, Shapiro LA. Ultrastructure and synaptic connectivity of cell types in the adult rat dentate gyrus. Progress in brain research. 2007;163:155-66.

29. Luo C, Ikegaya Y, Koyama R. Microglia and neurogenesis in the epileptic dentate gyrus. Neurogenesis. 2016;3(1):e1235525.

30.Lu J, Wang X, Wu A, Cao Y, Dai X, Liang Y, et al. Ginsenosides in central nervous system diseases: Pharmacological actions, mechanisms, and therapeutics. Phytotherapy Research. 2022;36(4):1523-44.

Journal of Plasma & Biomarkers
Volume18 , Issue 2, Number 70, Pages 50-61
sanad.iau.ir/journal/qjaphd ISSN: 9880-1735

Effect of Chronic Panax Ginseng Treatment on Histopathological Alterations of the hippocampal dentate gyrus in Pilocarpine-Induced Epilepsy Model Rats

Reza Bigonah[1], **Mahin Ganjkhani[2]**

1- Physiology Master's Graduate, Physiology Department, School Of Medicine, Zanjan University of Medical Sciences, Zanjan-Iran
2- Associate Professor of Physiology, Physiology Department, School Of Medicine, Zanjan University of Medical Sciences, Zanjan-Iran, mganjkhani@zums.ac.ir

Received:2024.12.08 **Accepted: 2025.03.05**

Abstract

Background & Aim: Because mossy fiber sprouting is considered an important indicator in assessing the severity of temporal lobe epilepsy in animal models, the purpose of the present study is to investigate the protective effects of ginseng and sodium valproate on histopathologic changes in the dentate gyrus region of the hippocampus in pilocarpine-induced epileptic rats

Methods: In the present experimental study, 70 adult male Wistar rats were randomly divided into different groups. In 4 groups, lithium pilocarpine (127 mg/kg) was used as an intraperitoneal injection to model epilepsy. Then, three groups of epileptic groups were given ginseng 150 mg/kg, sodium valproate 200 mg/kg (as a positive control), and ginseng plus sodium valproate for thirty days, respectively. At the end of the treatment period and after hippocampal biopsy, Nissl staining was performed to evaluate cell number and Timms staining was performed to examine aberrant axonal sprouting. Data analysis was performed using SPSS software and ANOVA statistical tests.

Results: It was observed that ginseng treatment significantly ($p<0.05$) helped ameliorate the hippocampal damage compared to the epileptic non treatment group.

Conclusion: Ginseng treatment has a better effect than sodium valproate on improving and reducing complications of epilepsy in the hippocampus. It seems that ginseng prevents the destruction of neurons and the production of abnormal mossy fibers in epilepsy.

Keywords: Pilocarpine model epilepsy, Panax ginseng, Histopathology, Hippocampus.