

# اثر هورمون رشد بر بافت بیضه و ضرایب اسپرماتوژنز متعاقب تجویز متوترکسات در موش صحرائی

میرهادی خیاطنوری<sup>۱\*</sup>، آرش خاکی<sup>۲</sup>، سیداسماعیل صفوی<sup>۳</sup>، حامد صراطی نوری<sup>۴</sup>

## چکیده

متوترکسات جزو داروهایی است که در شیمی درمانی تومورهای مختلف و در درمان بیماری های التهابی کاربرد وسیعی دارد. مطالعات نشان داده اند که این دارو روی روند اسپرماتوژنز و اووژنز اثر مهاری داشته و باعث کاهش باروری و تغییرات بافتی مختلف در بیضه حیوانات آزمایشگاهی می شود. از طرف دیگر مشخص شده است که هورمون رشد دارای اثرات ترمیمی و التیام دهنده در بافت های مختلف بدن است. هدف از این مطالعه تعیین اثر هورمون رشد روی ضرایب اسپرماتوژنز متعاقب تجویز متوترکسات در بافت بیضه موش صحرائی بود. در این مطالعه تجربی، ۸۰ سر موش صحرائی نر نژاد ویستار، به دو گروه کنترل (n=۲۰) و شش گروه تحت مطالعه (n=۶۰) تقسیم شدند. گروه تحت مطالعه اول و دوم به ترتیب ۱۴ و ۲۸ روز متوالی، هورمون رشد به میزان ۰/۳mg/kg از راه داخل صفاقی دریافت کردند. گروه مطالعه سوم و چهارم به ترتیب ۱۴ و ۲۸ روز هر هفته یکبار، داروی متوترکسات با دوز ۱mg/kg از راه داخل صفاقی دریافت نمودند. در گروه تحت مطالعه پنجم و ششم موشها به صورت توأم از هر دو داروی متوترکسات و هورمون رشد به مدت ۱۴ و ۲۸ روز از راه داخل صفاقی دریافت کردند. دو گروه کنترل نیز مدت ۱۴ و ۲۸ روز سرم فیزیولوژی را از راه داخل صفاقی دریافت نمودند. بعد از گذشت زمان های ذکر شده نمونه بیضه اخذ گردیده و پس از تهیه مقاطع بافتی و رنگ آمیزی هماتوکسیلین-ائوزین، از لحاظ بافت شناسی و شاخص های اسپرماتوژنز شامل: ضریب تمایز لوله ای (TDI)، ضریب اسپرمیوژنز (SI) و ضریب بازسازی (RI) مطالعه شد. داده های بدست آمده با استفاده از آزمون آماری آنالیز واریانس یکطرفه مورد تجزیه و تحلیل قرار گرفت. نتایج این مطالعه نشان داد که داروی متوترکسات دارای اثرات مخرب روی بافت بیضه و فرایند اسپرماتوژنز در گروه های تحت درمان با متوترکسات در مقایسه با گروه کنترل می باشد. همچنین نتایج مطالعات نشان داد که TDI، SI و RI در روز ۱۴ بعد از تجویز متوترکسات کاهش غیر معنی دار و در روز ۲۸ بعد از تجویز

۱- گروه فارماکولوژی دانشکده دامپزشکی دانشگاه آزاد اسلامی واحد تبریز

۲- گروه پاتولوژی دانشکده دامپزشکی دانشگاه آزاد اسلامی واحد تبریز

۳- گروه بافت شناسی دانشکده دامپزشکی دانشگاه آزاد اسلامی واحد تبریز

۴- دانشکده دامپزشکی دانشگاه آزاد اسلامی واحد تبریز

\*-نویسنده مسئول khayat\_nouri@yahoo.com

متوترکسات نسبت به گروه کنترل کاهش معنی دار ( $p < 0.05$ ) نشان می دهد. تجویز هورمون رشد به تنهایی اثر معنی دار بر شاخص های اسپرمتوزن نداشت. در تجویز همزمان هورمون رشد و متوترکسات، هورمون رشد اثرات ترمیمی معنی دار ( $p < 0.05$ ) در بافت بیضه و ضرایب اسپرمتوزن در مقایسه با گروه متوترکسات تنها، نشان داد. نتایج مطالعه نشان داد که تجویز متوترکسات باعث کاهش اسپرمتوزن و شاخص های آن در بافت بیضه موش صحرائی می شود. این کاهش در مقدار TDI، SI و RI ممکن است از طریق کاهش تقسیم سلولی و اثرات سمی دارو باشد. همچنین هورمون رشد دارای اثرات ترمیمی در بافت بیضه حین درمان با متوترکسات بوده و سبب افزایش میزان باروری و ضرایب اسپرمتوزن پس از شیمی درمانی با متوترکسات می شود. البته اثر این داروها در روند اسپرمتوزن و ناباروری انسان نیاز به مطالعات بیشتر دارد.

### واژگان کلیدی: هورمون رشد، متوترکسات، ضرایب اسپرمتوزن، موش صحرائی

#### مقدمه

ادارای - تناسلی استفاده می شود (۸ و ۱۴). این دارو در پیشگیری و درمان سرطان مننژ نیز کاربرد دارد و یکی از مهمترین رژیم های درمانی در کوریوکارسینوما و سایر تومورهای تروفوبلاستیک آبستنی است (۵ و ۷). متوترکسات امروزه به عنوان یکی از داروهای انتخابی در درمان آرتريت روماتوئید در نظر گرفته می شود و در ۶۰٪ از بیماران با دوزهایی بسیار پایین تر نسبت به شیمی درمانی سرطان ها، مفید واقع می شود (۵). همچنین در درمان پسروریاژیس، آرتريت پسروریاژیک، پلی میوزیت، درماتومیوزیت، لوپوس اریتماتوز تحت حاد و واسکولیت به کار رفته است (۱۳). با وجود مصرف زیاد این دارو، متوترکسات دارای اثرات جانبی متنوعی در پستانداران می باشد. از عوارض تجویز این دارو می توان به التهاب آراکنوئید، سندرم حاد سردرد، درد کمر و تب اشاره نمود. متوترکسات باعث بروز اثرات سمی زیادی نظیر تهوع، استفراغ، اسهال، آلورسی، استوماتیت، بثورات پوستی، تضعیف مغز استخوان و سمیت کبدی می شود (۸ و ۱۳). متوترکسات سبب اختلال در اوورن و اسپرمتوزن شده و ممکن است روی باروری اثر مهاری داشته باشد (۷ و ۱۸). متوترکسات مانند سایر مهارکننده های فولات، تراوتوزن بوده و با مرگ جنینی در ارتباط است (۸ و ۱۳). هورمون رشد (سوماتوتروپین) هورمونی است که

با صنعتی شدن جوامع بشری، شمار مبتلایان به سرطان، رشد چشمگیری داشته و استفاده از داروهای ضدسرطان در درمان بیماران مبتلا به سرطان کاربرد وسیعی پیدا کرده است (۲۳). متضادهای اسید فولیک همچون متوترکسات از طریق مهار آنزیم دی هیدروفولات ردوکتاز، موجب مهار سنتز اسیدهای نوکلئیک می شوند. دارو به یک متابولیت هیدورکسیله با فعالیت کم متابولیزه شده و هم داروی اصلی و هم متابولیت آن در درون سلول ها پلی گلوتاماته می گردند و برای مدت های طولانی در سلول باقی می ماند (۸ و ۹). متوترکسات که قبلاً آموتوپترین نامیده می شد در درمان لوسمی حاد کودکان و انواع لنفوم موثر است و در زنان مبتلا به کوریوکارسینوما ممکن است درمان قطعی بیماری باشد. تاکید فعلی در شیمی درمانی سرطان ها بر کاربرد ترکیبی از داروهاست. متوترکسات وقتی با سایر داروها توأم گردد ممکن است در درمان بعضی از تومورهای بافت های تخمدان، کولون و کارسینوم پستان مفید واقع شود (۷). متوترکسات در درمان لنفوسارکوم، لنفوم بورکیت، لوسمی لنفوبلاستیک حاد و تومورهای ناحیه سر و گردن کاربرد دارد (۷ و ۱۸). همچنین متوترکسات به عنوان درمان کمکی در استئوسارکوما، تومورهای مثانه، مغز، سینه و دستگاه

می شود (۷). همچنین مطالعات قبلی اثر این هورمون را با افزایش تولید تستوسترون در تحریک سلول های سازنده اسپرم در بافت بیضه نشان داده اند (۲۵). با توجه به نقش ترمیمی و التیامی هورمون رشد روی بافت های مختلف بدن، و با توجه به اینکه تحقیقی در داخل و خارج از کشور مبنی بر اثر متوترکسات و هورمون رشد روی ضرایب اسپرماتوژنز در موش صحرایی وجود ندارد، هدف از این مطالعه تعیین اثر هورمون رشد روی شاخص های اسپرماتوژنز متعاقب تجویز متوترکسات در بافت بیضه موش صحرایی بود.

## مواد و روش کار

در این مطالعه تجربی از ۸۰ سر موش صحرایی نر سفید نژاد ویستار که دارای ۱۰ هفته سن و وزن  $200 \pm 10$  گرم بود، استفاده گردید. موش ها از مرکز انستیتو پاستور ایران خریداری شده و در شرایط استاندارد نگهداری شدند. در طول زمان تحقیق، این حیوانات در شرایط ۱۲ ساعت روشنایی و ۱۲ ساعت تاریکی قرار گرفتند. دمای اطاق نگهداری  $24 \pm 2$  درجه سانتی گراد و درصد رطوبت اطاق ۶۰-۵۵٪ بود. داروی متوترکسات و هورمون رشد از شرکت سیگما خریداری شده و در سرم فیزیولوژی حل گردید. تمامی تزریق های داروها و حلال از راه داخل صفاقی انجام گرفت. در ادامه موش ها به طور تصادفی به ۸ گروه تقسیم گشته و در هر گروه ۱۰ سر موش در قفس های جداگانه ای نگهداری شدند، به طوری که دو گروه کنترل و شش گروه تحت درمان بود. در گروه کنترل اول و دوم به ترتیب موش ها به مدت ۱۴ و ۲۸ روز سرم فیزیولوژی دریافت کردند. در گروه مطالعه اول و دوم به ترتیب ۱۴ و ۲۸ روز متوالی، هورمون رشد به میزان  $0.3 \text{ mg/kg}$  دریافت کردند. گروه تحت مطالعه سوم و چهارم به ترتیب ۱۴ و ۲۸ روز داروی متوترکسات را با مقدار  $1 \text{ mg/kg}$  به صورت داخل صفاقی هر هفته یکبار دریافت کردند. در گروه تحت

از قسمت قدامی هیپوفیز انسان به دست آمده و به طور کلی باعث تسریع رشد بدن شده و ساخت پروتئین ها را تحریک می کند. در حال حاضر به طور گسترده از هورمون رشد انسانی نو ترکیب (rhGH) به جای هورمون رشد طبیعی استفاده می شود (۱۳۸). در انسان کمبود ترشح هورمون رشد در خلال سال های رشد فعال، باعث کوتولگی و پس از توقف رشد، هنگامی که اپی فیزها بسته شد، آکرومگالی ایجاد می کند. همچنین باعث لیپولیز در بافت چربی و رشد ماهیچه های اسکلتی می گردد (۱۳۸). این گروه از هورمون ها را سوماتومدین ها یا عوامل رشد شبه انسولین (IGF) می نامند. هورمون رشد، سنتز سوماتومدین های IGF-I و IGF-II را عمدتاً در غضروف صفحه رشد و کبد تحریک می کند و بدین صورت که افزایش پیوند تیمیدین به DNA و اوریدین به RNA اتفاق می افتد که دال بر تکثیر سلولی می باشد و در امتداد آن افزایش تبدیل پرولین به هیدروکسی پرولین که دلیل بر افزایش سنتز غضروف است، مشاهده می گردد. علاوه بر مصارف درمانی هورمون رشد، مصارف تحقیقاتی از جمله در نوزادان مبتلا به عقب ماندگی رشد داخل رحمی، کندی رشد (۶)، سوختگی ها (۱۰ و ۲۲)، لاغری مفرط (۱۰ و ۲۴) و ناباروری (۲۱، ۱۲ و ۲۶) نیز برای این ماده پیشنهاد کرده اند. مطالعات گذشته نشان می دهد که سوماتوتروپین، تخمدان را به تحریک توسط گونادوتروفین ها حساس می کند و پیشنهاد شده است که ممکن است در مدیریت ناباروری بیمارانی که نسبت به تحریک متداول تخمدان مقاوم هستند، مفید باشد (۲۶). همچنین هورمون رشد به طریق مشابهی عمل کرده و اسپرماتوژنز را در مردان ناباروری که به درمان های متداول پاسخ نمی دهند، افزایش می دهد (۱۲ و ۲۱). مشخص شده است که هورمون رشد در بافت بیضه موش هایی که غده هیپوفیز آنها را برداشته اند از طریق اثر بر سلول های لیدینگ و تحریک هورمون لوتئال (LH) باعث تولید هورمون تستوسترون

توکی استفاده گردید. مقدار  $p < 0/05$  برای تعیین سطح معنی دار بودن بین گروه ها در نظر گرفته شد.

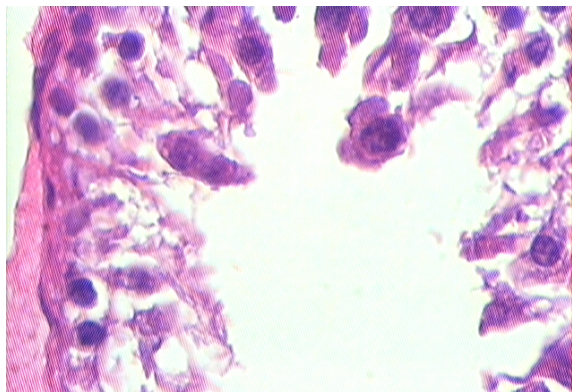
## نتایج

در گروه کنترل که سرم فیزیولوژی دریافت کرده بودند، مقاطع عرضی میکروسکوپی حاصله از بافت بیضه پس از روزهای ۱۴ و ۲۸ نشان دادند که تمامی رده‌های سلولی اسپرماتوژنز شامل اسپرماتوگونی، اسپرماتوسیت اولیه، اسپرماتوسیت ثانویه یا اسپرماتید و اسپرماتوزوئید به خوبی مشخص بود. فاصله توبول‌های سمینفر از همدیگر کم بوده و بافت بینابینی توبول‌های سمینفر کم بودند. عروق خونی موجود در بافت بینابینی هیچ گونه پرخونی را نشان نمی‌دهند (شکل ۱ و ۲). در گروهی که از داروی متوترکسات با مقدار  $1 \text{ mg/kg}$  استفاده کرده بودند در روز ۱۴ تغییرات چندانی در لوله‌های سمینفر رخ نداده بود و فقط این توبول‌ها در برخی مناطق از همدیگر فاصله گرفته بودند و سلول‌های رده اسپرماتوژنز به همراه سلول‌های سرتولی مشاهده می‌شدند. ولی در مقاطع عرضی گروهی که داروی متوترکسات را به مدت ۲۸ روز دریافت کرده بودند، سلول‌های رده اسپرماتوژنز دچار روند تخریبی شده و در داخل توبول‌های سمینفر عمدتاً سلول‌های اسپرماتوگونی مشاهده می‌شد (شکل ۳ و ۴). در گروهی که از هورمون رشد به مدت ۱۴ و ۲۸ روز استفاده کرده بودند در مقاطع بافتی در مقایسه با گروه کنترل تغییرات چندانی در لوله‌های سمینفر، سلول‌های رده اسپرماتوژنز، بافت بینابینی و عروق خونی مشاهده نشد. اکثر لوله‌های سمینفر حاوی توده اسپرم در حفره میانی بود (شکل شماره ۵). در گروه تحت مطالعه با داروی متوترکسات ( $1 \text{ mg/kg}$ ) و هورمون رشد ( $0/3 \text{ mg/kg}$ ) به صورت توام، نتایج نشان داد که میزان آتروفی توبول‌ها و از بین رفتن سلول‌های ژرمینال در مقایسه با گروهی که مدت ۲۸ روز فقط از داروی متوترکسات استفاده کرده بود، کاهش یافته است. تمامی رده‌های

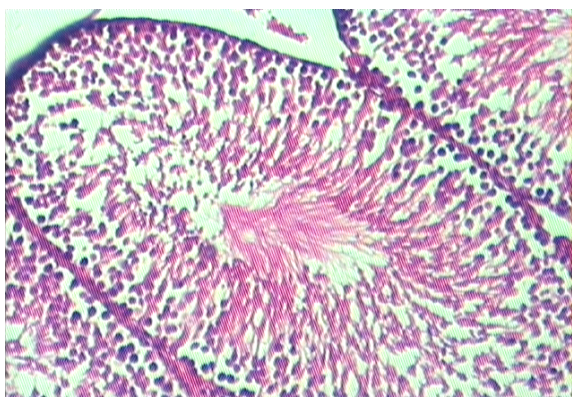
مطالعه پنجم و ششم موش‌ها به طور توام از هر دو داروی متوترکسات و هورمون رشد به مدت ۱۴ و ۲۸ روز دریافت کردند. در پایان آزمایش از پنتوباریتال ( $40 \text{ mg/kg}$ ) برای بیهوشی استفاده شده و شکم حیوان با شکاف عرضی باز شده و بیضه‌ها از بدن خارج گردید. برای آماده سازی بافت قبل از مطالعه با میکروسکوپ نوری، نمونه‌ها در محلول فرمالین ۱۰ درصد تثبیت شده و بعد از انجام مراحل مختلف پاساژ بافتی، مقاطع میکروسکوپی با ضخامت ۵ میکرون تهیه گردید. برای رنگ آمیزی نمونه‌ها از روش هماتوکسیلین و ائوزین استفاده شد.

برای ارزیابی ضرایب اسپرماتوژنز در لوله‌های منی ساز از سه شاخص تمایز لوله‌ای (Tubule differentiated index)، ضریب اسپرمیوژنز (Spermiogenesis index) و ضریب بازسازی (Repopulation index) استفاده گردید. برای محاسبه شاخص تمایز لوله‌ای که به اختصار TDI نامیده می‌شود، درصد لوله‌های منی ساز که شامل سه و یا بیش از سه رده سلولهای اسپرماتوژنز تمایز یافته از سلول اسپرماتوگونی نوع A می‌باشد، محاسبه گردید. این سلول‌ها شامل اسپرماتوگونی بینابینی، اسپرماتوگونی تیپ B، اسپرماتوسیت و اسپرماتید می‌باشد. این ضریب بیانگر حیات و تمایز سلول‌های بنیادی لوله‌ منی ساز یعنی اسپرماتوگونی A می‌باشد. برای محاسبه ضریب بازسازی (RI) نسبت سلول‌های اسپرماتوگونی فعال به سلول‌های اسپرماتوگونی غیر فعال در لوله‌های منی‌ساز محاسبه گردید. برای محاسبه ضریب اسپرمیوژنز نسبت لوله‌های منی‌ساز که حاوی اسپرم بودند، به لوله‌های فاقد اسپرم محاسبه گردید. تمامی ضرایب فوق الذکر در دوپست مقطع لوله‌ منی‌ساز به صورت تصادفی شمارش شد (۱۱ و ۲۰). بعد از انجام آزمایش‌ها داده‌ها به صورت میانگین  $\pm$  خطای معیار بیان شده و برای آنالیز داده‌ها از آنالیز واریانس یک طرفه و به دنبال آن تست‌های مقایسه چندگانه

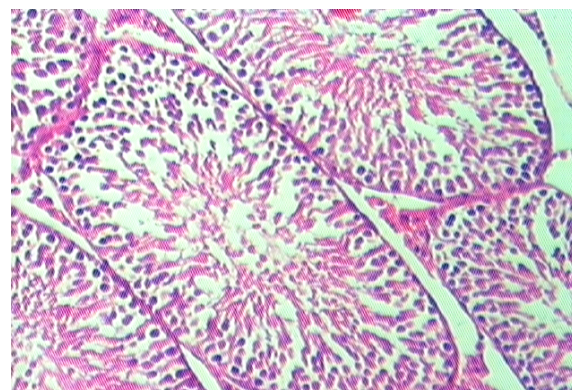
دیواره لوله های منی ساز مشاهده می شود. رنگ آمیزی هماتوکسیلین - انوزین (x100).



شکل شماره ۴ - تصویر مربوط به گروه دریافت کننده متوترکسات (1 mg/kg) به مدت ۲۸ روز. از انواع سلول های رده اسپرماتوژنز فقط تعداد محدودی سلول اسپرماتوژنی در دیواره لوله های منی ساز مشاهده می شود. رنگ آمیزی هماتوکسیلین - انوزین (x400).




شکل شماره ۵ - تصویر مربوط به توبولهای سمینفر در گروه هورمون. به منظم بودن و حضور انواع سلول های رده اسپرماتوژنز و تراکم بالای لوله های منی ساز و وجود توده اسپرم در حفره میانی لوله ها توجه شود. روز ۲۸. رنگ آمیزی هماتوکسیلین - انوزین (x100).

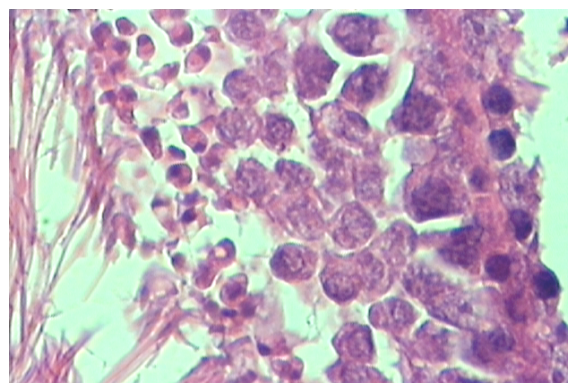


شکل شماره ۶ - تصویر مربوط به توبول های سمینفر در موش صحرایی که به مدت ۲۸ روز تماماً از داروی متوترکسات (1 mg/kg) و هورمون رشد (1/3 mg/kg) استفاده کرده بودند.

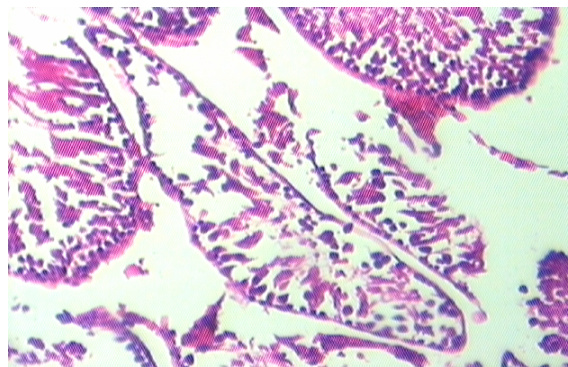
سلول های اسپرماتوژنی، اسپرماتوسیت اولیه و اسپرمها در اکثر توبول ها حضور دارند و بافت بینابینی ترمیم یافته است ولی عروق ناحیه همچنان کمی پر خون بوده و فاصله بین توبول ها در مقایسه با متوترکسات تنها، کاهش یافته است، که نشان دهنده نقش ترمیمی هورمون رشد می باشد (شکل ۶).



شکل شماره ۱ - تصویر مربوط به لوله های منی ساز در گروه کنترل. به منظم بودن و حضور انواع سلول های رده اسپرماتوژنز توجه شود. روز ۲۸. رنگ آمیزی هماتوکسیلین - انوزین (x100).



شکل شماره ۲ - تصویر مربوط به لوله های منی ساز در گروه کنترل. به منظم بودن و حضور انواع سلول های رده اسپرماتوژنز توجه شود. روز ۲۸. رنگ آمیزی هماتوکسیلین - انوزین (x400).



شکل شماره ۳ - تصویر مربوط به گروه دریافت کننده متوترکسات (1 mg/kg) به مدت ۲۸ روز. از انواع سلول های رده اسپرماتوژنز فقط تعداد محدودی سلول اسپرماتوژنی در

## بحث

داروهای ضد سرطان مدت زندگی افراد را در بسیاری از مبتلایان به سرطان، افزایش می دهند ولی در طول درمان ممکن است جدا از اثر درمانی و مفید آن، روی سایر بافت های بدن اثرات سوء داشته باشند و نقش این عوامل را بر فرآیند اسپرماتوژنز نمی توان مردود دانست (۱۷، ۱۸، ۱۹ و ۲۳). مطالعات فراوانی در مورد اثر داروهای شیمی درمانی روی بیضه به ویژه بر میزان هورمون تستوسترون در انسان و حیوانات مختلف انجام داده اند که همگی نشانگر اختلالات پیش رونده در بافت بیضه و روند اسپرماتوژنز، متناسب با افزایش مقدار و مدت زمان تجویز داروها بوده است. مطالعات قبلی که روی داروی سیکلوفسفامید انجام شده، نشان دهنده اثرات مخرب این دارو روی سلول های ژرمینال جنسی بافت بیضه و کاهش تعداد اسپرم در موش های صحرایی می باشد (۱۵، ۱۶، ۱۷، ۱۹ و ۲۳). همچنین بررسی هایی که روی اثرات داروی دکسورویسین در بافت بیضه موش های صحرایی انجام شده، نشان داده است که سلول های ژرمینال جنسی بافت بیضه تماما از بین رفته و بافت همبند جایگزین آن شده است (۱۵ و ۱۶). مطالعاتی که در پی تجویز توام داروهای آمیتوپترین، متوترکسات، دکسورویسین، سیکلوفسفامید و سیسپلاتینوم روی باروری موش های صحرایی انجام گرفته، نشان داده است که تمامی این داروها به غیر از سیسپلاتینوم، سبب مرگ سلول های اسپرماتوگونی می شوند ولی سیسپلاتینوم فقط سبب توقف تکامل اسپرماتیدها و افزایش لیپید در سلول های سرتولی می شود (۱۶، ۱۷ و ۱۸). داروی متوترکسات قابلیت عبور از سد خونی-بیضه ای را دارد. مطالعاتی که در پی تجویز داروی متوترکسات به صورت مزمن در طی ۱۷ روز انجام گرفته نشان داده است که اندازه سلول های اسپرماتوسیت اولیه، ثانویه، اسپرماتید و سلول های لیدیک و سرتولی در گروه های مورد مطالعه در مقایسه

نتایج نشان دهنده بهبود و ترمیم بافت بیضه در اثر هورمون رشد می باشد. رنگ آمیزی هماتوکسیلین - اتوزین (۱۰×).

از لحاظ شاخص های اسپرماتوژنز، مقایسه ضریب تمایز لوله ای (TDI)، ضریب اسپرمیوژنز (SPI) و ضریب بازسازی (RI) در گروه های مختلف نشان داد که اختلاف معنی داری بین گروه های کنترل ۱۴ و ۲۸ روز وجود نداشت و فقط در روز ۲۸ پس از تجویز متوترکسات در مقایسه با گروه کنترل کاهش معنی دار ( $p < 0.05$ ) این ضرایب مشاهده می شود. همچنین از نظر مقایسه بین روز ۱۴ پس از تجویز دارو و گروه کنترل، تمامی ضرایب اسپرماتوژنز کاهش نشان می دهند ولی این کاهش معنی دار نمی باشد (جدول شماره ۱). هورمون رشد به تنهایی اثر معنی دار روی ضرایب اسپرماتوژنز نداشت. تجویز همزمان هورمون رشد با متوترکسات توانست اثرات سمی متوترکسات را پیشگیری کند، به طوری که اختلاف معنی دار بین گروه کنترل و گروه تجویز توام هورمون رشد با متوترکسات وجود نداشت (جدول ۱).

### جدول ۱- اثر هورمون رشد و متوترکسات بر ضرایب

اسپرماتوژنز (ضریب تمایز لوله ای (TDI)، ضریب اسپرمیوژنز (SI) و ضریب بازسازی (RI)) در موش صحرایی (بر حسب درصد). داده ها به صورت میانگین  $\pm$  انحراف معیار ارائه شده است.  $p < 0.05$ \* در مقایسه با سایر گروه ها در هر ستون می باشد. تفاوت معنی دار بین گروه های کنترل، هورمون و هورمون + متوترکسات وجود نداشت.

شاخص / گروه	TDI	SPI	RI
کنترل ۱۴	$94/64 \pm 3/29$	$84/69 \pm 5/14$	$88 \pm 4$
کنترل ۲۸	$92/66 \pm 3/48$	$86/46 \pm 3/46$	$90/49 \pm 3/02$
هورمون رشد ۱۴	$95 \pm 3/06$	$91 \pm 3/92$	$88/71 \pm 4/82$
هورمون رشد ۲۸	$93/5 \pm 2/69$	$91/33 \pm 4/13$	$87/5 \pm 5/8$
متوترکسات ۱۴	$84/5 \pm 5/29$	$77/09 \pm 5/54$	$78/33 \pm 3/44$
متوترکسات ۲۸	$86 \pm 2/44$ *	$47/13 \pm 7/35$ *	$41 \pm 5/56$ *
هورمون رشد + متوترکسات ۱۴	$89/47 \pm 3/52$	$79/28 \pm 7/17$	$81/99 \pm 6/03$
هورمون رشد + متوترکسات ۲۸	$90/26 \pm 4/63$	$81/99 \pm 4/72$	$82/5 \pm 6/37$

کاهش سمیت متوترکسات روی بافت بیضه شود و ضرایب اسپرماتوژنز در مقایسه با گروه کنترل اختلاف معنی‌دار نشان نمی‌دهد، در حالی که در گروه متوترکسات تنها، تمامی ضرایب اسپرماتوژنز به طور معنی‌دار کاهش می‌یابد.

نتایج مطالعه ما نشان داد که تجویز متوترکسات باعث کاهش اسپرماتوژنز و شاخص‌های آن در بافت بیضه موش صحرایی می‌شود. از طرف دیگر هورمون رشد دارای اثرات ترمیمی روی بافت بیضه و فرایند اسپرماتوژنز می‌باشد و در موش‌هایی که تحت شیمی درمانی با داروی متوترکسات هستند از عوارض مخرب دارو در بافت بیضه می‌کاهد. البته بررسی اثر این داروها در روند اسپرماتوژنز و ناباروری انسان نیاز به مطالعات بیشتر دارد.

## منابع

- 1- Badri, S.N., Vanithakumari, G. and Malini, T. (2000): Studies on methotrexate effects on testicular steroidogenesis in rats. *Endocr Res*, 26(2):247-62.
- 2- Castillo, C., Cruzado, M., Ariznavarreta, C., Gil-Loyzaga, P., Lahera, V., Cachofeiro, V. and Tresguerres, J.A. (2005): Effect of recombinant human growth hormone administration on body composition and vascular function and structure in old male Wistar rats. *Biogerontology*, 6(5):303-12.
- 3- Chen, S., Wang, H.T., Yang, B., Fu, Y.R. and Ou, Q.J. (2004): Protective effects of recombinant human growth hormone on cirrhotic rats. *World J Gastroenterol*, 10(19):2894-7.
- 4- Davies, J.S., Thompson, N.M., Christian, H.C., Pinilla, L., Ebling, F.J., Tena-Sempere, M. and Wells, T. (2006): Hypothalamic expression of human growth hormone induces post-pubertal hypergonadotrophism in male transgenic growth retarded rats. *J Neuroendocrinol*, 18(10):719-31.
- 5- Doyle, L.A., Berg, C., Bottino, G. and Chabner, B. (1983): Erythema and

با گروه کنترل کاهش یافته و همچنین توده کروماتین سلول‌های اسپرماتوسیت از حالت کروی به بیضوی تغییر شکل می‌دهد و در بافت بینابینی بیضه سبب افزایش فضای سلولی و کاهش قطر لوله‌های سمینفر می‌شود (۱۴، ۱۸). همچنین مطالعاتی که در پی تجویز داروی متوترکسات پس از ۸ هفته در موش‌های صحرایی انجام گرفته، نشان داده است که میزان تستوسترون و کلسترول سرم کاهش می‌یابد (۱۸). تحقیقات گذشته دانشمندان ثابت کرده است که تزریق داروی متوترکسات از راه وریدی در مقادیر کم و متوسط سبب کاهش منی و کاهش تعداد اسپرم در موش‌های صحرایی می‌شود اما سبب آتروفی بافت بیضه نمی‌گردد (۱۸). نتایج مطالعه ما نیز نشان داد که متوترکسات به میزان ۱mg/kg می‌تواند سبب تغییرات هیستوپاتولوژیک و کاهش ضرایب اسپرماتوژنز در بافت بیضه گردد و مرگ انواع سلول‌های ژرمینال جنسی و آتروفی توبول‌های سمینفر را سبب می‌شود. همچنین در بافت بینابینی بیضه سبب افزایش بافت همبند می‌شود، که ممکن است ناشی از پرولیفراسیون جبرانی باشد و این اثرات مخرب در تایید مطالعات قبلی محققین می‌باشد.

مشخص شده است که هورمون رشد نقش مهمی در محافظت و ترمیم بافت بیضه پس از شیمی‌درمانی با سیکلوفسفامید دارد (۱۷). از طرف دیگر نقش هورمون رشد انسانی در بهبود عملکرد کبد، افزایش میزان آلبومین، سوپراکسیددسموتاز سرم و کاهش میزان آلانین ترانس آمیناز سرم و کاهش میزان کلاژن و بهبودی بیماری سیروز کبدی در موش‌های صحرایی شناخته شده است (۲، ۳ و ۱۶). مطالعات گذشته دانشمندان ثابت کرده است که تجویز هورمون رشد انسانی در موش‌های صحرایی، نقش مثبتی در آزادی هورمون‌های گنادوتروفین دارد و باعث اثرات درمانی مفید و افزایش وزن بدن می‌شود (۳ و ۴). نتایج مطالعه ما نیز نشان داد که هورمون رشد ممکن است باعث

- desquamation after high-dose methotrexate. *Ann Intern Med*, 98(5 Pt 1):611-2.
- 6- Growth Hormone Research Society. (2000): Consensus guidelines for the diagnosis and treatment of growth hormone (GH) deficiency in childhood and adolescence: summary statement of the GH Research Society. *J Clin Endocrinol Metab*, 85(11):3988-9.
  - 7- Johnson, F.E., Farr, S.A., Mawad, M. and Woo, Y.C. (1994): Testicular cytotoxicity of intravenous methotrexate in rats. *J Surg Oncol*, 55(3):175-8.
  - 8- Katzung, B.G. (2004): Basic and clinical pharmacology. Ninth edition, The McGraw-Hill Companies, USA. Pp: 605-10, 907-8, 923-8.
  - 9- Krakower, G.R. and Kamen, B.A. (1983): In situ methotrexate polyglutamate formation in rat tissues. *J Pharmacol Exp Ther*, 227(3):633-8.
  - 10- Low, J.F., Herndon, D.N. and Barrow, R.E. (1999): Effect of growth hormone on growth delay in burned children: a 3-year follow-up study. *Lancet*, 354(9192):1789.
  - 11- Meistrich, M.L., Wilson, G., Porter, K.L., Huhtaniemi, I., Shetty, G. and Shuttlesworth, G.A. (2003): Restoration of spermatogenesis in dibromochloropropane (DBCP)-treated rats by hormone suppression. *Toxicol Sci*, 76(2):418-26.
  - 12- Ovesen, P.G., Jørgensen, J.O., Ingerslev, J., Orskov, H. and Christiansen, J.S. (1998): Growth hormone treatment of men with reduced sperm quality. *Ugeskr Laeger*, 160(2):176-80.
  - 13- Rang, H.P., Dale, M.M., Ritter, J.M. and Moore, P.K. (2003): Pharmacology. Fifth edition, Churchill Livingstone. Pp: 405-7, 701-2.
  - 14- Riccardi, R., Vigersky, R.A., Barnes, S., Bleyer, W.A. and Poplack, D.G. (1982): Methotrexate levels in the interstitial space and seminiferous tubule of rat testis. *Cancer Res*, 42(5):1617-9.
  - 15- Russell, L.D. and Russell, J.A. (1991): Short-term morphological response of the rat testis to administration of five chemotherapeutic agents. *Am J Anat*, 192(2):142-68.
  - 16- Sakrak, O., Akpınar, M., Bedirli, A., Akyurek, N. and Aritas, Y. (2003): Short and long-term effects of bacterial translocation due to obstructive jaundice on liver damage. *Hepatogastroenterology*, 50(53):1542-6.
  - 17- Satoh, K., Ohyama, K., Nakagomi, Y., Ohta, M., Shimura, Y., Sano, T., Ishikawa, H., Amemiya, S. and Nakazawa, S. (2002): Effects of growth hormone on testicular dysfunction induced by cyclophosphamide (CP) in GH-deficient rats. *Endocr J*, 49(6):611-9.
  - 18- Saxena, A.K., Dhungel, S., Bhattacharya, S., Jha, C.B. and Srivastava, A.K. (2004): Effect of chronic low dose of methotrexate on cellular proliferation during spermatogenesis in rats. *Arch Androl*, 50(1):33-5.
  - 19- Schambelan, M., Mulligan, K., Grunfeld, C., Daar, E.S., LaMarca, A., Kotler, D.P., Wang, J., Bozzette, S.A. and Breitmeyer, J.B. (1996): Recombinant human growth hormone in patients with HIV-associated wasting. A randomized, placebo-controlled trial. Serostim Study Group. *Ann Intern Med*, 125(11):873-82.
  - 20- Shetty, G., Wilson, G., Huhtaniemi, I., Shuttlesworth, G.A., Reissmann, T. and Meistrich, M.L. (2000): Gonadotropin-releasing hormone analogs stimulate and testosterone inhibits the recovery of spermatogenesis in irradiated rats. *Endocrinology*, 141(5):1735-45.
  - 21- Shoham, Z., Conway, G.S., Ostergaard, H., Lahlou, N., Bouchard, P. and Jacobs, H.S. (1992): Cotreatment with growth hormone for induction of spermatogenesis in patients with hypogonadotropic hypogonadism. *Fertil Steril*, 57(5):1044-51.
  - 22- Takala, J., Ruokonen, E., Webster, N.R., Nielsen, M.S., Zandstra, D.F., Vundelinckx, G. and Hinds, C.J. (1999): Increased mortality associated with growth hormone treatment in critically ill adults. *N Engl J Med*, 341(11):785-92.



- 23- Tomoda, R., Seto, M., Hioki, Y., Sonoda, J., Matsumine, A., Kusuzaki, K. and Uchida, A. (2005): Low-dose methotrexate inhibits lung metastasis and lengthens survival in rat osteosarcoma. *Clin Exp Metastasis*, 22(7):559-64.
- 24- Waters, D., Danska, J., Hardy, K., Koster, F., Qualls, C., Nickell, D., Nightingale, S., Gesundheit, N., Watson, D. and Schade, D. (1996): Recombinant human growth hormone, insulin-like growth factor 1, and combination therapy in AIDS-associated wasting. A randomized, double-blind, placebo-controlled trial. *Ann Intern Med*, 125(11):932-4.
- 25- Yilmaz, B., Kutlu, S., Canpolat, S., Sandal, S., Ayar, A., Mogulkoc, R. and Kelestimur, H. (2001): Effects of paint thinner exposure on serum LH, FSH and testosterone levels and hypothalamic catecholamine contents in the male rat. *Biol Pharm Bull*, 24(2):163-6.
- 26- Yoshimura, Y., Nakamura, Y., Koyama, N., Iwashita, M., Adachi, T. and Takeda, Y. (1993): Effects of growth hormone on follicle growth, oocyte maturation, and ovarian steroidogenesis. *Fertil Steril*, 59(4):917-23.

