

مطالعه کالبدشناسی و بافت‌شناسی غدد ضمیمه جنسی در اسبچه خزر

احمد سوداگرامیری^{۱*}، مریم رضائیان^۲، حسن گیلانپور^۲، مسعود ادیب‌مرادی^۲، محبوبه رستمی^۱،
کاظم چاووشی^۲، فردوس ابراهیم‌پور^۳

چکیده

هدف از این پژوهش شناسایی بخشی از ساختمان بدن اسبچه خزر بعنوان یک نژاد بومی ایران است. در این مطالعه غدد ضمیمه جنسی پنج راس اسبچه خزر بالغ در زمینه کالبدشناسی و بافت‌شناسی مورد مطالعه قرار گرفته شد. از نظر کالبدشناسی غده ضمیمه جنسی دارای ساختمان و موقعیت مشابه اسب بوده، ولی اندازه آن در مقایسه با اسب کوچک‌تر است. از نظر بافت‌شناسی ساختمان این غدد مشابه اسب بوده ولی تراکم واحدهای ترشحی نسبت به اسب کمتر است. تفاوت در اندازه غدد و کم‌بودن ساختارهای ترشحی آن‌ها می‌تواند میزان کمتر منی را در این حیوان در مقایسه با اسب توجیه نماید.

واژگان کلیدی: اسبچه خزر، کالبدشناسی، بافت‌شناسی، غدد ضمیمه جنسی.

مقدمه

اینکه ما را با تنوع و غنای جمعیت جانوری ایران روبرو می‌سازد، بلکه امکان حل و گشایش یکی از رازهای تاریخی در حجاری‌ها و نقش‌های ایران کهن را در کتیبه‌هایی چون کتیبه داریوش ممکن ساخته است. در این حجاریها، تصویر و نقش اسب کوچک، تصویر امروزمین و پیش روی اسبچه خزر یا اسب گیلی را تداعی می‌کند. با توجه به مطالب ذکر شده در بالا در این بررسی سعی شده است که برای اولین بار در ایران ساختمان غدد ضمیمه جنسی این حیوان از نظر کالبدشناسی و بافت‌شناسی مورد توجه قرار گیرد (۱).

در میان جانورانی که همواره انسان با او پیوند نزدیکی داشته است، اسب جایگاه خاص دارد. این اهمیت تا بدان پایه است که نمی‌توان در اسطوره‌ها و افسانه‌های جهان نقش این حیوان شگفت‌انگیز را نادیده گرفت. نژادهای مختلفی از اسب تاکنون شناسایی شده‌اند. یکی از نژادهای معروف که حدود نیم قرن پیش به جهانیان معرفی گردیده، اسبچه خزر است که به عنوان یک موجود بی‌همتا و منحصر به فرد علاوه بر

۱- دانشکده کشاورزی - دانشگاه آزاد اسلامی واحد چالوس

۲- گروه علوم پایه دانشکده دامپزشکی - دانشگاه تهران

۳- کارشناس بخش کالبدشناسی و بافت‌شناسی دانشکده دامپزشکی - دانشگاه تهران

*-نویسنده مسئول ahmad_sodagari@yahoo.com

غدد ضمیمه جنسی به صورت مجتمع در اطراف میزراه لگنی قرار دارند. رشد و فعالیت آنها تحت تأثیر هورمونهای جنسی صورت می‌گیرد. اگر حیوان در اوایل زندگی خود و قبل از بلوغ اخته شود، رشد این

صورت پشتی بوسیله رشته‌هایی از عضله میزراهی پوشیده می‌شود. اندازه هر دو بخش غده پروستات بدنبال تحریک جنسی افزایش می‌یابد (۱۱ و ۸). غده پروستات دارای تعدادی مجاری ترشعی کوچک بوده که به صورت گروهی در دو طرف برجستگی مخاطی میزراهی باز می‌شود. ترشح غده پروستات ظاهری شیری رنگ با بوی مخصوص دارد (۵).

از نظر بافت‌شناسی دارای تعداد متغیری از غده لوله‌ای - آلوئولی می‌باشد. توبول‌های ترشعی، آلوئول‌ها و مجاری داخل غده‌ای پروستات بوسیله بافت پوششی مکعبی و یا استوانه‌ای ساده پوشیده می‌شوند. بطرف انتهایی مجاری، بافت پوششی ساده بصورت بافت پوششی استوانه‌ای مطبق و یا بافت پوششی انتقالی تغییر می‌کند. پروستات از خارج توسط کپسول ضخیمی از بافت همبند سخت غیر منظم احاطه می‌شود. از کپسول ترابکولهایی به داخل غده نفوذ کرده و غده را تقسیم می‌کند. کپسول و ترابکول‌ها و همچنین بافت بینابینی دارای عضلات صاف زیاد است (۴ و ۳).

غده پیازی - میزراهی روی سطح پشتی جانبی انتهایی عقبی میزراه لگنی قرار داشته و ارتباط نزدیک با پیاز آلت تناسلی دارد. این غده دارای چندین مجرای ترشعی کوچک است که به صورت دو ردیف طولی در روی سطح پشتی میزراه باز می‌شود (۵).

از نظر بافت‌شناسی ساختمان آن بصورت لوله‌ای - آلوئولی می‌باشد. بخش‌های ترشعی غده عمدتاً توسط بافت پوششی استوانه‌ای ساده پوشیده می‌شود. مجاری جمع‌کننده به وسیله سلولهای مکعبی ساده و یا استوانه‌ای ساده پوشیده می‌شوند. از اجتماع مجاری جمع‌کننده مجاری داخل غده‌ای ایجاد می‌گردند که این مجاری به وسیله بافت پوششی شبه مطبق پوشیده می‌شوند. این مجاری سرانجام توسط سه تا چهار مجرای بداخل میزراه باز می‌شوند، که این مجاری دارای بافت پوششی انتقالی می‌باشند. غده از خارج توسط کپسول فیروالاستیک پوشیده می‌شود که دارای رشته‌های

غدد به صورت کامل اتفاق نمی‌افتد. ولی اگر اخته نمودن پس از بلوغ انجام شود، این غدد تحلیل رفته و ترشح آنها متوقف می‌شود. غدد ضمیمه جنسی را می‌توان از طریق رکتوم لمس کرد. در تک سمی‌ها هر سه غده شامل غده وزیکولار، غده پروستات و غده پیازی - میزراهی وجود دارند.

غده وزیکولار که با توجه به شکل آن در تک سمی‌ها، وزیکول سمينال گفته می‌شود، در قسمت پشتی جانبی گردن مثانه قرار دارد. این غده تقریباً گلابی شکل بوده و دارای یک مجرای بزرگی است که در برجستگی مخاطی در ابتدای میزراه باز می‌شود (۷).

از نظر بافت‌شناسی ساختمان لوله‌ای و یا لوله‌ای - آلوئولی دارد و غشای مخاطی دارای چین‌خوردگی می‌باشد. بافت پوششی غده بصورت استوانه‌ای شبه مطبق با سلول‌های استوانه‌ای بلند و تعداد کمتری سلولهای کروی قاعده‌ای می‌باشد. مجاری ترشعی و مجاری داخل لوبولی بوسیله اپی‌تلیوم مکعبی ساده و یا استوانه‌ای شبه مطبق پوشیده می‌شوند. در زیر مخاط بافت همبند سست پرعروقی وجود دارد که آن به بافت همبندی سخت ترابکولها امتداد پیدا می‌کند. ترابکول‌ها غده را به لوب یا لوبول‌هایی تقسیم می‌کنند. لایه عضلانی دارای ضخامت و ترتیب متفاوت بوده که اطراف غده را احاطه کرده است. از خارج غده توسط ادوانتیس و یا سروز پوشیده می‌شود (۴ و ۳).

غده پروستات یک غده لوبوله است که در گردن مثانه و ابتدای میزراه و قسمت شکمی رکتوم قرار دارد. پروستات دارای دو لوب جانبی و یک قسمت بینابینی باریک بنام تنگه است، که دو لوب را به همدیگر ارتباط می‌دهد. سطح زیرین غده پروستات مقعر بوده و قسمتی از غده وزیکولار را در بر می‌گیرد. سطح پشتی نیز مقعر بوده و با راست روده تماس دارد. تنگه روی محل ارتباط مثانه با میزراه، رحم نر، بخش انتهایی کانال دفران و مجرای خروجی غده وزیکولار قرار دارد و به

از نظر بافت‌شناسی غده وزیکولار از خارج توسط کپسولی احاطه شده که دارای رشته‌های عضلانی صاف زیادی است که به صورت دو لایه حلقوی و طولی قرار گرفته‌اند. از کپسول ترابکولها بطرف داخل غده حرکت می‌کنند. غده در اسب دارای چین‌خوردگی زیادی می‌باشد. ولی در نمونه‌های گرفته شده این چین‌خوردگی‌ها خیلی زیاد نبوده و برخی از چین‌ها دارای چین‌خوردگی‌های ثانویه نیز می‌باشند. در زیر مخاط، بافت همبند وجود دارد که این بافت اطراف واحدهای ترشحاتی را احاطه می‌کند. بافت پوششی مخاطی از استوانه‌ای ساده تا استوانه‌ای شبه مطبق می‌تواند متفاوت باشد (شکلهای شماره ۴ و ۳).

غده پروستات در اسپچه خزر دارای دو لوب و یک قسمت مرتبط‌کننده بین دو لوب بوده است. طول لوب‌های پروستات پنج سانتی متر و عرض آن دو و نیم سانتی متر بوده و عرض کلی غده پروستات شش سانتی متر بوده است. این غده روی قسمت ابتدایی میزراه قرار گرفته و بصورت پشتی جانبی آنرا احاطه کرده است (شکلهای شماره ۱ و ۲).

از نظر بافت‌شناسی غده پروستات از خارج توسط کپسول پیوندی احاطه شده است که آن دارای رشته‌های عضلانی صاف فراوان است. ترابکولها از کپسول به داخل غده کشیده می‌شوند که این ساختارها نیز دارای عضلات صاف هستند. این رشته‌های عضلانی کاملاً به داخل غده کشیده شده و در اطراف لوبول‌های ترشحاتی غده بصورت حلقوی قرار گرفته‌اند. بافت همبندی بین لوبول‌های ترشحاتی غده پروستات زیاد است. در وسط لوبول‌ها دهانه غده باز می‌شود. چین‌خوردگی غده‌ای هر لوبول خیلی وسیع نیست. بافت پوششی غده مکعبی تا استوانه‌ای ساده و یا شبه مطبق است. همانطوری که بیان شد پشت بافت پوششی رشته‌های عضلانی صاف قرار داشته و پس از آن بافت همبند بین لوبول‌ها قرار گرفته است (شکلهای شماره ۷ و ۵).

غده پیازی - میزراهی تقریباً در قسمت انتهایی

عضلانی مخطط است. از کپسول ترابکولها وارد غده می‌شوند. ترابکولهای بزرگتر نیز دارای رشته‌های عضلانی مخطط و صاف می‌باشند (۴ و ۳).

مواد و روش کار

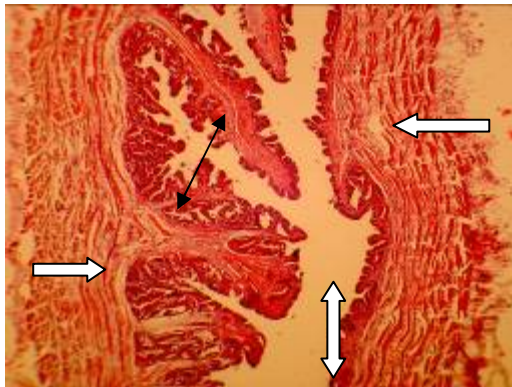در این مطالعه غدد ضمیمه جنسی پنج رأس اسپچه خزر نر بین سه تا شش سال بررسی گردید، که سه نمونه بصورت پایدار شده و دو نمونه بصورت پایدار نشده جهت مطالعات کالبدشناسی و بافت‌شناسی مورد ارزیابی قرار گرفتند. به منظور آماده‌سازی نمونه‌ها جهت مطالعه کالبدشناسی غدد ضمیمه جنسی، از سه رأس اسپچه خونگیری و سپس ماده ثابت‌کننده تزریق گردید. پس از تزریق، حیوانات برای اثرگذاری بهتر مواد ثابت‌کننده به مدت چهار هفته در سردخانه نگهداری گردیدند. سپس نمونه‌های آماده مطالعه، بدقت تشریح گردیده و غدد ضمیمه جنسی مطالعه و عکسبرداری گردیدند.

برای انجام مطالعات بافت‌شناسی، از غده وزیکولار، غده پروستات و غده پیازی- میزراهی نمونه‌هایی با ضخامت حدود نیم سانتی متر تهیه گردید. پس از پایداری شدن نمونه‌ها، از روش قالب‌گیری با پارافین جامد استفاده گردید. سپس اسلایدهایی به ضخامت شش میکرون تهیه و پس از رنگ‌آمیزی با همتوکسیلین ائوزین مورد مطالعه قرار گرفتند.

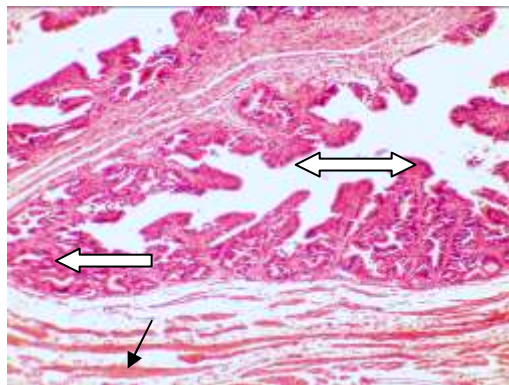
نتایج

غده وزیکولار در حفره لگنی و بصورت پشتی- جانبی مثانه قرار گرفته و ترشحات خود را بصورت مشترک با کانال دفران به داخل میزراه تخلیه می‌کند. بخشی از این غده در داخل چین جنسی قرار گرفته است. وزیکول سمینال غده‌ای به شکل کیسه و تقریباً گلابی شکل است که طول غده در نمونه‌ها هشت سانتی متر و عرض غده در پهن‌ترین قسمت دو و نیم سانتی‌متر بوده است (شکلهای شماره ۲ و ۱).

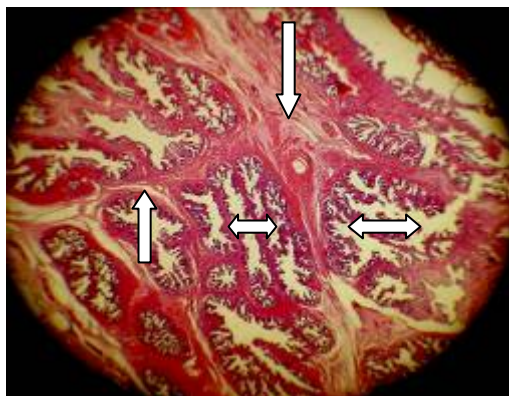فلش‌های سیاه)، غده پیازی - میزراهی (فلش‌های سفید) و کانال
دفران (فلش سیاه دو سر)



شکل شماره ۳- غده وزیکولار، کپسول غده (فلش‌های سفید)،
فضای مرکزی درون غده (فلش سفید دو سر)، بخش‌های ترشحي
(فلش سیاه دو سر) $\times 9.6$ رنگ‌آمیزی هماتوکسیلین انوزین



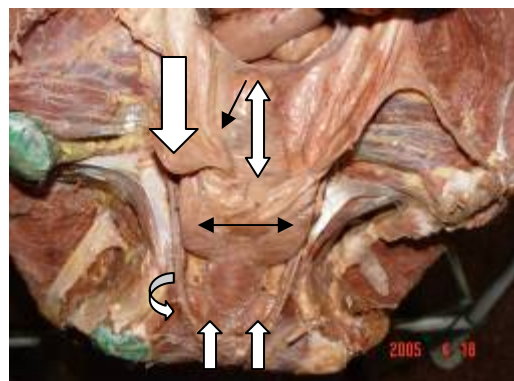
شکل شماره ۴- غده وزیکول سمینال، کپسول حاوی رشته‌های
عضلانی صاف (فلش سیاه) ساختارهای ترشحي (فلش سفید) چین
خوردگی‌های غده (فلش سفید دوسر) $\times 30$ رنگ‌آمیزی
هماتوکسیلین انوزین



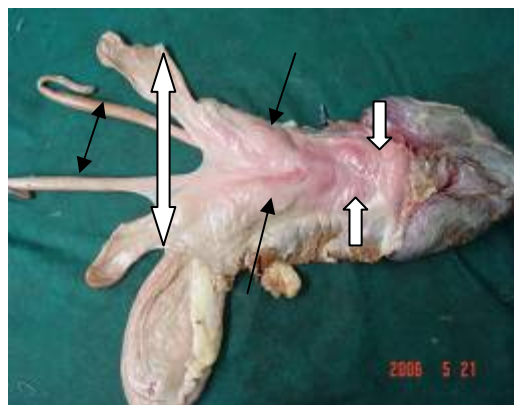
شکل شماره ۵- غده پروستات، بافت همبند و سلول‌های عضلانی
صاف اطراف واحدهای ترشحي (فلش‌های سفید)، واحدهای ترشحي
غده (فلش‌های سفید دو سر) $\times 3.2$ رنگ‌آمیزی هماتوکسیلین
انوزین

میزراه لگنی قرار داشته است. طول غده سه سانتی‌متر و
عرض آن حدود یک و نیم سانتی‌متر در نمونه‌ها بوده
است (شکل‌های شماره ۱ و ۲).

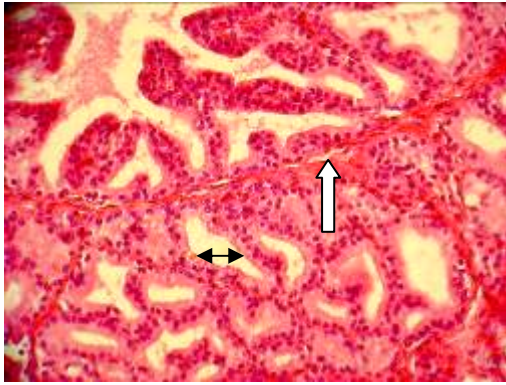
از نظر بافت‌شناسی غده دارای کپسولی است که
حاوی رشته‌های عضلانی مخطط می‌باشد. برخی از
ترابکول‌ها که وارد غده می‌شوند نیز دارای عضله
مخطط می‌باشند. قابل ذکر است که سلول‌های عضلانی
صاف نیز در ساختارهای فوق وجود دارند. بافت همبند
درون غده، لوبول‌های غده را از هم جدا می‌کند. تراکم
واحدهای ترشحي خیلی زیاد نیست. بافت پوششی
واحدهای ترشحي مکعبی تا استوانه‌ای ساده می‌باشد.
ترشح غده بصورت آپوکرین می‌باشد. برخی سلول‌ها
دارای سیتوپلاسم وسیعی بوده که پس از ترشح اندازه
سیتوپلاسم کاهش می‌یابد (شکل‌های شماره ۸ و ۹).



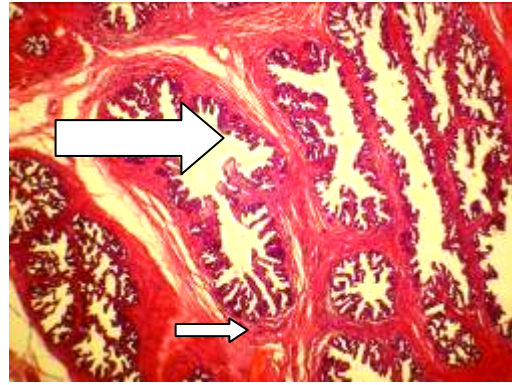
شکل شماره ۱- غده وزیکولار (فلش پهن سفید) آمبول کانال دفران
(فلش سیاه) چین جنسی (فلش سفید دو سر) لوبها و قسمت تنگه
غده پروستات (فلش سیاه دو سر) غدد پیازی - میزراهی (فلش‌های
سفید کوچک) شریان شرمگاهی داخلی (فلش سفید خمیده)



شکل شماره ۲- غده وزیکولار (فلش سفید دو سر)، غده پروستات



شکل شماره ۹- غده کوپر. بافت پوششی واحدهای ترشعی بصورت مکعبی ساده میباشد (فلش سیاه دوسر) بافت همبند ورشته های عضلانی بین این واحدها (فلش سفید) $x 68$ رنگ آمیزی هماتوکسیلین آنوزین

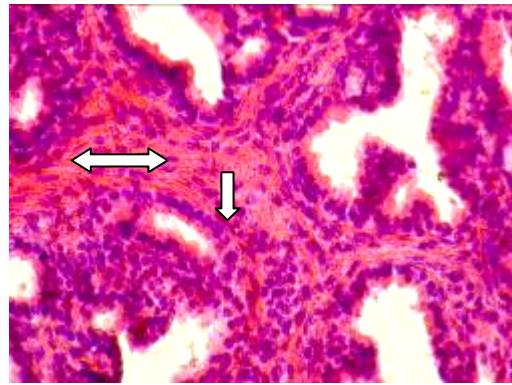


شکل شماره ۶- غده پروستات. بافت همبند وسلول های عضلانی صاف اطراف واحدهای ترشعی (فلش سفید کوچک) واحدهای ترشعی غده (فلش سفید بزرگ) $x 9.6$ رنگ آمیزی هماتوکسیلین آنوزین

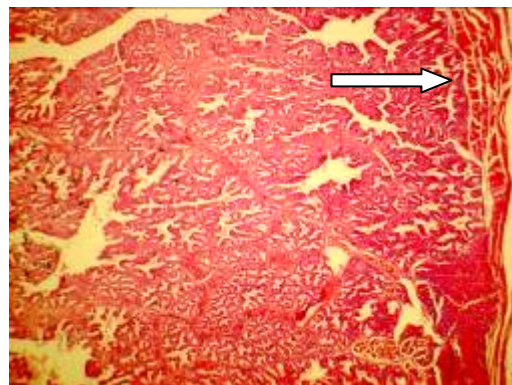
بحث

ساختمان غدد ضمیمه جنسی همانطوری که در بخش نتایج آمده است، شبیه اسب بوده و تنها اندازه این غدد با اسب متفاوت است. اندازه غدد ضمیمه جنسی در اسپچه خزر، از اندازه آن در اسب کوچکتر است. البته اندازه کلی غده و اندازه مجرای غده پس از تحریک جنسی افزایش می‌یابد و این اندازه پس از انزال دوباره به حالت اول برمی‌گردد. ولی ضخامت دیواره غده با تحریک جنسی یا انزال تغییری را نشان نمی‌دهد و اندازه غدد دو طرف مشابه هم می‌باشد (۹ و ۱۱). و همچنین در هنگام انزال بدنبال تحریکات جنسی عضلات موجود در غدد وزیکولار منقبض شده و سریعاً باعث خروج ترشحات ذخیره شده بداخل میزراه لگنی می‌شود (۵).

غدد ضمیمه در ترشح پلاسمای منی دخالت دارند. غده وزیکولار از خارج دارای کیسولی است که دارای دو لایه عضلانی صاف است. و عضلات صاف زیاد کپسول می‌تواند به عنوان عامل خروج ترشحات این غده در زمان انزال باشند. ترشحات این غده دارای فروکتوز فراوان است که این عامل منبع انرژی برای اسپرماتوزوئیدها در مایع منی می‌باشد. این غده علاوه بر فروکتوز مواد دیگری همانند سوربیتول، اینوزیتول، اسید اسکوربیک، اسید سیتریک، اسیدهای آمینه،



شکل شماره ۷- غده پروستات. بافت پوششی مکعبی ساده واحدهای ترشعی (فلش سفید) بافت همبند بین لوبولها به همراه سلول های عضلانی صاف (فلش سفید دوسر) $x 120$ رنگ آمیزی هماتوکسیلین آنوزین



شکل شماره ۸- غده کوپر. لوبول های ترشعی غده به همراه بافت همبند و رشته های عضلانی. فلش کپسول غده را به همراه عضلات مختلط نشان میدهد. $x 9.6$ رنگ آمیزی هماتوکسیلین آنوزین

۲- درداری، ش. (۱۳۸۵): تعیین پارامترهای تولید مثلی در نریان‌های خزر. طرح تحقیقاتی مرکز تحقیقات کشاورزی و منابع طبیعی تهران. صفحه ۴۹-۳۶

- 3- Banks W (1993): Applied Veterinary Histology . third edition. Mosby year book . Pp 429-445
- 4- Dieter Dellman H (1993): Textbook of Veterinary Histology . fourth edition. Williams & Wilkins. Pp 213-232
- 5- Dyce K , Sack W , Wensing C (1995): Textbook of Veterinary Anatomy . W . B Saunders Company. Pp 171-173 , 535-539
- 6- Frandson R , Leewike W (2003): Anatomy and Physiology of Farm Animal , sixth edition . Lippincott Williams & Wilkins. Pp 367-386
- 7- Fukuda T , Kikuchi M , Kurotaki T , oyamda T , yoshikowa H , yoshikawa T .(2001): Age – related changes in the testes of horses . Equine Veterinary Journal . 33(1) :20-5
- 8- Getty R (1975): Sisson and Grossman,s The Anatomy of Domestic Animals. W. B. Saunders Company. Pp 531-541 , 625-630 , 601-611
- 9- Pozor MA , McDonnell SM .(2002): Ultrasonographic measurments of accessory sex glands , ampullae , and urethra of normal stallions of various size types . Theriogenology . 58 (7) 1425-1433 .
- 10- Reece W (2004): Duke,s Physiology of Domestic Animals. Twelfth edition .comstock publishing associates adivision of cornell university press/ Ithaca and London. Pp 370-391
- 11- Weber J A , Geary RT , Wood GL . (1990): Changes in accessory sex glands of stallion after sexual preparation and ejaculation . Journal of the American Veterinary Medical Association . 196(7) 1084 – 9 .

پروتئین‌ها، سدیم، پتاسیم، چربی، فسفوریل کولین، آنزیم‌های پروتئولیتیک و پروستاگلندین‌ها را در پلاسمای منی ترشح می‌کنند که می‌تواند نقش‌های متعددی داشته باشند.

کپسول غده پروستات دارای رشته‌های عضلانی صاف بوده که این رشته‌های عضلانی به همراه ترابکول‌ها وارد غده شده و اطراف واحدهای ترشحی غده را به میزان زیاد احاطه می‌کنند. این وضعیت در خروج ترشحات لوبول‌ها دخالت دارند. میزان لوبول‌ها ترشحی در اسپچه خزر نسبت به اسب کمتر است یعنی میزان بافت همبند بین لوبول‌ها زیاد است. این غده مواد مختلفی مانند فروکتوز، آنزیم‌های مختلف، پروتئین‌ها و اسیدهای آمینه را ترشح می‌کنند که آنها در بقاء و فعالیت اسپرماتوزوئیدها ضروری هستند.

ساختمان و فعالیت غده پیازی - میزراهی نیز همانند اسب است. ترشحات این غدد عمدتاً در پاک‌سازی مجرای میزراه و لیزکردن مهبل نقش دارد. بنابراین ترشح این غده باید زودتر از ترشح سایر غدد خارج شود. عبارت دیگر شاید بتوان گفت که بخش اولیه منی که قسمت بدون ژل آن می‌باشد، عمدتاً ترشحات این غده باشد (۱۰ و ۶).

بررسی‌هایی که در یک مطالعه روی شش رأس اسپچه خزر صورت گرفته است، بیان می‌کند که حجم منی در این حیوان کمتر از میزان آن در اسب می‌باشد (۲). در بررسی مقاطع بافت شناسی غدد ضمیمه جنسی مشخص است که تراکم واحدهای ترشحی این غدد در مقایسه با اسب کمتر می‌باشد و با توجه به اینکه در اندازه حجم منی ترشحات این غدد نقش اساسی دارند، بنابراین کمتر بودن تراکم واحدهای ترشحی در این غدد می‌تواند کم‌بودن حجم منی را توجیه نماید.

منابع

- ۱- درداری، ش. میریان، ج. (۱۳۷۹): اسپچه خزر. انتشارات پژوهشکده مردم شناسی. صفحه ۳۱-۲۲