بررسی اولتراسونوگرافی خاصیت ممانعت از تشکیل چسبندگی پردنیزولون در مقایسه با عسل متعاقب جراحی های حفره شکمی در خرگوش

پژمان ناظم زمردی* ، امیرفرهاد کوچک اسعدی

۱- گروه علوم درمانگاهی، واحد سنندج، دانشگاه آزاد اسلامی، سنندج، ایران

۲ - دانش آموخته دکتری دامپزشکی، واحد سنندج، دانشگاه آزاد اسلامی، سنندج، ایران

نویسنده مسئول: P_ZOMORRODI@iausdj.ac.ir

(دریافت مقاله: ۱۴۰۲/۱۲/۱ پذیرش نهایی: ۱۴۰۳/۳/۲۶)

چکیده

این مطالعه به بررسی اولتراسونوگرافی اثرات استفاده داخل صفاقی عسل و پردنیزولون جهت ممانعت از تشکیل چسبندگیهای داخل شکمی پس از جراحی در خرگوش می پردازد.

مواد و روش ها : تعداد ۱۸ سر خرگوش تحت لاپاروتومی قرار گرفته و سطح سروزی کولون نزولی با مالش ۱۰۰ مرتبه تامپون خشک تخریش شده و روی دیواره شکم تعداد ۱۰ برش موازی ایجاد گردید. سپس خرگوش ها به سه گروه ٦ عددی تقسیم گردیدند.گروه شاهد : ۵ سی سی نرمال سالین – ۲- گروه پردنیزولون : ۵ سی سی نرمال سالین + نیم میلی گرم پردنیزولون - گروه عسل: ۵ میلی لیتر عسل، داخل شکم ریخته شد.در روز های ۷، ١٤ و ۲۱ پس از جراحی محوطه شکمی خرگوش ها اولتراسونوگرافی شده و درجه چسبندگی ها ثبت گردید.

نتایج : استفاده داخل صفاقی از عسل و پردنیزولون، هر دو سبب کاهش چسبندگی ها شده اما عسل موثر تر از پردنیزولون در کاهش واکنش های التهابی صفاق، جلوگیری از تشکیل چسبندگی و تسریع التیام زخم ها می باشد.

همچنین مشخص گردید که اولتراسونوگرافی روشی بسیار موثر، کاربردی و کلینیکی جهت تعیین نوع ، میزان چسبندگی ها و مشخص نمودن مکان آن ها در حفره شکمی می باشد.

کلمات کلیدی: اولتراسونوگرافی، چسبندگی، پردنیزولون، عسل، خرگوش

مقدمه:

باتوجه به تغییر رژِیم غذایی انسان ها ، امروزه از مواد شیمیایی متنوع مانند رنگ و طعم دهنده ها- مواد نگاهدارنده - برخی سموم و ..... به صورت گسترده در تهیه، تولید ونگاهداری مواد غذایی استفاده شده و تجمع این مواد در بدن سبب پیدایش انواع بیماری ها از جمله مشکلات گوارشی وتغذیه ای - نارسایی کبدی - انواع سرطان ها و ... می گردد.

همچنین ضربات و صدمات مکانیکی وارده به ناحیه شکم نیز سبب ایجاد ضایعاتی مانند پارگی ارگان های داخلی و خونریزی شده که جهت رفع بسیاری از مشکلات مذکور، مداخله جراحی در حفره شکمی ضروری می باشد.

چسبندگی مهم ترین عارضه پس از جراحی های حفره شکمی و لگنی بوده که در ۹۳٪ از بیماران با سابقه جراحیهای سنگین شکم مشاهده می گردد.

چسبندگی یک اتصال غیر طبیعی بافت همبند ما بین ارگانهای داخلی بوده و معمولا در روند التیام بین دو سطح درگیر (یا حداقل یک سطح) ایجاد می شود .

موارد ذیل ازعلل اصلی ایجاد چسبندگی های داخل شکم به شمار می روند .

۱- آسیب فیزیکی و یا شیمیایی به لایه مزوتلیال صفاق و ایجاد التهاب و خونریزی (ضربه ناشی از جراحی و...)

۲- دستکاری و لمس زیاد اعضاء داخلی شکم و احشاء (آسیب فیزیکی به سطوح سروزی)

۳- خشکی احشاء و ایسکمی لایه سروزی به علت طولانی شدن زمان جراحی (مجاورت احشاء با هوا)

عوارض چسبندگی عموما شامل موارد زیر است:

۱- درد های مزمن در ناحیه شکم و لگن

۲- ناباروری ثانویه در جنس ماده

۳- باریک شدن دستگاه گوارش و...

(لئون دویل و همکاران، ۲۰۲۲ – گوزمان و همکاران، ۲۰۱۸)

در دهه گذشته از روش های گوناگونی چون اصلاح تکنیک های جراحی و لوازم – داروها و موانع بیولوژیک استفاده شده که هر کدام دارای مزایا و معایبی می باشند .

عسل ترشح مواد قندی درختان و شهد گل گیاهان است. که توسط زنبور عسل جمع آوری شده و پس از ایجاد تغییراتی درون سلول های قاب ذخیره می شود. مواد اولیه عسل عموما شهد گل ها (نوش) و عسلک می باشد. تاکنون حدود ۲۰ نوع قند مختلف شامل فروکتوز - گلوکز – مالتوز – ساکاروز و ... در عسل شناسایی شده است. همچنین عسل دارای آنزیم هایی چون انواع دیاستازها مانند آمیلاز – اینورتاز – کاتالاز – فسفاتاز –پراکسیداز – گلوکز اکسیداز و لیپازمی

باشد. اسیدیته عسل معمولا بین ٤/٥ – ۳/۷ است. وتنها ماده غذایی با PH اسیدی بوده که دارای طعم شیرین می باشد.(علت آن گلوکزفراوان است) اسیدهای موجود در عسل شامل استیک - بوتریک - سیتریک - فرمیک – گلوکونیک و ... بوده و همچنین ویتامین های موجود در عسل شامل پریدوکسین - نیاسین – B2 - B3- B5 - B6 - C – E – K A-می باشد.

املاح معدنی موجود در عسل شامل پتاسیم – کلسیم – سدیم – منگنز – آهن – روی – کلر – فسفر – گوگرد و ید بوده که مقدار این مواد دقیقا بستگی به نوع شهد مصرفی زنبور عسل دارد. لازم به ذکر است عسل های با رنگ تیره تر، حاوی املاح معدنی بیشتری می باشند

عسل حدودا حاوی ۱ ٪ پروتیین با منشاء گیاهی و حیوانی (منشاء خود زنبور) و اسیدهای آمینه ای چون گلیسین - متیونین – آرژنین و پرولین می باشد(بیکایا، ۲۰۲۱ – سدیک و همکاران، ۲۰۲۰).

مواد و روش کار

تعداد ۱۸ سر خرگوش ماده سفید نیوزلندی با وزن متوسط ۲ تا ۲/۵ کیلوگرم انتخاب شده که به صورت تصادفی به سه گروه مساوی (٦ (n=تقسیم گردیدند.

در ابتدا مقدار یک کیلوگرم عسل خام (فرآوری نشده) یونجه، متعلق به ناحیه کردستان ایران تهیه گردید. سپس عسل مذکور جهت بررسی آلودگی احتمالی به باکتری و قارچ ها به آزمایشگاه تخصصی ارسال شده و موردی از آلودگی مشاهده نگردید.نهایتا عسل ها در شیشه های مخصوص با حجم ۵ میلی لیتر ریخته شده و به مدت ۱۰ دقیقه در دمای ٦۳ درجه پاستوریزه گردید.

در ابتدا تمامی خرگوش ها به مدت یک هفته قبل از عمل خریداری شده و روزانه معاینات بالینی جهت اطمینان از سلامتی آنها انجام گرفت. قبل از جراحی به مدت ۱۲ ساعت به حیوانات پرهیز غذایی داده شده و جهت بررسی حالت طبیعی و همچنین عدم وجود ضایعات احتمالی، شکم همه خرگوش ها اولتراسونوگرافی کنترل گردید.

خرگوش ها با تزریق عضلانی مخلوطی از کتامین (mg/kg35)و زایلازین (mg/kg 5) بی هوش و در موقعیت خوابیده به پشت حالت گماری شده و ناحیه شکمی – لگنی آنها پس ازتراشیدن و ضدعفونی و شان گذاری گردید.سپس حفره شکمی از ناحیه خط سفید به روش متداول باز شده و تمامی حفره شکمی (دیواره ها و سطوح احشاء) جهت اطمینان از عدم وجود ضایعات احتمالی و چسبندگی های قبلی بررسی گردید.

جهت ایجاد چسبندگی تجربی در محوطه صفاقی , ابتدا سطح سروزی کولون نزولی (در ناحیه غیر عروقی آن) توسط ۱۰۰ مرتبه مالش گازاستریل خشک (طبق الگوی استاندارد) تخریش شده بطوریکه نقاط پتشی برروی سطح سروزی آن ظاهر گردید (مول و همکاران ۱۹۹۱) سپس ۱۰ برش موازی به طول ۳-۲ سانتیمتر بر روی سطح صفاقی دیواره سمت چپ شکم

در مجاورت تقریبی محدوده کولون نزولی توسط تیغ شماره ۱۵ ایجاد گردید(تصویر شماره ۱ و ۲)(آوسار و همکاران، ۲۰۰۱ – سینگر و همکاران، ۱۹۹٦)

در این مرحله خرگوش ها به طور اتفاقی به سه گروه مساوی تقسیم شدند(٦ .(=N در گروه ۱ (شاهد)، مقدار۵ میلی لیتر نرمال سالین بر روی نقاط تخریش و داخل حفره شکمی ریخته شد. در گروه ۲ (پردنیزولون)، مقدار ۵ میلی لیتر نرمال سالین 5/0 mg/kg + پردنیزولون با یکدیگر مخلوط شده و درداخل حفره شکمی وبر روی سطوح تخریش ریخته شد. در گروه ۳ (عسل)، مقدار ۵ میلی لیترعسل در داخل حفره شکمی ریخته شده و نقاط تخریش نیز به آن آغشته گردید. حیوانات پس از جراحی در شرایط یکسان، به مدت چهارده روز نگاهداری شدند .

جهت ارزیابی وجود و همچنین میزان چسبندگی ها، در روزهای هفتم و چهاردهم و بیست و یکم پس از جراحی در ابتدا میزان ۱۰۰ میلی لیترمحلول نرمال سالین (جهت بهبود تصویر و تفریق بیشتر اعضاء شکمی از یکدیگر(توسط سوزن شماره ١٦ به داخل حفره شکمی تزریق شده و سپس محوطه شکمی اولتراسونوگرافی گردید.یافته ها بر اساس تعداد و تراکم محل چسبندگی درجه بندی گردید.

نتایج :

در سونوگرام نهایی داخل شکم خرگوش های سه گروه نتایج گرید چسبندگی ها به شرح ذیل مشاهده گردید.

گروه شاهد : پنج خرگوش گرید ٤ چسبندگی – یک خرگوش گرید ۳ چسبندگی

گروه پردنیزولون : یک خرگوش گرید ۳ چسبندگی – چهار خرگوش گرید دو چسبندگی – یک خرگوش گرید ۱ چسبندگی

گروه عسل : دو خرگوش گرید ۱ چسبندگی – چهار خرگوش گرید صفر چسبندگی (فاقد باند چسبندگی)

لازم به ذکر است، گریدهای چسبندگی به صورت نقاط – کانون ها و یا باند های اکوژن به شرح ذیل است.(وانگ و همکاران ۲۰۰۳)

گرید صفر:

عدم وجود نقاط – باندها و یا توده های اکوژن (عدم وجود چسبندگی)

گرید یک:

در این گرید باندهای اکوژن نازک و با ضخامت های تقریبا مشابه، به صورت دم موش در محوطه شکمی قابل مشاهده بود. این رشته ها عموما به صورت شناور در کنار هم و معمولا در یک ناحیه مشخص قابل رویت بودند. رشته های اکوژن شبیه دم موش، مشخص ترین نشانه باند های چسبندگی در حفره شکمی می باشند(تصویر شماره ۸).

گرید دو:

در این گرید، باند های اکوژن با ضخامت های بیشتر (عموما متفاوت با یکدیگر) و در حدود دو ناحیه از شکم مشاهده گردید (تصویر شماره ۷).

گرید سه:

در این گرید، چسبندگی ها به صورت توده هایی متراکم و محدود – باند های ضخیم حفره حفره و متخلخل و همچنین باندهای اکوژن ظریف در بیش از دو ناحیه دیده شد (تصویر شماره ٦)

گرید چهار:

در این گرید، توده های متراکم – وسیع و به هم پیوسته اکوژن دربین احشاء و داخل حفره شکمی خرگوش ها مشاهده گردید. مشخص ترین نشانه این گرید، ایجاد چسبندگی و اتصال مابین دیواره چپ شکم و کولون و یا دیگر اعضاء حفره شکمی بود(تصویر شماره ٤ و ٥)

با توجه به نتایج آماری به دست آمده در مقایسه با گروه شاهد، مقدار تشکیل چسبندگی در دو گروه پردنیزولون - ((p=0.005 عسل (p=0.003) این تفاوت کاملا معنی دار بود.

در مقایسه با گروه پردنیزولون ، مقدار تشکیل چسبندگی در گروه عسل (p=0.011)کمتر به نظر رسیده و این تفاوت معنی دار بود.

بحث:

چسبندگی مهم ترین عارضه پس از جراحی های عمومی – زنان – قفسه سینه و قلب بوده که در ۹۳٪ از بیماران با سابقه جراحی های سنگین شکمی و لگنی دیده می شود. این عارضه سالانه بار مالی فراوانی را به بیماران و سیستم درمانی کل کشورها تحمیل نموده و سبب افت کیفیت زندگی – کاهش توانایی نیروی کار و مرگ و میرمبتلایان می شود(جوانمردی و همکاران، ۲۰۱۷)

از مهم ترین عوامل ایجاد کننده چسبندگی های شکمی و لگنی می توان به , سابقه جراحی های قبلی – صدمات و دستکاری های ضمن عمل – ایسکمی و خشکی بافت – خونریزی محوطه بطنی – اندومتریوز و بیماری های التهابی ناحیه شکم و لگن اشاره نمود.

تاکنون تحقیقات و مطالعات بسیاری بر روی عوامل ایجاد کننده و همچنین جلوگیری کننده از چسبندگی های داخل شکم و پس از جراحی انجام گرفته است .

دردهه گذشته روش های گوناگونی جهت کاهش میزان چسبندگی های داخل شکم پس از جراحی ها پیشنهاد شده که از جمله آن ها می توان به شستشوی حفره شکمی با نرمال سالین - تجویز داخل صفاقی آنتی بیوتیکها – داروهای ضد التهاب استروئیدی (کورتیکواستروئیدها) و یا داروهای ضد التهاب غیر استروئیدی - (NSAID) آنتی اکسیدان ها و ... اشاره

نمود. در این تحقیق از دگزامتازون به عنوان کورتیکواسترویید نسبتا طولانی اثر استفاده گردید

با توجه به این که التهاب ناشی از جراحت و یا هر عامل دیگر, مهمترین و اصلی ترین علت ایجاد باندهای چسبندگی می باشند. به همین سبب استفاده از داروهای ضد التهاب سیستمیک (خوراکی یا تزریقی) و همچنین استفاده مستقیم کورتیکواستروئیدها برروی سطوح تخریش شده و یا داخل صفاق سبب جلوگیری ازتشکیل اکسودای التهابی اولیه , تاخیر در هجوم سلول های التهابی و فیبروبلاست به ناحیه آسیب دیده و ممانعت از تکثیر آنها شده که در نهایت سبب کاهش وقوع و شدت چسبندگی های داخل شکم می گردد. اما اکثر این داروها به دلیل نیمه عمر کوتاه خود، باید مکررا به صورت سیستمیک و یا تزریق موضعی استفاده شده که خود سبب ایجاد مشکلات متعددی چون کاهش سطح ایمنی، تداخل در روند التیام طبیعی و .... می شوند (دو و همکاران، ۲۰۱۵ – پوراندار و همکاران، ۲۰۲۲)

همچنین استفاده از روش های مکانیکی , جهت جداسازی سطوح تخریش شده توسط غشایی جامد یا مایع از یکدیگر به منظور ممانعت از ایجاد چسبندگی و اتصال آن ها به هم نیز پیشنهاد گردید.

امروزه از محصولات متنوعی با منشاء طبیعی و یا سنتتیک و به صورت ورقه های نازک استریل و یا ژل مانند (با خاصیت شکل پذیری سریع) به بازار عرضه شده که این مواد بر حسب منشاء و یا خاصیت آن ها به صورت قابل جذب (در طولانی مدت) و یا غیر قابل جذب(برداشت توسط لاپاروسکوپی) در دسترس می باشد (وو چنگ و همکاران ۲۰۱۷ – مائو و همکاران ۲۰۱۹) متداول ترین و موثرترین این مواد غشاء های طبیعی قابل جذب مانند کربوکسی متیل سلولز + هیالورونیک اسید (سپرا فیلم) بوده که در طی چند روز اول پس از جراحی , با باقی ماندن بر روی محل ضایعه مانع از اتصال سطوح مستعد به چسبندگی به یکدیگر شده و نقش چشمگیری در کاهش چسبندگی ها دارد. این ماده ارزشمند ظرف چهار هفته توسط بدن حذف و پاکسازی می گردد.لازم به ذکر است که مواد مذکور دارای قیمت بالا و همچنین برخی محدودیت های استفاده می باشد (دیاموند و همکاران، ۲۰۱۲ – کاربونو ۲۰۱۸)

با توجه به موارد ذکر شده، همواره نیاز به یک ماده طبیعی با خاصیت توام ضد التهابی و همچنین ماندگاری بالا بر روی سطوح تخریش با قیمت مناسب احساس می گردید .

عسل از قدیم به عنوان ماده ای با خواص آنتی باکتریال، ضد التهاب، پاکسازی کننده زخم و محرک رشد بافت التیامی، تامین کننده انرژی سلولی بافت استفاده گردیده است. عسل با تشکیل لایه حفاظتی پروتئینی بر روی جراحت, همانند سد چسبنده ومقاومی در برابرعوامل مهاجم عمل می نماید

عسل سبب تحریک سریع فعالیت فیبروبلاست ها به روش وابسته به دوز شده و همچنین موجب تسریع در

تشکیل بافت پوششی, جذب ادم التهابی اطراف زخم و تشکیل بستر گرانوله در زخم می گردد. عسل حاوی مقادیری پراکسید هیدروژن بوده که آزاد سازی آن موجب تحریک رشد فیبروبلاستها و تحریک عروق زایی جدید می گردد.که درنهایت سبب رسیدن اکسیژن بیشتری به بافت ها می شود (آلجادی و همکاران ، ۲۰۰۰– رانه و همکاران، ۲۰۲۱ – احمد و همکاران، ۲۰۱۸ –برودزینسکی،۲۰۲۱)

با توجه به سابقه درخشان عسل در التیام و درمان زخم ها – سوختگی ها و بیماری ها و همچنین تمام خواص منحصر به فردی که در بالا برای این ماده ارزشمند ذکر گردید. وبا نظر به این که امروزه محققان و پژوهشگران علوم زیستی و پزشکی گرایش خاصی نسبت به طب باستان و استفاده از دارو های طبیعی و گیاهی پیدا نموده اند. به همین سبب فرضیه استفاده از عسل به عنوان یک ماده ممانعت کننده از تشکیل چسبندگی ها, پس از جراحی های داخل حفره شکمی و لگنی شکل گرفت.

با توجه به نتایج اولتراسونوگرافی مشخص گردید:

پردنیزولون دارویی موثر جهت جلوگیری از چسبندگی ها بوده که با کاهش التهاب اولیه (ناشی از تخریش) در ساعات ابتدایی ایجاد جراحت، تا حدودی از تشکیل چسبندگی های داخل صفاقی می کاهد. البته لازم به ذکر است جهت دستیابی به نتایج بهتر ، استفاده مکرر از آن به صورت موضعی و یا سیستمیک اجتناب ناپذیر است. اما این دارو هیچ تاثیری در جداسازی سطوح درگیر از یکدیگر ندارد.

عسل قادر است با خواص شیمیایی خود روند التیام را تسریع نماید.همچنین با داشتن خواص فیزیکی چون ویسکوزیته بالا– هیپرتونیسیتی و دیرجذب بودن، سطوح آسیب دیده صفاق را (در روزهای ابتدایی که احتمال ایجاد و تشکیل چسبندگی زیادتر است) به صورت مکانیکی از یکدیگر جدا نموده و با تشکیل لایه پروتئینی در سطح ضایعه، آن را محافظت کند.و سبب کاهش چشمگیر چسبندگی های داخل شکم و تسریع روند التیام جراحات شود.

درمطالعه حاضر داروی پردنیزولون با عسل طبیعی مقایسه گردید. و ما دریافتیم استفاده داخل صفاقی هر دو ماده پس از لاپاروتومی به میزان معنی داری سبب کاهش چسبندگی ها پس از جراحی های حفره شکمی می شوند. اما عسل بسیارموثرتر و کارآمدتر بوده و شدت چسبندگی ها به طرز محسوسی کمتر می باشد.

همچنین مشخص گردید : اولتراسونوگرافی ابزاری بسیار مفید – کاربردی و کلینیکی جهت تشخیص– درجه بندی و تعیین محل دقیق چسبندگی های داخل شکم می باشد .

جدول ۱ : درجه بندی چسبندگی ها توسط اولتراسونوگرافی (وانگ و همکاران ۲۰۰۳)

Grade	Description
0	No echogenic band
1	Echogenic bands in one area
2	Echogenic bands in two areas
3	Echogenic bands in three areas or alveolate echogenic bands in one area
4	Massive agglutinating adhesion or adhesion between viscera and abdominal wall

تصویر شماره ۱ : تخریش سطح سروزی کولون

تصویر شماره ۲ : نقاط پتشی در سطح کولون

تصویر شماره ۳ : ایجاد تخریش بر روی دیوار شکم (صفاق)

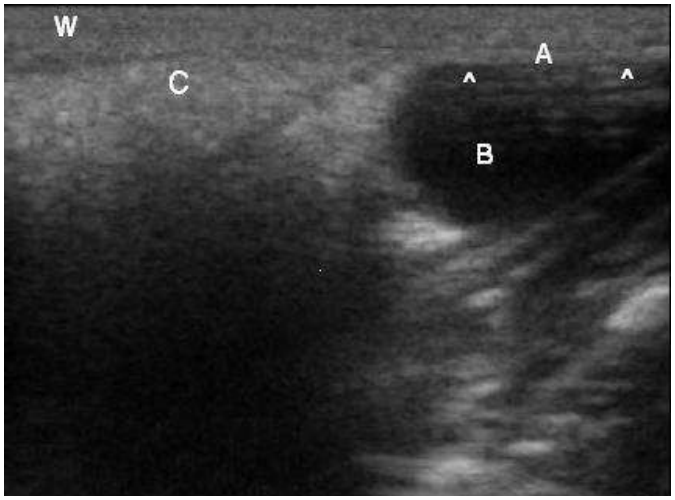

تصویر شماره ٤: گرید ٤ چسبندگی (گروه شاهد)

توده های وسیع چسبندگی (نواحی اکوژن) و ایجاد اتصال مابین دیواره شکم با کولون و یا دیگر اعضای شکم (مثانه)

B:bladder، C:colon، A: adhesion، W: abdominal wall، < ^ > : Areas of adhesion

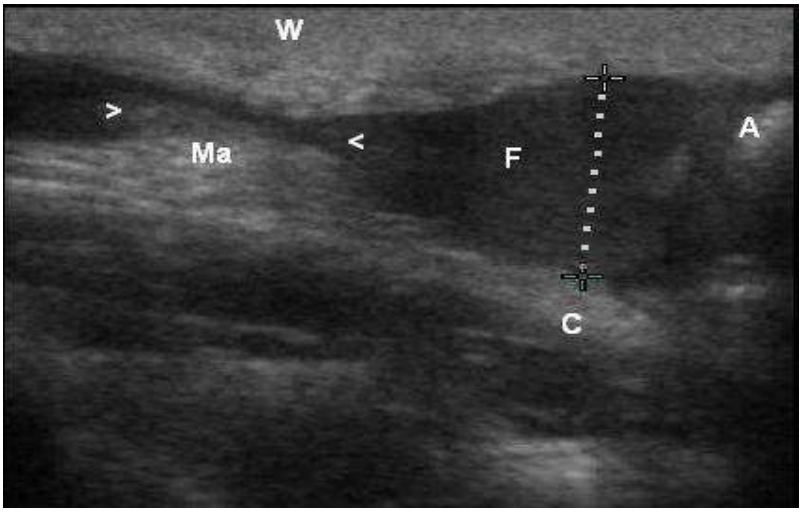

تصویر شماره ٥ : گرید ٤ چسبندگی (گروه شاهد)

توده های وسیع چسبندگی(نواحی اکوژن) و ایجاد اتصال محکم مابین دیواره شکم با کولون

MA: massive agglutinating adhesion، C:colon، A:adhesion، F:fluid، W: abdominal wall

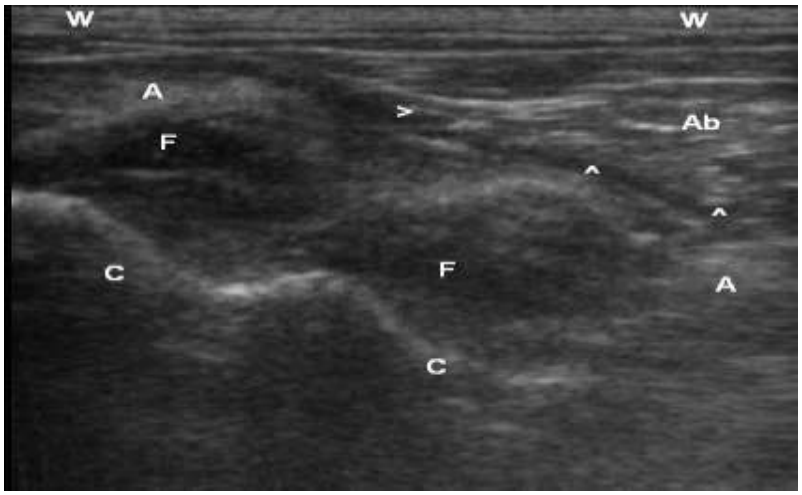

تصویر شماره ٦ : گرید ٣ چسبندگی (گروه شاهد)

باند های ضخیم و گسترده چسبندگی(باند های اکوژن)

Ab: alveolate echogenic bands، C:colon، A:adhesion،F:fluid، W: abdominal wall، <^>: Areas of adhesion

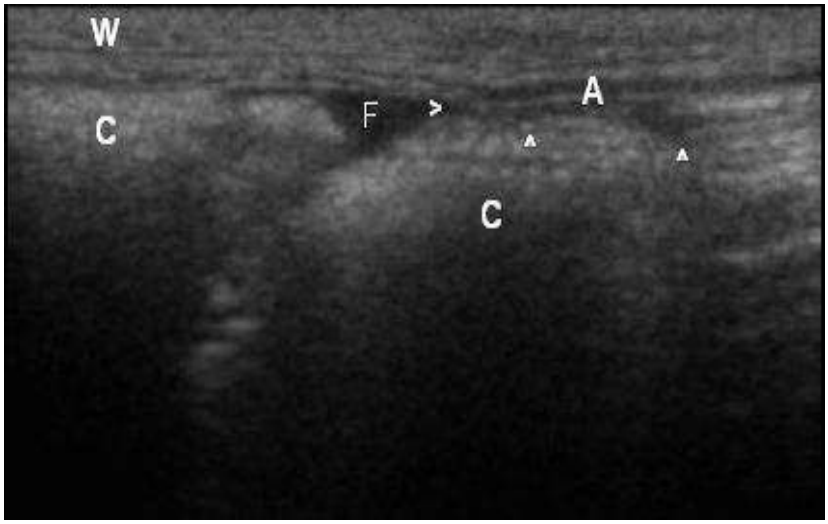

تصویر شماره ۷ : گرید ۲ چسبندگی (گروه پردنیزولون)

باند ضخیم چسبندگی(باندهای اکوژن)،که سبب اتصال دیواره شکم به قسمتی از کولون شده است

C: colon، A: adhesion، F:fluid، W: abdominal wall، <^>: Areas of adhesion.

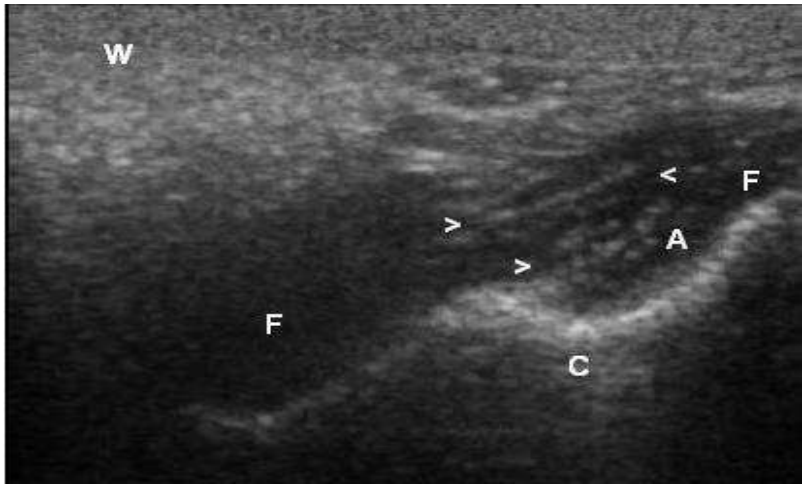

شکل شماره ۸: گرید ۱ چسبندگی(گروه پردنیزولون)

باند های نازک چسبندگی (باندهای اکوژن) که عموما محدود به یک ناحیه می باشند

C: colon، A; adhesion (thin bands)، F:fluid، W:abdominal wall، <^>: Areas of adhesion.

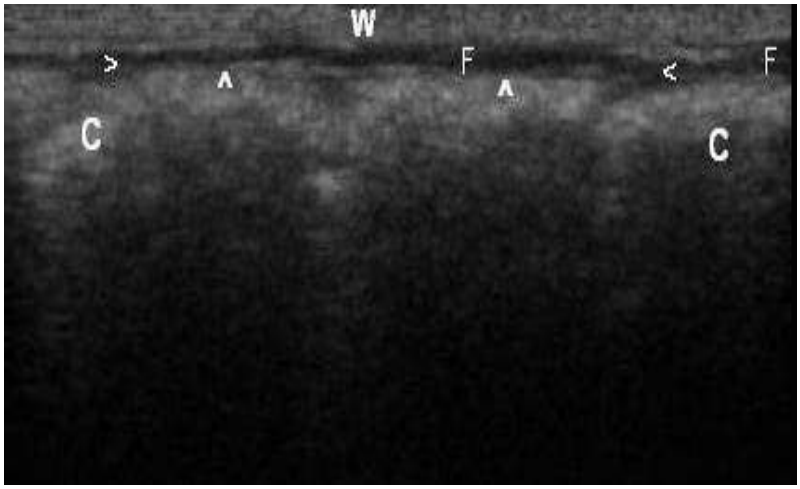

شکل شماره ۹: گرید صفر چسبندگی (گروه عسل)

عدم وجود نشانه های چسبندگی در حفره شکمی

C:colon،W:abdominal wall،B:bladder،U:uterus،CA:caecum، I:small intestine،S:stomach، F:fluid

REFERENCES:

- Ahmed, A., Sulaiman, S., Amin Baig, A., et al. (2018) Honey as a Potential Natural Antioxidant Medicine: An Insight into Its Molecular Mechanisms of Action. Hindawi. Oxidative Med and Cellular Longevity. 19.

- Aljady, A.M., Kamarudin, M.Y., Jamal, A.M., et al. (2000) Biochemical study on the efficacy of Malaysian honey on inflicted wounds:An animal model. Medi J of Islamic Acad of Sci, 13(3):125-132.

- Avsar, F.M., Sahin, M., Aksoy, F., et al.(2001) Effects of diphenhydramine HCL and methylprednisolone in the prevention of abdominal adhesions. Am J Surg, 181(6):512- 515.

- Beykaya, M., (2021) Determination of physicochemical properties of raw honey samples. Progress in Nutrition, 23(1)

- Brudzynski, K., (2021) Honey as an Ecological Reservoir of Antibacterial Compounds Produced by Antagonistic Microbial Interactions in Plant Nectars, Honey and Honey Bee. Antibiotics,10: 551.

- CharboneauID, A., Delaney, J., Beilman, G.(2018) Fucoidans inhibit the formation of postoperative abdominal adhesions in a rat mode. Plos One, 10:1-13.

- Diamond, M., Burns, E., Accomando, B. (2012) Seprafilm® adhesion barrier: (2) a review of the clinical literature on intraabdominal use. Gynecol Surg , 9:247–257.

- Du, X.H., Liu, J.Q., Xin, K. (2015) Dexamethasone and sodium carboxymethyl cellulose prevent postoperative intraperitoneal adhesions in rats. Brazilian J of Med and Biol Res, 48(4): 344-348

- Guzmán-Valdivia Gómez, G., Tena-Betancourt, E., Martínez de Alva Coria, P. (2018) Postoperative Abdominal Adhesions: Pathogenesis and Current Preventive Techniques, World J Surg Surgical Res. 1: 1008.

- Javanmardi, S., Golmohammadi, S., Mazaheri-khamene, R. (2017) Evaluation of Silymarin effects on post-operative peritoneal adhesion in Rats, The J of Urmia Uni of Medi Sci, 28(8)

- Leon De Wilde, R., Devassy, R., Broek, R., et al.(2022) The Future of Adhesion Prophylaxis Trials in Abdominal Surgery: An Expert Global Consensus. J. Clin. Med, 11: 1476.

- Li, J., Feng, X., Liu, B.,Yu, Y., et al. (2017) Polymer materials for prevention of postoperative adhesion. Acta Biomater. 61: 21-40.

- Mao, Y., Sanbhal, N., Li, Y., et al (2019) Chitosan functionalised poly(εcaprolactone) nanofibrous membranes as potential anti-adhesive barrier films. React. Funct. Polym. 143: 104319, 2019.

- Moll HD, Schumacher J, Wright JC, et al (1991) Evaluation of sodium carboxymethylcellulose for prevention of experimentally induced abdominal adhesions in ponies. Am J Vet Res ;52:88-91.

- Purandare, N., Kramer, K., Minchella, N. (2022) Intraperitoneal Triamcinolone Reduces Postoperative Adhesions, Possibly through Alteration of Mitochondrial Function, J.Clin.Med,11: 301.

- Ranneh, Y., Akim, A., Hamid, H., et al. (2021) Honey and its nutritional and antiinflammatory value. BMC Complementary Med and Therapies, 21:30.

- Šedik, P., Predanócyová, K., Horská, E., et al. (2020) The Antimicrobial activity of polyfloral honey and its awareness among urbanconsumers in slovakia, Slovak J of Food Sci. 15: 467-474.

- Singer, ER., Livesey, MA., Barker, IK., et al.(1996) Utilization of the serosal scarification model of postoperative intestinal adhesion formation of investigate potential adhesion-preventing substances in the rabbit. Can J Vet Res ;60(4):305-311.

- Wang, X., Zheng, Q. (2003) Combined therapy of allantoin, metronidazole,dexamethasone on the prevention of intra-abdominal adhesion in dogs and its quantitative analysis. World Jou. Gastroenterology. 9(3):568-571.

- Wu, W., Cheng, R., das Neves, J., et al. (2017) Advances in biomaterials for preventing tissue adhesion", J. Controll. Release, vol. 261, pp. 318-336.

Ultrasound examination of prednisolone's anti-adhesion property compared to honey following abdominal surgery in rabbit

The objective of this study was to determine the effectiveness of intraperitoneal administration of honey and prednisolone in prevention of postoperative intra-abdominal adhesions in rabbit.

Material and Methods: 18 rabbits underwent laparotomy.Postoperative intra-abdominal adhesion was induced by scarping serosal the surface of the descending colon and peritoneal layer of the left abdominal wall. The animals were divided into 3 groups (n=6). Group 1، received 5ml normal saline intraperitoneally. Group 2: received 0/5 mg Prednisolone + 5 ml normal saline intraperitoneally. Group 3: received 5ml honey intraperitoneally. In 7 – 14 – 21 day after surgery, the degree of intra-abdominal adhesions was evaluated by using the score method of ultrasonography.

Results: Intraperitoneal use of honey and prednisolone both reduce adhesions, but honey is more effective than prednisone in protective reactions, prevention of adhesion formation and acceleration of wound healing. It was also found that the ultrasonography is very practical and clinical to determine the type, amount of adhesions and to determine their location in the abdominal cavity.

Keywords: Ultrasonography, Adhesion, Prednisolone, Honey, Rabbit