



اثرات عصاره آبی گیاه اسطوخودوس (*Lavendula officinalis*) بر تخمدان موش ماده بالغ

فاطمه سهیلی^۱، پروین تراب زاده^{۱*}، مینا رضانی^۲

۱- گروه زیست‌شناسی، واحد کرج، دانشگاه آزاد اسلامی، کرج، ایران
۲- گروه زیست‌شناسی، واحد تهران مرکز، دانشگاه آزاد اسلامی، تهران، ایران
*مسئول مکاتبات: p.torabzadeh@gmail.com

تاریخ پذیرش: ۱۳۹۵/۷/۳

تاریخ دریافت: ۱۳۹۵/۵/۲۹

چکیده

عصاره آبی گیاه اسطوخودوس علاوه بر خواص آرامبخشی، در درمان قند خون و افسردگی موثر بوده و دارای خواص آنتی‌اکسیدانی، ضد میکروبی و قاعده آور می‌باشد. اما تاکنون اثر این گیاه، بر روی سیستم تولیدمثلی مورد بررسی قرار نگرفته است. بنابراین در این پژوهش، اثرات عصاره آبی گیاه اسطوخودوس بر روی تخمدان موش نژاد Balb/C مورد بررسی قرار گرفته است. پس از تهیه عصاره آبی گیاه و مشخص شدن این که دوز کشنده ای برای آن وجود ندارد، آزمایش با انتخاب دوزهای ۶، ۱۲ و ۱۸ گرم بر کیلوگرم برحسب وزن بدن ادامه یافت و تزریق طی ۱۲ روز به صورت درون صفاقی بر روی ۶۵ موش انجام گرفت. نتایج هم زمان با گروه‌های تجربی (هر گروه: ۱۵ موش)، گروه کنترل (عدم تزریق: ۱۰ موش) و شم (تزریق سرم فیزیولوژی: ۱۰ موش) مقایسه شد. جهت اطمینان از نتایج، تجربیات فوق ۲ بار تکرار شد. داده‌ها با نرم افزار SPSS 20 و تست Duncan و ANOVA با شرط معنی‌داری $p < 0/05$ و $p < 0/001$ مورد سنجش قرار گرفت. در مقایسه نتایج با گروه کنترل، گروه‌های تجربی ۱ و ۲ کاهش معنی‌داری در قطر بزرگ و کوچک تخمدان ($p < 0/05$) و در گروه ۳ افزایش معنی‌داری در تعداد فولیکول‌های اولیه ($p < 0/05$) و کاهش معنی‌داری در تعداد فولیکول‌های ثانویه، در حال رشد، در حال رسیدگی، گراف و اجسام زرد ($p < 0/001$) مشاهده شد. به طور کلی می‌توان نتیجه گرفت که مصرف گیاه اسطوخودوس در دوز بالا، اثر تخریبی بر روی تخمدان داشته و استفاده از آن می‌تواند خطرآفرین باشد و شاید بتوان در آینده از آن به عنوان قرص ضدبارداری استفاده نمود.

کلمات کلیدی: اسطوخودوس، تخمدان، فولیکول، ناباروری، موش.

مقدمه

به اشکال مختلف و با کیفیت مناسب برای درمان بیماری‌ها تهیه و تأمین می‌شده است که از نظر دارویی و خواص درمان و مهم تر از آن از نظر عوارض جانبی احتمالی مورد بررسی قرار گرفته است (۹). البته امروزه به دلیل عوارض جانبی که در اثر مصرف داروهای ترکیبی شیمیایی ایجاد می‌شود، استفاده از گیاهان دارویی بیشتر مورد توجه قرار گرفته است.

گیاهان دارویی به منظور درمان بیماری‌ها همواره همراه بشر بوده است. در میان ملل مختلف در جهان، مردم مصر نخستین ملتی بودند که از گیاهان دارویی استفاده می‌کردند. اما در سال‌های اخیر در اکثر کشورهای جهان، دانش گیاه درمانی در دستور کار پژوهش‌های مجامع علمی قرار گرفته است. در ایران نیز از دیرباز تا کنون بسیاری از انواع داروهای گیاهی



در پژوهشی دیگر که توسط Benbelaid و همکارانش در سال ۲۰۱۲ انجام شد، این گیاه به عنوان ماده ضدعفونی کننده معرفی شده است (۲) و می توان در ضدعفونی کردن زخم ها، سوختگی ها، نیش حشرات بکار برده شود. البته در دامپزشکی برای کشتن شپش ها و دیگر حیوانات انگلی نیز استفاده می شود (۳).

در مطالعات Salehi Surmaghi در سال ۱۹۹۹ عنوان شد چای اسطوخودوس به علت داشتن ماده موثره ی linalool باعث به جریان انداختن قاعدگی در زنان می شود (۱۴). در مطالعه Ala Issa و همکارانش در سال ۲۰۱۱ بیان کردند، اسطوخودوس در کنترل دیابت نیز موثر است (۱۴).

اسطوخودوس در بیشتر نقاط دنیا به صورت خودرو می روید. مواد موثره آن باتوجه به ساختمان شیمیایی، به دسته های مختلفی تقسیم می شوند، مانند روغن های اسانس، آلکالوئیدها، فلاونوئیدها، ترکیب های فنلی، تانن ها و غیره است (۱۱). از جمله مهم ترین مواد تشکیل دهنده اسانس آن می توان به لینالول با فرمول شیمیایی $C_{10}H_{18}O$ ، استات لینالیل با فرمول شیمیایی $C_{12}H_{20}O_2$ و سینئول ۱ و ۸ با فرمول شیمیایی $C_{10}H_{18}O$ اشاره کرد.

از آنجا که بسیاری از زنان برای پیشگیری از بارداری، از ترکیبات و جوشانده های گیاهی استفاده می کنند (۶). لذا در این تحقیق سعی شده تا اثرات گیاه اسطوخودوس بر روی تغییر وضعیت تخمدان ها و فولیکول های موش ماده بالغ Balb/C مورد بررسی قرار گیرد و بهتر است افراد با داشتن آگاهی های لازم در مورد فرآورده های بدست آمده از این گیاه بتوانند به بهترین نحو از آن استفاده کنند. تخمدان دارای مراحل مختلف از فولیکول ها، جسم زرد و جسم سفید می باشد. جسم زرد، هورمون های پروژسترون و استروژن را تراوش می کند. پروژسترون از رشد

ایران به دلیل داشتن موقعیت خاص جغرافیایی و امکان رشد گونه های مختلف گیاهی، منبع غنی از گیاهان دارویی می باشد، لذا شناخت بیشتر گیاهان دارویی و عوارض جانبی آن امری الزامی می باشد. اسطوخودوس برای بسیاری از امراض مفید است و مصرف آن موجب تقویت عملکرد دستگاه عصبی می شود و در بهبود ضعف عمومی و اختلالات خواب موثر است. البته کمپرس جوشانده ی این گیاه در تسکین دردهای ناشی از کوفتگی ها و ضرب دیدگی ها مفید است و اثرات تسکین دهنده آن در تحقیقات Soc و همکارانش در سال ۱۹۹۲ تایید شده است (۱۵) و در کاهش التهاب و سوزش محل گزش حشرات هم می تواند نقش موثری داشته باشد.

هولمز و همکارانش در سال ۲۰۰۲ اظهار داشتند روغن های گیاهی معطر از جمله اسطوخودوس می تواند در بهبود نشانه های آلزایمر موثر باشد (۷).

از این گیاه در داروهای آرام بخش استفاده های زیادی به عمل می آید و خاصیت آنتی اکسیدانی نیز دارد (۱۱). از جمله عوارض جانبی گزارش شده، این است که در موارد بسیار محدود، ممکن است تماس گیاه با بدن ایجاد درماتیت پوستی کند و همچنین ممکن است اثر آرام بخش و خواب آوری داروهای مغز و اعصاب را در صورت هم زمانی مصرف، افزایش دهد (۱۵).

از دلایل عمده انتخاب این گیاه کاربردهای فراوان درمانی و سهولت در جمع آوری و مراحل تهیه عصاره است. گیاه اسطوخودوس یا لاواندولا سرده ای مشتمل از ۳۰ گونه مختلف و از خانواده نعنائیان (Labiata) می باشد (۴).

اثرات آرام بخشی آن در تحقیقی که توسط Woronuk و همکاران او در سال ۲۰۱۱ انجام شده و همچنین در مطالعات Vanderploeg و همکارانش در سال ۲۰۱۰ تایید شده است (۱۷، ۱۸).



هات پلینت مگنتدار (Ika, Germany) گذاشته و تا به آرامی بجوشد. سپس جوشانده را با گاز استریل صاف کرده و صاف شده را با کاغذ صافی وات من شماره ۴ دوباره صاف کرده و محلول به دست آمده را به مدت ۲۰ دقیقه در سانتریفیوژ (Hettich, Germany) با دور ۴۰۰۰ قرار دادیم. محلول به دست آمده را دوباره صاف کرده و در دمای ۵۰ تا ۶۰ درجه سانتی‌گراد تغلیظ نموده تا حجم نهایی آن به ۲۰ میلی لیتر برسد. در این حالت هر میلی لیتر از محلول تهیه شده عصاره، ۱/۵ گرم حاوی پودر گیاه است. از این عصاره آبی برای تزریق به سه گروه تجربی (هر گروه: ۱۵ موش) در دوزهای مختلف استفاده شد.

به منظور بررسی‌های بیولوژیکی اثرات عصاره آبی اسطوخدوس بر تخمدان موش Balb/C ابتدا مقدار ۱۸ گرم بر کیلوگرم برحسب وزن بدن به عنوان دوز کشنده LD50 برای موش‌های ماده بالغ مشخص شد. با تزریق عصاره فوق در این دوز به مدت ۱۵ روز به ۴ موش ماده هیچ گونه مرگی مشاهده نگردید و در نتیجه بدون نگرانی از کشنده بودن عصاره، دوزهای ۶، ۱۲ و ۱۸ گرم بر کیلوگرم برحسب وزن بدن برای تزریق به ۶۵ موش انتخاب شدند.

موش‌های آزمایشگاهی از موسسه سرم و واکسن سازی رازی حصارک خریداری و در اتاق پرورش حیوانات دانشگاه آزاد اسلامی کرج تحت شرایط کنترل شده از نظر نور، دما و رطوبت نگهداری شدند. دوره نوری ۱۲ ساعت روشنایی و ۱۲ ساعت تاریکی، دمای ۲۲ درجه سانتی‌گراد و رطوبت ۵۰ درصد تنظیم گردید. در انجام کلیه تجربیات، برای اطمینان از بالغ بودن موش‌ها، از موش‌های ماده بی‌تجربه یا دست نخورده (Intact)، ۱۰ هفته ای با وزن ۲۴ تا ۲۶ گرم استفاده گردید.

نمونه‌های جامعه آماری شامل ۵ گروه است. همزمان با گروه‌های تجربی، گروه کنترل و شاهد یا شم نیز

فولیکول‌های جدید و تخمک گذاری جلوگیری نموده و مخاط رحم را برای آبتنی و نگهداری جنین مهیا می‌کند (۱۰).

با توجه به اثرات مفید این گیاه از جمله اثر ضد درد، ضد آلزایمر (تقویت کننده حافظه)، ضد آریتمی، ضد میکروب، ضد تشنج، ضد التهاب، ضد رماتیسم، ضد عفونی کننده، ضد اسپاسم، ضد ویروس، ضد اضطراب، ضد نفخ، ضد افسردگی، ادرار آور، قاعده آور، کاهنده قند خون، خواب آور، هضم کننده، مقوی اعصاب، آرام بخش، مقوی معده، صفرا آور و خاصیت آنتی‌اکسیدانی و بسیاری از خواص دیگر (۱۹)، اما تاکنون مطالعه‌ای در مورد اثر عصاره گیاه اسطوخدوس بر روی پاسخ‌های تخمدانی وجود نداشته است و با توجه به مصرف عصاره و جوشانده این گیاه برای درمان، نیاز به مطالعه و پژوهش بیشتری در رابطه با اثرات این گیاه بر روی سیستم تولیدمثلی جنس ماده است.

بنابراین هدف اصلی این پژوهش، بررسی اثرات عصاره آبی گیاه اسطوخدوس بر روی تخمدان موش ماده بالغ Balb/C می باشد.

مواد و روش کار

برای تهیه عصاره آبی گیاه اسطوخدوس، در خرداد ماه ۱۳۹۴ این گیاه با توجه به گونه مورد مطالعه در محوطه دانشگاه آزاد کرج شناسایی و قسمت‌های هوایی آن زمانی که دارای سر شاخه‌های گلدار بودند، جمع‌آوری شد. ابتدا در شرایط تاریکی و عاری از رطوبت، گیاه را خشک و به وسیله آسیاب برقی، پودر کرده و سپس مقدار ۳۰ گرم از این پودر را به ۳۰۰ میلی لیتر آب مقطر در حال جوش اضافه نمودیم. سوسپانسیون حاصل را به مدت ۱۰ دقیقه به حال خود رها کرده و اجازه داده تا به حالت چای دم بکشد و بعد یک ساعت در دمای ۵۰ درجه سانتی‌گراد روی



نتایج

مشاهدات توسط میکروسکوپ نوری با بزرگنمایی ۴۰ و برش‌های سهمی از بافت تخمدان نشان داد که تزریق دوزهای مختلف از عصاره آبی اسطوخدوس در گروه‌های تجربی (گروه ۱: T1، گروه ۲: T2 و گروه ۳: T3) سبب کاهش معنی‌دار در اندازه تخمدان شده است؛ این کاهش در قطر بزرگ تخمدان در هر ۳ گروه مشخص است و کاهش قطر کوچک در گروه ۱ و ۲ قابل رویت است (شکل ۱) و این روند کاهش با شرط $p < 0/05$ و $p < 0/001$ از نظر آماری معنی‌دار است (نمودار ۱). به دلیل این که در تصاویر تخمدان کنترل و شم تفاوتی دیده نشد فقط تصویر گروه کنترل (A) (شکل ۱)، برای مقایسه با گروه‌های تجربی (B: T1، C: T2 و D: T3) در نظر گرفته شده است. در تصاویر میکروسکوپی گرفته شده از تخمدان موش‌های گروه کنترل، فولیکول اولیه، فولیکول ثانویه، فولیکول در حال رشد، فولیکول در حال رسیدگی و جسم زرد به وضوح مشخص بوده که بصورت جداگانه با بزرگنمایی ۴۰۰ در تصویر نشان داده شده است (شکل ۲) و تغییرات روند تکاملی فولیکول‌ها در تخمدان این موش‌های ماده بالغ مشخص شده است. کاهش معنی‌داری با شرط $p < 0/05$ و $p < 0/001$ از نظر آماری در مقایسه تعداد فولیکول‌های اولیه، فولیکول‌های ثانویه، فولیکول‌های در حال رشد تخمدان گروه‌های تجربی نسبت به نمونه‌های کنترل و شم دیده شده است (نمودار ۲) و همچنین کاهش معنی‌داری با شرط $p < 0/05$ و $p < 0/001$ از نظر آماری در مقایسه تعداد فولیکول‌های در حال رسیدگی، فولیکول‌های گراف و اجسام زرد در تخمدان گروه‌های تجربی نسبت به نمونه‌های کنترل و شم مشاهده شده است (نمودار ۳).

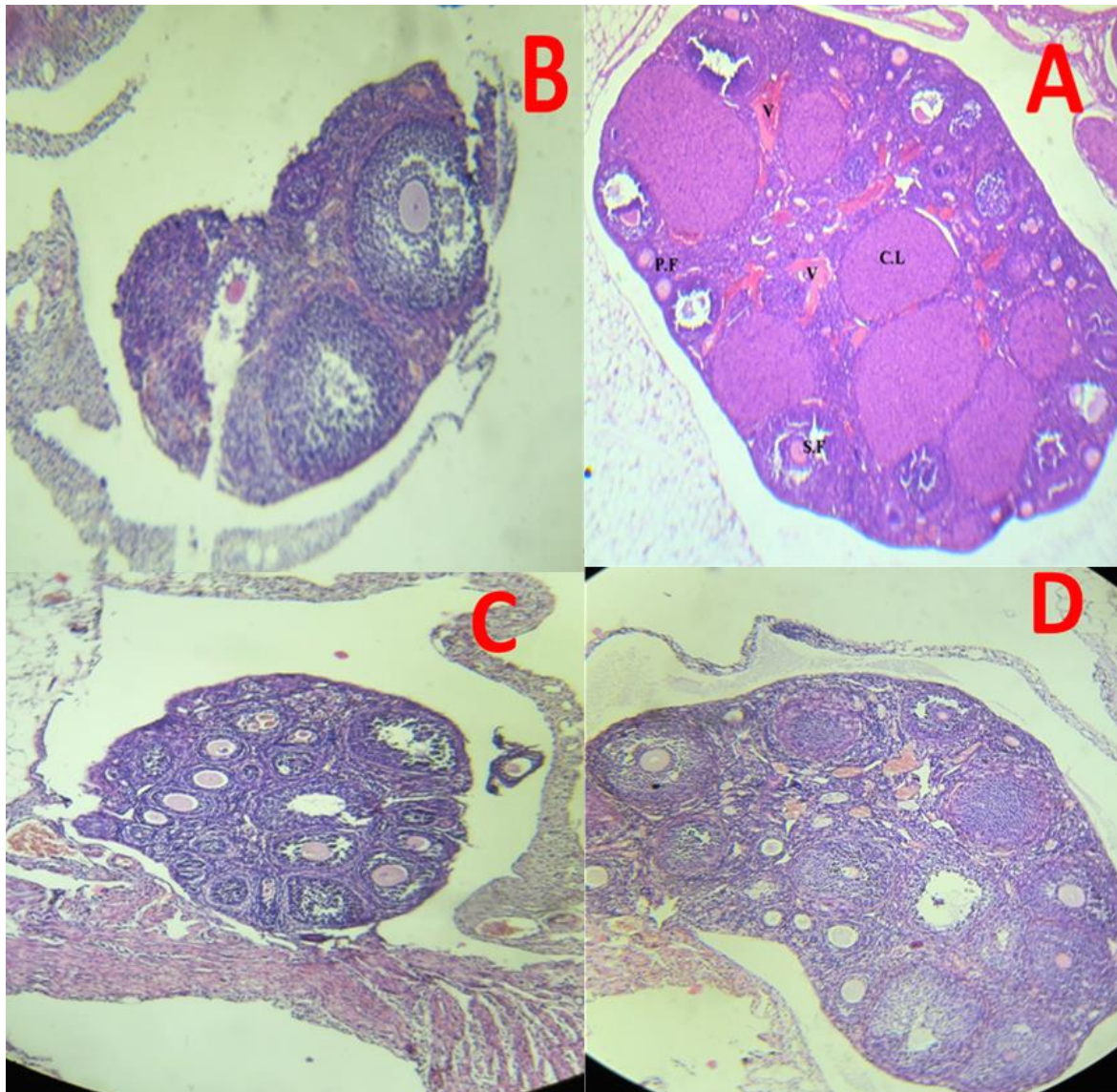
برای مقایسه‌ی جواب‌ها در نظر گرفته شد. تزریقات به صورت داخل صفاقی به صورت دوره‌ای در هر دو سمت بدن (یک روز سمت راست و روز بعد سمت چپ) صورت گرفت.

در تمام تجربیات انجام شده به گروه شم همان مقدار سرم فیزیولوژی به صورت درون صفاقی تزریق شد. کلیه تزریقات در ۱۲ روز پی در پی بعد از تهیه عصاره تازه، انجام گرفت.

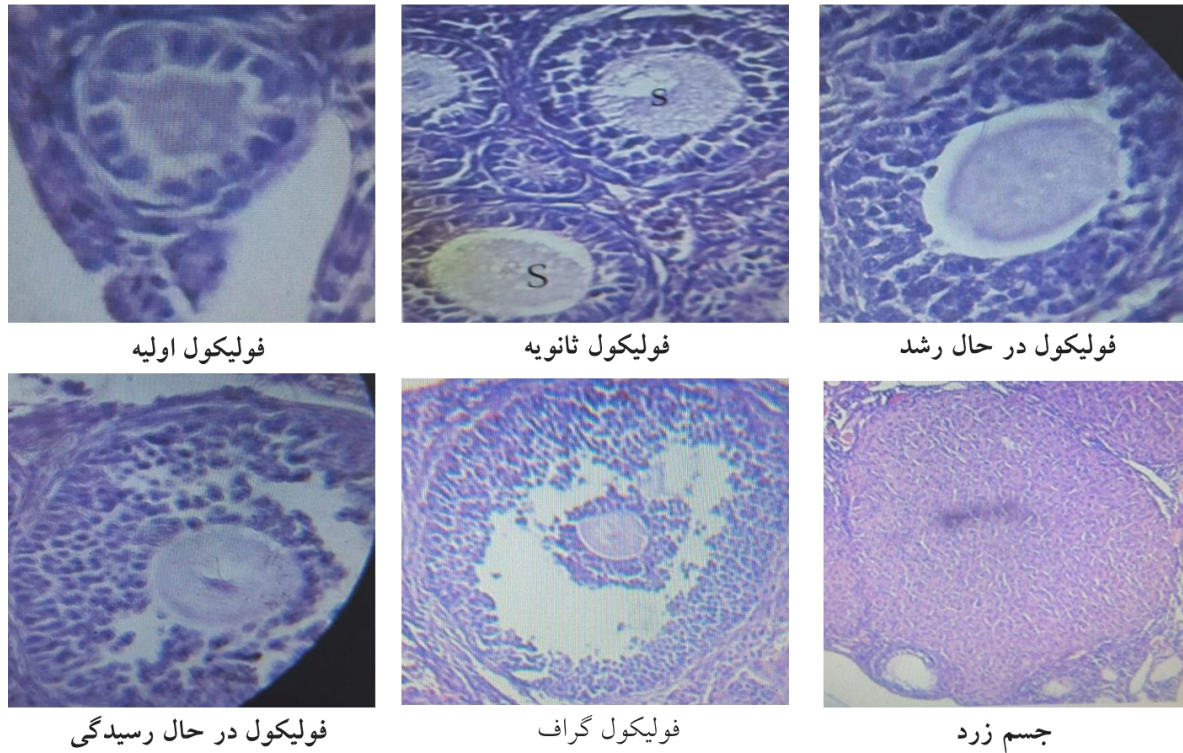
پس از تزریق عصاره آبی در موش‌ها علائمی نظیر انقباض شدید عضلات ناحیه شکم و کشیدگی شدید عضلات پا بخصوص در موش‌هایی با دوز تزریقی ۱۸ گرم بر کیلوگرم برحسب وزن بدن مشاهده گردید که این علائم بین ۲۰ تا ۴۰ دقیقه بعد از تزریق همچنان ادامه یافته ولی بعد از آن به تدریج رو به کاهش نهاده و در حدود ۱ ساعت بعد از تزریق به حالت طبیعی بر می‌گشتند. فردای آخرین روز تزریق، تمامی موش‌ها تشریح شده و تخمدان آنها برای مطالعات بیشتر به دقت از داخل بدن خارج گشته و پس از شست و شو در محلول سرم فیزیولوژی در فرمالدئید ۱۰ درصد جهت ثبوت قرار گرفت.

پس از ثبوت کامل نمونه‌ها، مراحل آبگیری، شفاف کردن و آغشتگی و برش‌گیری توسط میکروتوم صورت گرفت. سپس، نمونه‌ها توسط رنگ اتوزین و هماتوکسیلین مورد رنگ‌آمیزی قرار گرفتند و لام‌ها جهت مطالعه آماده شدند.

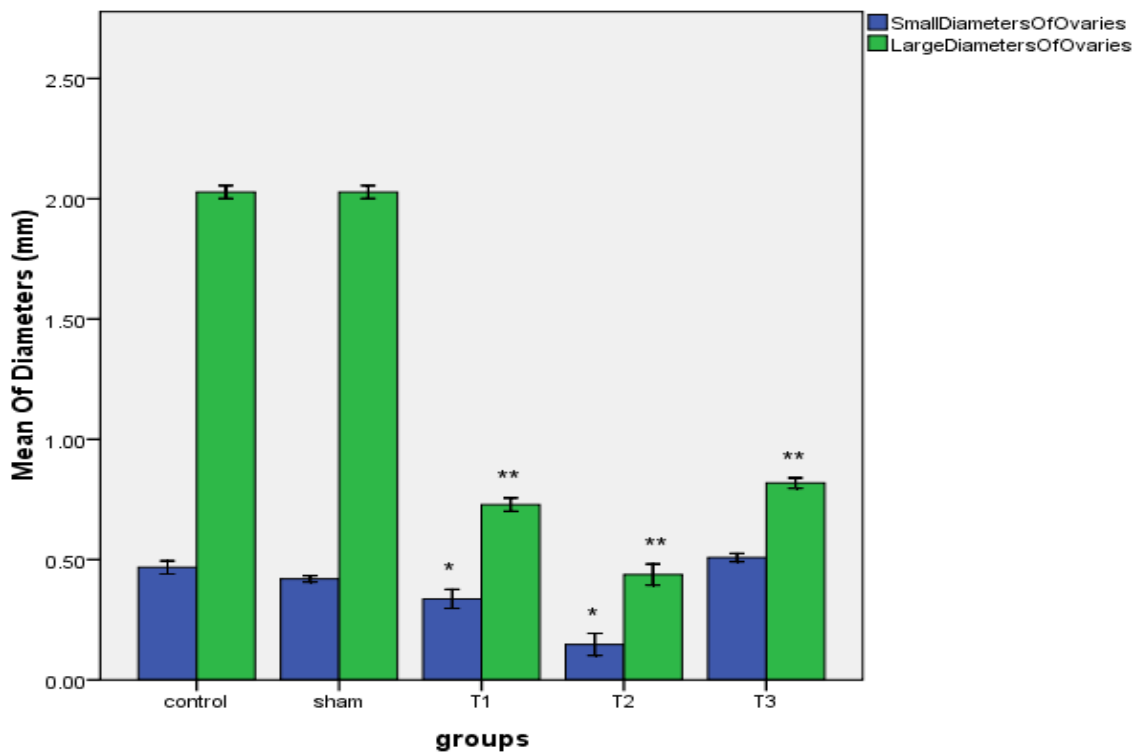
طی بررسی‌های میکروسکوپی تغییراتی در بافت تخمدان موش‌های تجربی مشاهده شد. پس از انجام شمارش‌های لازم و ثبت اطلاعات، داده‌های بدست آمده از تمامی مراحل آزمایشات با نرم‌افزار SPSS 20 و توسط آنالیز آنووا و سپس تست دانکن مورد بررسی قرار گرفت.



شکل ۱. تغییرات بافتی در تخمدان موش (برش سهمی میانی)، تخمدان کنترل (A)، T1 (B)، T2 (C) و T3 (D) ($\times 40$)
V: رگ، CL: جسم زرد، PF: فولیکول اولیه، SF: فولیکول ثانویه

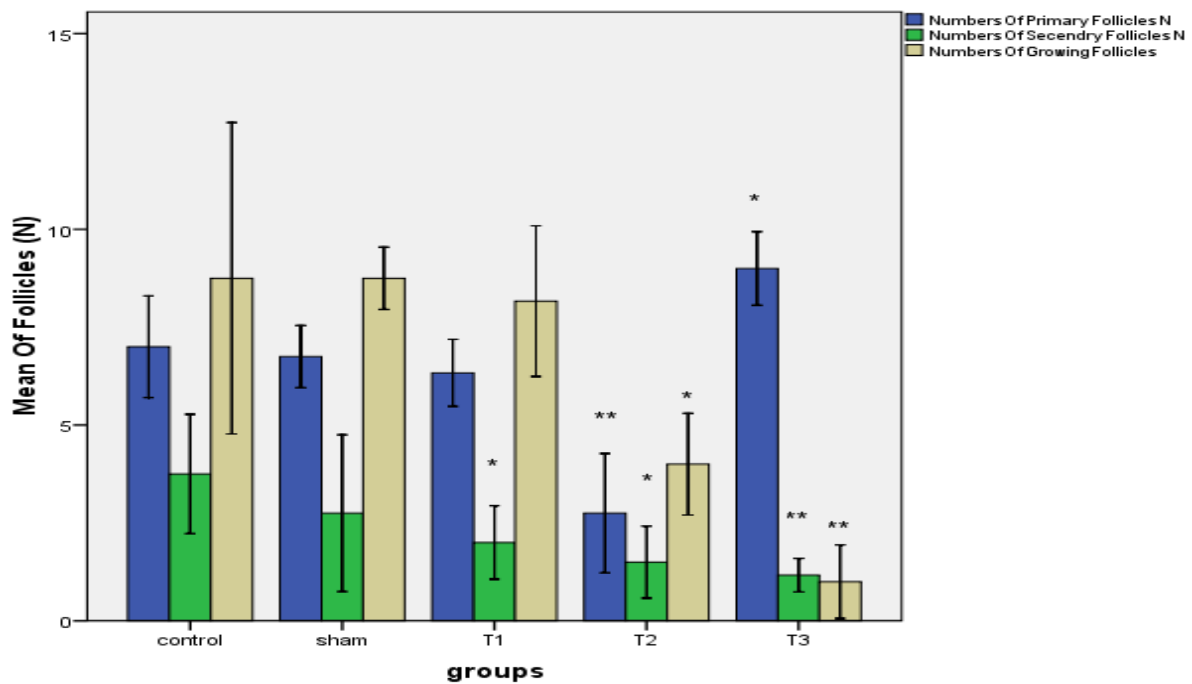


شکل ۲- تصاویر میکروسکوپی فولیکول اولیه، ثانویه، در حال رشد، در حال رسیدگی و جسم زرد گروه کنترل (×۴۰۰)



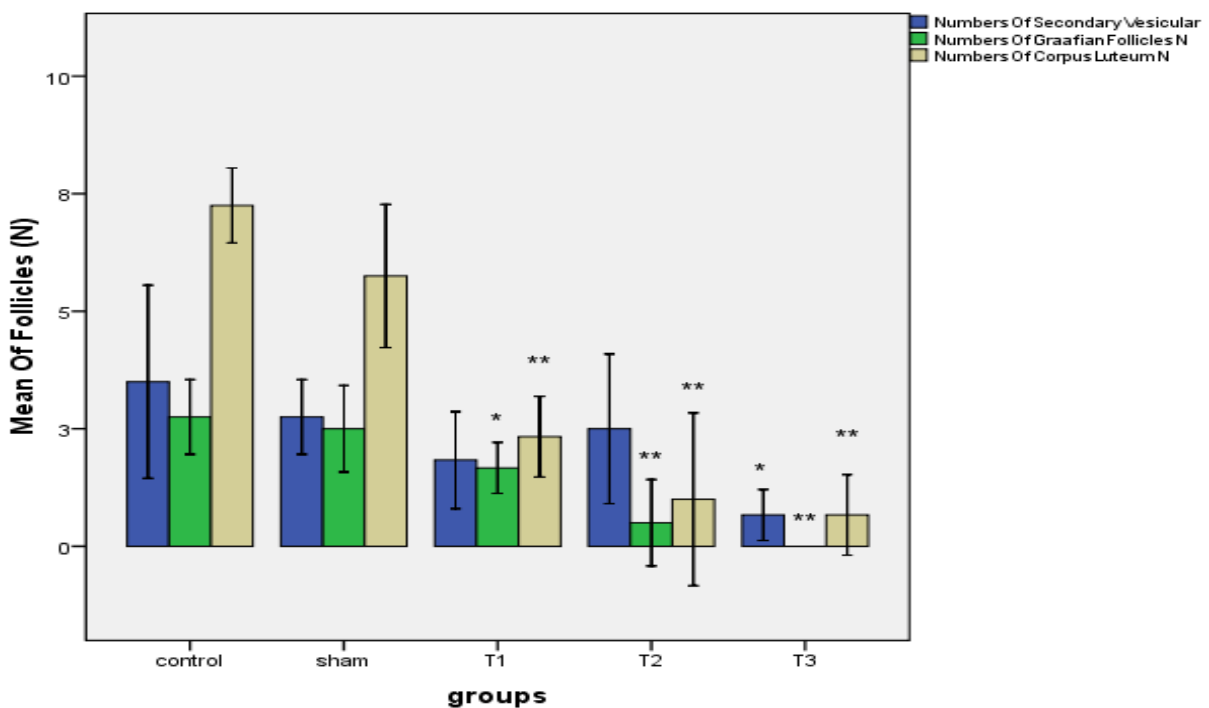
نمودار ۱- مقایسه قطر بزرگ و قطر کوچک تخمدان (mm) در نمونه‌های کنترل، شم و گروه‌های تجربی

$p < 0.001$:***, $p < 0.05$:*



نمودار ۲- مقایسه تعداد فولیکول‌های اولیه، ثانویه، در حال رشد در تخمدان در نمونه‌های کنترل، شم و گروه‌های تجربی

$p < 0.001$:***, $p < 0.05$:*



نمودار ۳- مقایسه تعداد فولیکول‌های در حال رسیدگی، گراف و اجسام زرد در تخمدان در نمونه‌های کنترل، شم و تجربی

$P < 0.001$:***, $P < 0.05$:*



بحث

در تفسیر نتایج و مشاهدات که توسط میکروسکوپ نوری انجام گرفت، همانطور که اشاره شده است، شاهد تغییرات بافتی از جمله کاهش اندازه‌ی تخمدان‌ها در موش بوده‌ایم که این کاهش در قطر بزرگ و کوچک تخمدان در گروه‌های ۱ و ۲ دیده شد (شکل ۱، نمودار ۱). کاهش اندازه تخمدان به دلیل کاهش تعداد فولیکول‌های گراف، کاهش اجسام زرد بوده است (نمودار ۳). همچنین به علت افزایش بیش از حد فولیکول‌های اولیه و مایع میان بافتی در دوز تزریقی ۱۸ گرم بر کیلوگرم برحسب وزن بدن عصاره آبی اسطوخدوس، شاهد افزایش اندکی در حجم تخمدان نسبت به گروه‌های تجربی بودیم که از نظر آماری معنی‌دار نبوده است (نمودار ۱).

پروژسترون از رشد فولیکول‌های جدید و تخمک‌گذاری جلوگیری نموده و مخاط رحم را برای آبستنی و نگهداری جنین مهیا می‌کند ولی در نمونه‌های تزریق شده می‌توان اینگونه بیان کرد که احتمالاً سطح پروژسترون در گروه ۳ کاهش یافته زیرا تعداد زیادی فولیکول شروع به رشد کرده و شاهد افزایش تعداد فولیکول‌های اولیه بوده‌ایم (نمودار ۲). همچنین کاهش رشد فولیکول‌های اولیه در گروه ۲ نیز به اثرات چندگانه گیاه مربوط می‌شود. بنابراین در صورت استفاده از این گیاه باید بسیار هوشیارانه و تحت نظارت پزشک معالج برای باروری و یا عدم باروری عمل کرد. همچنین ذکر این نکته ضروری است که گیاه اسطوخدوس به دلیل خاصیت تحریک‌کنندگی تخمدان، در دوز تزریقی ۱۸ گرم بر کیلوگرم برحسب وزن بدن عصاره که افزایش تعداد فولیکول‌های اولیه مشاهده شد (نمودار ۲)، باعث ایجاد تخمدان پلی‌کیستیک می‌شود که در اثر آن میزان فولیکول‌های اولیه به‌طور قابل توجهی افزایش یافته در حالی که این فولیکول‌ها با مشکل عدم رهایش مواجه

بوده و در نهایت سبب ناباروری فرد می‌شوند. با توجه به این که رشیدی در طی مطالعاتی در سال ۲۰۰۶ که بر روی زنان نابارور مبتلا به سندرم تخمدان پلی‌کیستیک انجام داد، بیان کرد که سندرم تخمدان پلی‌کیستیک به عنوان مهم‌ترین عامل عدم تخمک‌گذاری و ایجاد کننده ناباروری در این افراد می‌باشد که می‌توان گفت احتمالاً مصرف بیش از حد این گیاه می‌تواند در روند باروری تاثیر نامطلوبی بجا بگذارد (۱۲).

گلستانی کلات و همکاران او در سال ۲۰۱۲ اسانس گیاه اسطوخدوس را به عنوان بازدارنده‌ی تخم‌ریزی و کاهش‌دهنده جمعیت حشرات کامل F1 معرفی کردند، این پژوهش نیز با نتایج بدست آمده از آزمایشات حاضر مشابه است (۵، ۱۳). در مطالعه ترابزاده و همکارانش در سال ۲۰۱۳ اشاره شده که آلکالوئیدها، بر روی کبد، کلیه، آدرنال و رحم دارای تاثیراتی از قبیل کاهش مایع درون ارگانی و کاهش حجم ارگان‌ها می‌باشد (۸، ۱۶).

در پژوهش حاضر مشخص شد که پس از تزریق عصاره آبی اسطوخدوس، تعداد فولیکول‌های ثانویه، فولیکول‌های در حال رشد و فولیکول‌های گراف بطور قابل ملاحظه‌ای نسبت به گروه کنترل و شم کاهش یافته است. پس بنا بر توضیحات فوق می‌توان این گونه بیان کرد که احتمالاً عصاره آبی گیاه اسطوخدوس سبب کاهش مایع درون فولیکولی شده که کاهش مایع درون فولیکولی مانع از سازمان‌یابی مناسب سلول‌های فولیکولی گشته بنابراین مانع از تشکیل فولیکول‌گراف شده است و به علت عدم توانایی تخمدان در بلوغ کامل اووسیت، در تمامی دوزها، کاهش معنی‌داری در تعداد فولیکول‌های گراف مشاهده شده است که این نتیجه با مطالعه فوق‌الذکر مطابقت دارد. شایان ذکر است که کاهش فولیکول‌گراف تا اندازه‌ای بود که در دوز تزریقی ۱۸ گرم بر



کننده باروری در نظر گرفته شود و جایگزین مناسبی برای قرص‌های ناباروری باشد، چون مصرف مداوم این قرص‌ها سبب بروز عوارض جانبی است که با توصیه مصرف این ماده به خانم‌ها می‌توان از عوارض احتمالی جبران ناپذیر تا حدود زیادی جلوگیری کرد و همچنین گیاه اسطوخدوس می‌تواند دارای ارزش سرمایه‌گذاری بهینه بوده و به دلیل این که استفاده از این گیاه در دوز خاص می‌تواند سبب بهبود بیماری‌ها باشد و مصرف بیش از حد آن نتیجه منفی بر روند باروری بجای بگذارد می‌توان با تحقیقات گسترده در این زمینه و تهیه قرص با همکاری گروه‌های بیوشیمی و دارو سازی از این عصاره گیاهی به منظور ایجاد دارویی برای ناباروری موقت استفاده کرد.

تشکر و قدردانی

از کلیه عوامل و همکاران محترم دانشگاه آزاد اسلامی واحد کرج که در اجرای این پروژه تحقیقاتی ما را یاری نموده اند کمال تشکر را داریم.

منابع

1. Ala Issa A., 2011. potential role of *Lavendula angustifolia* in the management of diabetic dyslipidemia. *Journal of Medicinal Plant Rresearch*, 5(16): 3876-3882.
2. Benbelaid F., 2012. Antimicrobial activity of essential oil of *Lavendula multifidal*. *Microbiol Biotech*, 2(2): 244-247.
3. Ferguson C.E., Kleinman H.F., Browning J., 2013. Effect of Lavender Aromatherapy on Acute-Stressed Horses. *Equine Veterinary Science*, 33(1): 1-3.
4. Ganjewala D., Sam S., Hayat Khan K., 2009. Biochemical compositions and antibacterial activities of *Lantana camara* plants with yellow, lavender, red and white flowers. *BioSciences*, 3(10): 69-77.

کیلوگرم برحسب وزن بدن، هیچ فولیکول گرافی به چشم نمی‌خورد (نمودار ۳). بنابر مطالعه گلستانی کلات و همکارانش در سال ۲۰۱۲ می‌توان گفت ضمن تفاوت در جامعه آماری، مطالعه حاضر از نظر نتیجه کاهش تخمک‌گذاری با این مطالعه مشابه است. زیرا در این آزمایش در هر سه دوز تزریقی از عصاره آبی گیاه اسطوخدوس، کاهش معنی داری در تعداد اجسام زرد و کاهش اندازه تخمدان در تمامی نمونه‌ها مشاهده شد (نمودار ۳). از جمله عوامل مهم و اصلی نازایی در زنان کاهش ذخیره تخمدانی، اختلالات تخمک‌گذاری، آسیب لوله‌ای (اویداکت)، انسداد یا چسبندگی اطراف لوله‌ها (شامل اندمتریوز با شواهد چسبندگی لوله‌ای یا صفاقی)، عامل رحمی و عوامل سرویکال می‌باشد. برای توجیه علل افزایش ناباروری با مصرف این گیاه می‌توان این گونه بیان کرد که در نمونه‌های تزریقی عصاره آبی گیاه اسطوخدوس کاهش تعداد فولیکول در حال رشد و در حال رسیدگی و گراف، بطور کلی ذخیره تخمدانی را برای باروری کاهش می‌دهد و احتمالاً اختلالاتی در انتقال تخمک به رحم، سیکل‌های جنسی و به هم‌ریختگی سطوح هورمونی هم وجود داشته است که می‌تواند سیستم تولیدمثلی موش را تحت تاثیر قرار داده و دوره باروری را نیز دچار اختلال کند.

نتیجه‌گیری

با توجه به این مشاهدات می‌توان این طور نتیجه گرفت که عصاره آبی اسطوخدوس به دلیل داشتن ترکیبات بیوشیمیایی لینالول، ۱ و ۸ سینئول و استیل لینالیل به عنوان ماده موثره این گیاه اثر مخرب بر روی سیستم تولیدمثلی ماده بخصوص تخمدان‌ها داشته و استفاده طولانی مدت از این گیاه به خصوص در دوز های بالا خطر آفرین بوده و شاید بتوان در آینده از آن به عنوان قرص ضدبارداری استفاده نمود. گیاه اسطوخدوس می‌تواند به عنوان یک داروی کنترل-



- Edema in Rat Stroke Model. *ZUMS*, 23(3): 41-52.
12. Rashidi B., Haghollahi F., Tehranian N., Shariat M., Zayeri F., Bagheri M., 2006. Therapeutic effects of vitamin D and calcium in patients with polycystic ovary syndrome. *Reproduction and Infertility*, 7(3): 225-233.
13. Saffari S., Bahadori M., Sharami S., TorabZadeh P., Goudarzvand M., 2016. Association of vitamin E level in follicular fluid with morphology of oocyte and quality of embryo in IVF patients, Alzahra Hospital Rasht. *ZUMS*, 24 (102): 21-31.
14. Salehi Surmaghi H., 1999. Medicinal plants and herbal therapy, *Nutrition World*, 1: 63-68.
15. Soc J., 1992. Percutaneous absorption of lavender oil from a massage oil. *Vienna*, 43: 49-54.
16. Torabzadeh P., Ghosi M., Parivar K., 2013. Teratogenic effects of the active ingredients in aqueous extract *Physalis alkekengi* on development embryo of Balb/C mouse. *Physiology and Animal Development*, 3(22): 1 -15.
17. Van der Ploeg E.S., 2010. The study protocol of a blinded randomised controlled cross over trial of lavender oil as a treatment of behavioural symptoms in dementia. *Monash*, 10: 49.
18. Woronuk G., Demissie Z., Rheault M., Mahmoud S., 2011. Biosynthesis and therapeutic properties of lavender essential oil constituents, *planta Med* , 77: 7- 15.
19. Zargari A., 1994. Medicinal Plants. *Tehran University Publications*, 680 pp.
5. Golestani Kalat Z., Maroj G.H., Azizi Arani M., 2012. The effects of *Lavandula angustifolia* Mill and *Zataria multiflora* Boiss Oviposition deterrence and reduce the progeny F1 *Callosobruchus maculatus*. *Agricultural Sciences and Technology*, 26(3): 327-333.
6. Hirazawa A., 2001. A First Pregnancy May Be Difficult to Achieve After Long-Term Use of an IUD. *Peer-reviewed Research*, 27(3):158
7. Holmes C., Hopkins V., Hensford C., Maclaughlin V., Wilkinson D., Roseninge H., 2002. Lavender oil as a treatment for agitated behavior in severe dementia: a placebo controlled study. *Geriatric Psychiatry*, 17: 305-308.
8. Marcelo D.A., Marcia T.F., Elisa R.L., Solange C.G., Viviane C.S Mirna, B.L., Eliane, D., 2009. Screening for in vivo (anti)estrogenic activity of ephedrine and p-synephrine and their natural sources *Ephedra sinica* Stapf. (Ephedraceae) and *Citrus aurantium* L. (Rutaceae) in Rats, *Archives of Toxicology*. 83: 95-99.
9. Mi-Young S., Shambhunath B., Ho-Jun K., Myeong-Jon L., Chi-Yeon L., 2012. The impact of Ephedra and green tea combination mesotherapy on localized fat: A randomized-controlled clinical trial. *Elsevier*. 4(3): 323-334.
10. Parivar K., Mohseni S., 1994. Air, atlas of embryology and experimental embryology. *Jihad Teacher Training University* .1: 49.
11. Rabiei Z., Heidarian E., Rafieian-Kopaei M., 2015. The Neuroprotective Effect of Pretreatment with *Lavandula officinalis* Ethanolic Extract on Brain