

**Research Article****Effect of *Zataria multiflora* Boiss. Extract against Carbon Tetrachloride – induced Liver Damage in Adult Male Wistar Rats****Zahra Taherkhani<sup>1</sup>, Akram Eidi<sup>1\*</sup>, Pejman Mortazavi<sup>2</sup>**

1 Department of Biology, Science and Research Branch, Islamic Azad University, Tehran, Iran

2- Department of Veterinary, Science and Research Branch, Islamic Azad University, Tehran, Iran

\*Corresponding author: eidi@srbiau.ac.ir

Received: 23 December 2023

Accepted: 31 January 2023

DOI: 10.60833/ascij.2024.

**Abstract**

Thyme (*Zataria Multiflora Boiss*), belonging to the family Labiatae, is native to Iran and is used traditionally in food, especially in yogurt flavoring, as a stimulant, seasoning, and carminative. Very high medicinal properties of this plant were reported, such as antioxidant, antimicrobial, analgesic, and anti-inflammatory activity. This research aimed to evaluate the protective effects of ethanolic extract of thyme against hepatic damage induced by carbon tetrachloride (CCl<sub>4</sub>) in adult male Wistar rats. 40 rats were randomly divided into 8 groups: group 1 as normal control, groups 2-4 only thyme extract (50, 100, 200 mg/kg, gavage), group 5 (liver damage) receiving CCl<sub>4</sub> (5/0 ml/kg, intraperitoneally, twice a week) for 8 weeks and groups of 6 to 8 thyme extracts (50, 100, 200 mg/kg, gavage) together with CCl<sub>4</sub> (0.5 ml/kg, intraperitoneally, twice a week). At the end of the experiment (28 days), serum sample were prepared and the liver was removed for enzyme tests. CCl<sub>4</sub> alone increased the serum levels of ALT, AST and ALP. Also, CCl<sub>4</sub> treatment significantly decreased the levels of the antioxidant enzyme superoxide dismutase (SOD) activity and increased malondialdehyde (MDA) levels in the liver. Thyme extract treatment significantly improved the above parameters. Therefore, the results showed that thyme extract is a potent antioxidant agent against CCl<sub>4</sub>-induced liver damage in rats.

**Keywords:** Thyme, *Zataria multiflora* Boiss, Liver, Carbon tetrachloride, Rat.

## مقاله پژوهشی

اثر آویشن شیرازی بر آسیب کبدی القا شده ناشی از تتراکلرید کربن بر موش‌های نر  
بالغ نژاد ویستارزهرا طاهرخانی<sup>۱</sup>، اکرم عیدی<sup>۱\*</sup>، پژمان مرتضوی<sup>۲</sup>

۱- گروه زیست‌شناسی، واحد علوم و تحقیقات، دانشگاه آزاد اسلامی، تهران، ایران

۲- گروه دامپزشکی، واحد علوم و تحقیقات، دانشگاه آزاد اسلامی، تهران، ایران

\*مسئول مکاتبات: eidi@srbiau.ac.ir

تاریخ پذیرش: ۱۴۰۲/۱۱/۱۱

تاریخ دریافت: ۱۴۰۲/۱۰/۰۲

DOI: 10.60833/ascij.2024.

## چکیده

آویشن (*Zataria multiflora* Boiss) از خانواده Labiatae، بومی ایران است و به طور سنتی در غذاها به ویژه در طعم دهنده ماست، به عنوان محرک، چاشنی و بادشکن استفاده می‌شود. خواص دارویی بسیار بالای این گیاه از جمله فعالیت آنتی‌اکسیدانی، ضد میکروبی، ضد درد و ضد التهابی گزارش شده است. این تحقیق با هدف بررسی اثرات محافظتی عصاره اتانولی آویشن در برابر آسیب کبدی ناشی از تتراکلریدکربن (CCl<sub>4</sub>) در موش‌های صحرایی نر بالغ نژاد ویستار انجام شد. ۴۰ موش صحرایی در ۸ گروه بصورت تصادفی قرار گرفتند: گروه ۱ به عنوان کنترل سالم، گروه‌های ۲-۴ فقط عصاره آویشن (۵۰، ۱۰۰، ۲۰۰ میلی‌گرم بر کیلوگرم، گاواژ)، گروه ۵ (آسیب کبدی) دریافت کننده CCl<sub>4</sub> (۰/۵ میلی‌لیتر بر کیلوگرم، درون صفاقی، دو بار در هفته) به مدت ۸ هفته و گروه‌های ۶ تا ۸ عصاره آویشن (۵۰، ۱۰۰، ۲۰۰ میلی‌گرم بر کیلوگرم، گاواژ) به همراه CCl<sub>4</sub> (۰/۵ میلی‌لیتر بر کیلوگرم، درون صفاقی، دو بار در هفته) دریافت کردند. در پایان آزمایش (۲۸ روز)، نمونه‌های سرمی تهیه و کبد برای بررسی‌های آنزیمی خارج شد. CCl<sub>4</sub> به تنهایی سطح سرمی ALT، AST و ALP را افزایش داد. همچنین، تیمار CCl<sub>4</sub> به صورت معنی داری باعث کاهش سطح آنزیم آنتی‌اکسیدانی سوپراکسید دیسموتاز (SOD) و افزایش مالون دی‌آلدئید (MDA) در کبد شد. تیمار عصاره آویشن به صورت معنی داری باعث بهبود پارامترهای فوق گردید. بنابراین، نتایج نشان می‌دهد که آویشن به عنوان یک عامل آنتی‌اکسیدانی قوی در برابر آسیب کبدی ناشی از CCl<sub>4</sub> در موش‌ها عمل می‌کند.

کلمات کلیدی: آویشن، *Zataria multiflora* Boiss، کبد، تتراکلریدکربن، موش صحرایی.

## مقدمه

استرس اکسیداتیو بر اجزای اصلی سلولی مانند پروتئین‌ها، لیپیدها و DNA تأثیر می‌گذارد و همچنین در پاتوژنز بیماری‌های مختلف مانند دیابت، سرطان، اختلالات قلبی عروقی تأثیر دارد (۲). رادیکال‌های آزاد یک حالت اکسیداتیو ایجاد می‌کنند که منجر به آسیب غشای سلولی و تغییر در فرآیندهای متابولیک

کبد یکی از اندام‌های اصلی است که در متابولیسم داروها و مواد شیمیایی سمی نقش دارد و اولین اندام مورد نظر برای تقریباً تمام مواد شیمیایی است (۱۷). عواملی مثل استرس اکسیداتیو، رادیکال‌های آزاد، الکل سفید، مواد شیمیایی، ویروس‌ها و داروها می‌توانند باعث تخریب بافت کبدی شوند (۲۲).

مختلف قلبی عروقی، گوارشی، عصبی، روماتولوژیک، متابولیکی و بدخیم است. اثرات تیمول تا حد زیادی به اثرات ضدالتهاب آن (از طریق مهار جذب سیتوکین‌ها و کموکاین‌های پیش التهابی)، آنتی‌اکسیدان (از طریق از بین بردن رادیکال‌های آزاد، تقویت آنتی-اکسیدان‌های آنزیمی و غیرآنزیمی درون‌زا)، کاهش لیپیدهای خون نسبت داده می‌شود (۵).

#### مواد و روش‌ها

**تهیه عصاره اتانولی آویشن شیرازی:** پس از خریداری گیاه آویشن شیرازی در یک فضای به دور از نور خورشید در دمای ۲۵ درجه سانتیگراد خشک گردید و پس از آسیاب به آزمایشگاه منتقل شد. ۱۰۰ گرم از پودر آویشن شیرازی را در ۴۰۰ میلی‌لیتر اتانول ۸۰ درصد ریخته و در دستگاه شیکر به مدت ۳ روز در دمای آزمایشگاه گذاشته شد. بعد از طی این مدت آن را از روی دستگاه برداشته و به کمک پمپ خلا و قیف بوختر جداسازی انجام شد. سپس توسط دستگاه روتاری الکل آن گرفته شده و بعد از آن در پلیت قرار داده شده و جهت حذف کامل رطوبت به مدت ۳ روز در دستگاه انکوباتور قرار گرفت. در نهایت توسط مخلوط کردن عصاره خشک آویشن شیرازی با آب مقطر، دوزهای ۵۰، ۱۰۰ و ۲۰۰ میلی‌گرم بر کیلوگرم وزن بدن از عصاره مذکور تهیه گردید.

**حیوانات مورد آزمایش:** در مطالعه تجربی حاضر، تعداد ۴۰ سر موش‌های صحرایی نر بالغ نژاد ویستار با وزن تقریبی ۱۸۰-۲۰۰ گرم از انستیتو پاستور ایران خریداری شدند و به اتاق حیوانات آزمایشگاه دانشکده داروسازی دانشگاه تهران منتقل شدند. این حیوانات تحت شرایط ۱۲ ساعت تاریکی و ۱۲ ساعت روشنایی قرار گرفته، آب لوله‌کشی تمیز از طریق شیشه‌های آبخوری و مواد غذایی مورد نیاز به

می‌شوند (۱۹). تتراکلریدکربن ( $CCl_4$ ) ترکیبی آلی است.  $CCl_4$  در کلیه، بیضه، مغز، قلب، ریه، سایر بافت‌ها و به ویژه در کبد سمی قوی است.  $CCl_4$  عاملی قوی در آسیب‌های کبدی، نفروتوکسیک و پرواکسیدانی است که به طور گسترده برای القای سمیت کبدی در حیوانات آزمایشگاهی و ایجاد سرطان کبد، فیروز یا سیروز کبدی و آسیب کبدی، مدل هپاتیت شیمیایی، مدل نارسایی کلیوی و مدل سمیت کلیوی در سال‌های اخیر استفاده شده است (۲۳).  $CCl_4$  به خودی خود اثرات سمیت سمی بر روی کبد ندارد، اما متابولیت‌های آن  $CCl_3$  و  $OOCCl_3$  در سلول‌های پارانشیم کبدی که توسط مونوکسیژنازهای وابسته به سیتوکروم  $P_{450}$  تولید شده اند، مسئولیت سمیت کبدی را دارند (۱۴). سیستم سیتوکروم  $P_{450}$  موجب تبدیل  $CCl_4$  به رادیکال تری کلرومتیل می‌شود که می‌تواند با اکسیژن واکنش داده تا رادیکال تری کلرومتیل پراکسیل  $CCl_3OO$  را تشکیل دهد و سپس به لیپیدها یا پروتئین‌ها حمله نماید. این واکنش می‌تواند پراکسیداسیون لیپید را آغاز کرده و باعث آسیب به بافت کبد شود. آنتی‌اکسیدان‌ها رادیکال‌های آزاد را از بین می‌برند و دارای فعالیت‌های ضدالتهابی، ضدحساسیت، ضد ترومبوتیک، ضد ویروسی و ضد سرطان هستند. آنتی‌اکسیدان‌ها حاوی ترکیبات فنل بالایی هستند و در مقایسه با داروهای سنتتیک عوارض جانبی نسبتاً کمی دارند. آنتی-اکسیدان‌های با منشا گیاهی به دلیل منابع غنی و عوارض جانبی کم، مورد توجه هستند (۲۳). آویشن شیرازی قرن‌هاست که در طب سنتی مورد استفاده قرار می‌گیرد و دارای خواص دارویی مختلفی از جمله فعالیت‌های آنتی‌اکسیدانی، ضدالتهابی، ضدباکتریایی، ضد درد، ضداسپاسم، ضدقارچ، ضد عفونی‌کننده و ضدتومور است. همچنین تیمول دارای اثرات درمانی متعددی در برابر بیماری‌های

صورت آماده (پلت) و بدون محدودیت در اختیار آنها قرار گرفتند. دمای اتاق حدود  $23 \pm 2$  درجه سانتی‌گراد تنظیم شد. به صورت تصادفی در ۸ گروه تقسیم بندی شدند و بعد از یک هفته (مدت زمان لازم برای تطابق موش‌ها با محیط جدید) آزمایشات روی آنها انجام شد.

**گروه‌بندی حیوانات:** نحوه گروه‌بندی حیوانات به قرار زیر است: گروه ۱ (کنترل سالم): در این گروه هیچ گونه بیماری برای حیوانات انجام نگرفت و حیوانات این گروه فقط از آب و غذا استفاده می‌کردند. گروه‌های ۲ تا ۴ (تجربی سالم): حیوانات این گروه‌ها عصاره اتانولی آویشن شیرازی را در دوزهای ۵۰، ۱۰۰ و ۲۰۰ میلی‌گرم بر کیلوگرم وزن بدن به مدت ۲۸ روز به صورت خوراکی (به روش گاوآژ) دریافت کردند. گروه ۵ (کنترل آسیب کبدی): حیوانات این گروه تراکلرید کربن ۵۰ درصد (رقیق شده با روغن آفتاب‌گردان) را در دوز ۰/۵ میلی‌لیتر بر کیلوگرم وزن بدن به صورت تزریق درون صفاقی به مدت ۴ هفته و هر هفته دو بار (مجموعاً ۸ بار) دریافت کردند. گروه‌های ۶ تا ۸ (تجربی آسیب کبدی): حیوانات این گروه‌ها، تراکلرید کربن ۵۰ درصد (رقیق شده با روغن آفتابگردان به نسبت ۱:۱) را در دوز ۰/۵ میلی‌لیتر بر کیلوگرم وزن بدن به صورت تزریق درون صفاقی به مدت ۴ هفته و هر هفته دو بار (مجموعاً ۸ بار) و به مدت ۲۸ روز عصاره اتانولی آویشن شیرازی را در دوزهای ۵۰، ۱۰۰ و ۲۰۰ میلی‌گرم بر کیلوگرم وزن بدن به روش گاوآژ دریافت کردند. پس از اتمام دوره تیمار، حیوانات به مدت ۱۲ ساعت ناشتا نگه داشته شدند. پس از بیهوش نمودن حیوانات خونگیری از قلب صورت گرفت. نمونه خون‌های گرفته شده داخل ویال‌های پلاستیکی ریخته شدند، بعد از ۳۰ دقیقه داخل دستگاه سانتریفوژ قرار داده شدند و به مدت ۱۰

دقیقه در دور ۳۰۰۰ سانتریفوژ شدند. سپس سرم های خون در دمای ۲۰- درجه سانتی‌گراد نگهداری شدند تا برای تعیین فاکتورهای بیوشیمیایی آلانین آمینوترانسفراز (ALT)، آسپارات آمینوترانسفراز (AST) و آلکالین فسفاتاز (ALP) مورد استفاده قرار گرفتند. کیت تشخیصی این آنزیم‌ها از شرکت بیورکس فارس بود. پس از اتمام خونگیری از قلب، بافت کبد از بدن حیوان خارج شده و بافت کبد، جهت اندازه‌گیری فعالیت آنزیم سوپراکسیددیسموتاز (SOD) و سنجش میزان مالون دی‌آلدئید (MDA) با استفاده از دستگاه هموژنایزر، هموژن بافتی در بافر فسفات سالین هموژن تهیه شد. کیت تشخیصی آنزیم SOD و MDA از شرکت فن‌آور طب پژوهان رازی بود.

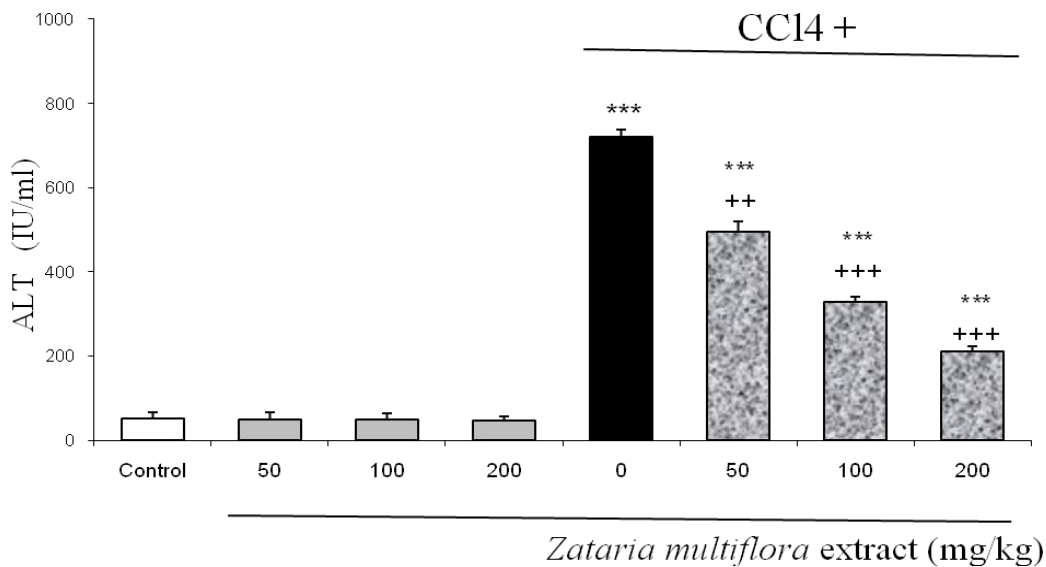
**تحلیل آماری داده‌ها:** اعداد به دست آمده توسط نرم افزار SPSS-19 و از طریق آنالیز واریانس یک طرفه (one-way ANOVA) و تست تعقیبی توکی (Tukey Test) مورد بررسی قرار گرفتند. مقادیر به صورت میانگین  $\pm$  خطای انحراف معیار (Mean  $\pm$  SEM) بیان شد و سطح معنی‌دار  $p < 0/05$  در نظر گرفته شد.

### نتایج

نتایج تحقیق حاضر نشان داد که میزان فعالیت آنزیم‌های ALT، AST و ALP در سرم حیوانات مسموم شده با تراکلریدکربن در مقایسه با گروه کنترل سالم به صورت معنی‌داری افزایش یافته است ( $p < 0/001$ ). همچنین تیمار عصاره آویشن شیرازی در دوزهای ۱۰۰ و ۲۰۰ میلی‌گرم بر کیلوگرم وزن بدن در حیوانات مسموم شده با تراکلریدکربن در مقایسه با گروه کنترل آسیب کبدی کاهش معنی‌داری را نشان داد. تیمار عصاره گیاه آویشن شیرازی در دوزهای ۵۰، ۱۰۰ و ۲۰۰ میلی‌گرم بر کیلوگرم وزن بدن در حیوانات تجربی سالم در مقایسه با گروه کنترل سالم تغییر معنی‌داری را در فعالیت آنزیم‌های فوق نشان

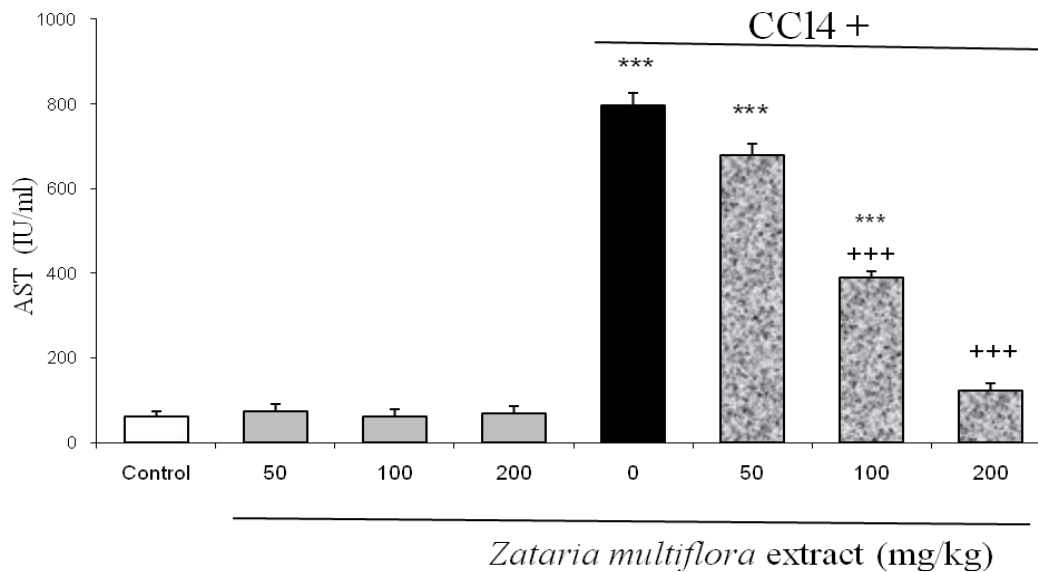
MDA در بافت کبد حیوانات مسموم شده با تتراکلریدکربن در مقایسه با گروه کنترل سالم به صورت معنی داری افزایش یافته است ( $p < 0/001$ ). همچنین تیمار عصاره گیاه آویشن شیرازی در دوزهای ۱۰۰ و ۲۰۰ میلی‌گرم بر کیلوگرم وزن بدن در حیوانات مسموم شده با تتراکلریدکربن در مقایسه با گروه آسیب کبدی کاهش معنی داری را نشان داد. تیمار عصاره گیاه آویشن شیرازی در دوزهای ۵۰، ۱۰۰ و ۲۰۰ میلی‌گرم بر کیلوگرم وزن بدن در حیوانات تجربی سالم در مقایسه با گروه کنترل سالم تغییر معنی داری را در میزان MDA نشان نداد (شکل ۵).

نداد (شکل‌های ۱ تا ۳). نتایج تحقیق حاضر نشان داد که میزان فعالیت آنزیم SOD در بافت کبد حیوانات مسموم شده با تتراکلریدکربن در مقایسه با گروه کنترل سالم به صورت معنی داری کاهش یافته است ( $p < 0/001$ ). همچنین تیمار عصاره آویشن شیرازی در دوزهای ۱۰۰ و ۲۰۰ میلی‌گرم بر کیلوگرم وزن بدن در حیوانات مسموم شده با تتراکلریدکربن در مقایسه با گروه آسیب کبدی افزایش معنی داری را نشان داد. تیمار عصاره گیاه آویشن شیرازی در دوزهای ۵۰، ۱۰۰ و ۲۰۰ میلی‌گرم بر کیلوگرم وزن بدن در حیوانات تجربی سالم در مقایسه با گروه کنترل سالم تغییر معنی داری را در فعالیت آنزیم نشان نداد (شکل ۴). نتایج تحقیق حاضر نشان داد که میزان



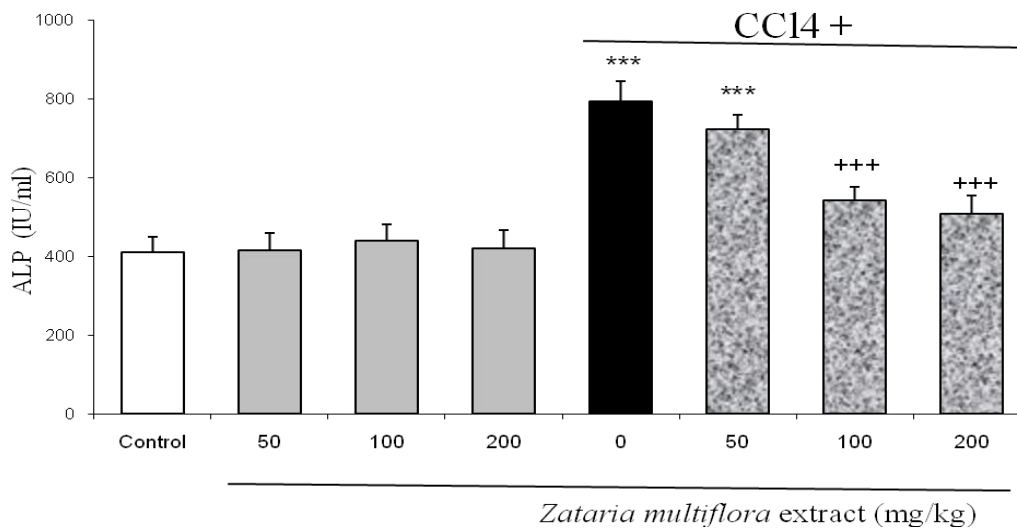
شکل ۱ - بررسی اثر عصاره آویشن شیرازی بر فعالیت آنزیم ALT در موش‌های نر بالغ نژاد ویستار سالم و آسیب کبدی القا شده توسط CCl<sub>4</sub>. عصاره آویشن شیرازی در دوزهای ۵۰، ۱۰۰، ۲۰۰ میلی‌گرم بر کیلوگرم وزن بدن تیمار گردید.  $p < 0/001$  \*\*\* اختلاف از گروه کنترل سالم را نشان می‌دهد و  $p < 0/001$  +++،  $p < 0/01$  ++ اختلاف از گروه کنترل آسیب کبدی را نشان می‌دهد.

Fig 1. Investigating the effect of thyme ethanolic extract on ALT enzyme activity in normal and CCl<sub>4</sub>-induced liver injury adult male Wistar rats. The thyme ethanolic extract administrated at doses 50, 100 and 200 mg/kg body weight. \*\*\*  $p < 0.001$  significantly different from the normal control group. ++  $P < 0.01$ , +++  $P < 0.001$  significantly different from the CCl<sub>4</sub> control group.



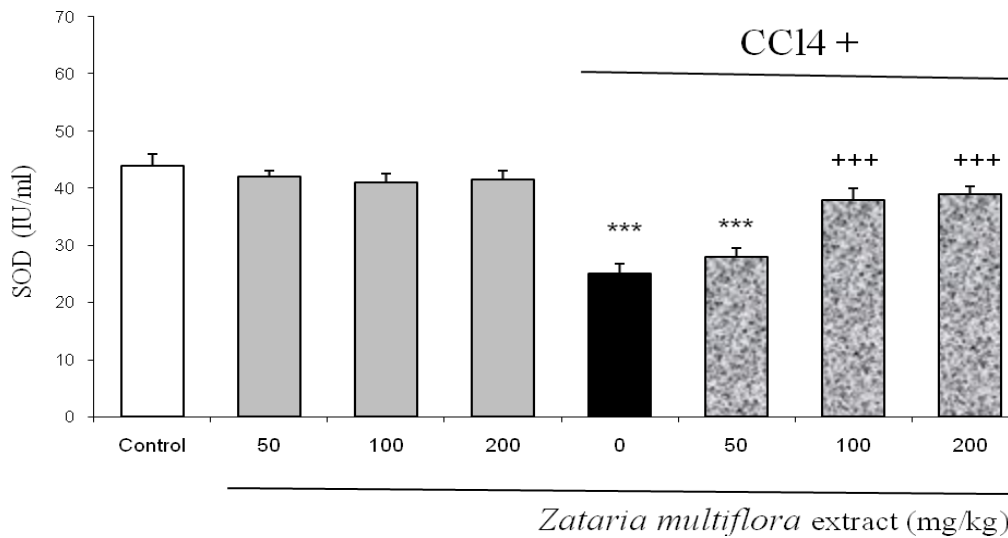
شکل ۲ - بررسی اثر عصاره آویشن شیرازی بر فعالیت آنزیم AST در موش‌های نر بالغ نژاد ویستار سالم و آسیب کبدی القا شده توسط CCl<sub>4</sub>. عصاره آویشن شیرازی در دوزهای ۵۰، ۱۰۰، ۲۰۰ میلی‌گرم بر کیلوگرم وزن بدن تیمار گردید.  $p < 0.001$  اختلاف از گروه کنترل سالم را نشان می‌دهد و  $p < 0.001$  اختلاف از گروه کنترل آسیب کبدی را نشان می‌دهد.

Fig 2. Investigating the effect of thyme ethanolic extract on AST enzyme activity in normal and CCl<sub>4</sub>-induced liver injury adult male Wistar rats. The thyme ethanolic extract administrated at doses 50, 100 and 200 mg/kg body weight. \*\*\*  $p < 0.001$  significantly different from the normal control group. +++  $P < 0.001$  significantly different from the CCl<sub>4</sub> control group.



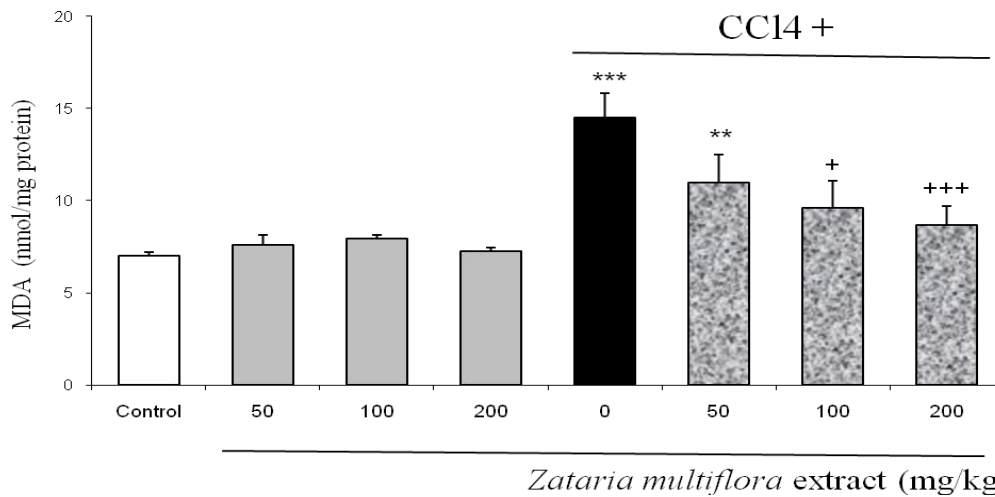
شکل ۳ - بررسی اثر عصاره آویشن شیرازی بر فعالیت آنزیم ALP در موش‌های نر بالغ نژاد ویستار سالم و آسیب کبدی القا شده توسط CCl<sub>4</sub>. عصاره آویشن شیرازی در دوزهای ۵۰، ۱۰۰، ۲۰۰ میلی‌گرم بر کیلوگرم وزن بدن تیمار گردید.  $p < 0.001$  اختلاف از گروه کنترل سالم را نشان می‌دهد و  $p < 0.001$  اختلاف از گروه کنترل آسیب کبدی را نشان می‌دهد.

Fig 3. Investigating the effect of thyme ethanolic extract on ALP enzyme activity in normal and CCl<sub>4</sub>-induced liver injury adult male Wistar rats. The thyme ethanolic extract administrated at doses 50, 100 and 200 mg/kg body weight. \*\*\*  $p < 0.001$  significantly different from the normal control group. +++  $P < 0.001$  significantly different from the CCl<sub>4</sub> control group.



شکل ۴ - بررسی اثر عصاره آویشن شیرازی بر فعالیت آنزیم SOD در موش‌های نر بالغ نژاد ویستار سالم و آسیب کبدی القا شده توسط CCl<sub>4</sub>. عصاره آویشن شیرازی در دوزهای ۵۰، ۱۰۰، ۲۰۰ میلی‌گرم بر کیلوگرم وزن بدن تیمار گردید.  $p < 0.001$  \*\*\* اختلاف از گروه کنترل سالم را نشان می‌دهد و  $p < 0.001$  +++ اختلاف از گروه کنترل آسیب کبدی را نشان می‌دهد.

Fig 4. Investigating the effect of thyme ethanolic extract on SOD enzyme activity in normal and CCl<sub>4</sub>-induced liver injury adult male Wistar rats. The thyme ethanolic extract administrated at doses 50, 100 and 200 mg/kg body weight. \*\*\*  $p < 0.001$  significantly different from the normal control group. +++  $P < 0.001$  significantly different from the CCl<sub>4</sub> control group.



شکل ۵ - بررسی اثر عصاره آویشن شیرازی بر میزان MDA در موش‌های نر بالغ نژاد ویستار سالم و آسیب کبدی القا شده توسط CCl<sub>4</sub>. عصاره آویشن شیرازی در دوزهای ۵۰، ۱۰۰، ۲۰۰ میلی‌گرم بر کیلوگرم وزن بدن تیمار گردید.  $p < 0.001$  \*\*\*،  $p < 0.001$  \*\*\* اختلاف از گروه کنترل سالم را نشان می‌دهد و  $p < 0.001$  +++  $p < 0.05$  + اختلاف از گروه کنترل آسیب کبدی را نشان می‌دهد.

Fig 5. Investigating the effect of thyme ethanolic extract on MDA level ALT enzyme activity in normal and CCl<sub>4</sub>-induced liver injury adult male Wistar rats. The thyme ethanolic extract administrated at doses 50, 100 and 200 mg/kg body weight. \*\*  $p < 0.01$ , \*\*\*  $p < 0.001$  significantly different from the normal control group. +  $P < 0.05$ , +++  $P < 0.001$  significantly different from the CCl<sub>4</sub> control group.

## بحث

بروز آسیب اکسیداتیو در بافت کبد حیواناتی که دچار آسیب کبدی شده بودند به طور معنی‌داری افزایش پیدا کرد. تتراکلرید کربن به عنوان یک ماده کلیدی آسیب بافتی چندین مکانیسم اساسی مهم آسیب بافت را ایجاد می‌کند که شامل فعال‌سازی متابولیک، متابولیت‌های رادیکال آزاد فعال، پراکسیداسیون لیپیدی است (۱۲). Ayala و همکاران در سال ۲۰۱۴ گزارش نمودند که تخریب اکسیداتیو لیپیدها توسط گونه‌های فعال اکسیژن، پراکسیداسیون لیپیدی نامیده می‌شود. پراکسیداسیون لیپیدی معمولاً روی اسیدهای چرب غیراشباع صورت می‌گیرد و محصول نهایی آن آلدئیدهای فعال مانند MDA می‌باشد (۶). SOD آنزیمی است که باعث تخریب سوپراکسید، شایع‌ترین رادیکال آزاد در بدن می‌شود. مطالعات نشان داده‌اند که SOD به عنوان آنتی‌اکسیدان و ضدالتهاب در بدن عمل کرده و باعث خنثی‌سازی رادیکال‌های آزاد می‌شود (۷). در سال‌های اخیر استفاده از داروهای گیاهی بسیار مورد استقبال قرار گرفته است و مطالعات زیادی درباره‌ی آنتی‌اکسیدان‌های طبیعی صورت گرفته است (۲۰). آنتی‌اکسیدان‌ها حاوی ترکیبات فنل بالایی هستند و در مقایسه با داروهای مصنوعی عوارض جانبی کمی دارند (۲۳). نتایج تحقیق حاضر نشان داد که عصاره آویشن شیرازی موجب کاهش پارامترهای سرمی ALT، AST و ALP شده است. Fatemi و همکاران در سال ۲۰۱۲ بیان کردند تیمول و کاروکرول از جمله مهم‌ترین ترکیب‌ها در اسانس آویشن می‌باشند که بیش از ۷۰ درصد اسانس را تشکیل می‌دهند (۸). وجود این ترکیب‌ها در اسانس آویشن دلیل خواص آنتی‌اکسیدانی بسیار قوی آن می‌باشد. تیمول یک ترکیب فنل طبیعی است و مهم‌ترین ترکیبات غذایی در گونه‌های آویشن است (۴). تیمول دارای خواص دارویی مختلفی از جمله

نتایج تحقیق حاضر نشان داد که تیمار  $CCl_4$  باعث افزایش پارامترهای سرمی ALT، AST و ALP می‌شود. احتمالاً تتراکلریدکربن از طریق سیستم سیتوکروم  $P_{450}$ ،  $CCl_4$  را به رادیکال تری کلرومتیل بسیار واکنش‌پذیر  $CCl_3\cdot$  متصل می‌کند که می‌تواند با اکسیژن واکنش نشان دهد تا رادیکال تری کلرومتیل پراکسیل  $CCl_3OO\cdot$  را تشکیل دهد و سپس به لیپیدها یا پروتئین‌ها حمله کند. این واکنش می‌تواند پراکسیداسیون لیپید را آغاز کرده و باعث آسیب به بافت کبد شود (۲۳). رادیکال‌های آزاد یک حالت اکسیداتیو ایجاد می‌کنند که می‌تواند منجر به آسیب غشای سلولی شود. آسیب به غشای سلول‌های کبدی و از بین رفتن غشاء باعث می‌شود که آنزیم‌های ALT، AST، ALP آزاد شوند و به خون وارد شوند. وجود این آنزیم‌ها در خون نشانگر سمیت کبدی است (۲۱). مطالعات متعددی در این زمینه صورت گرفته که نتایج آنها با یافته‌های مطالعه حاضر مطابقت دارد. Lee و همکارانش در پژوهش خود در سال ۲۰۲۰ که اثر محافظتی پلی‌دی‌اکسی‌ریبونوکلئوتید در برابر آسیب حاد کبدی ناشی از  $CCl_4$  در موش را بررسی نمودند و در تحقیق خود عنوان کردند استفاده از تتراکلریدکربن باعث افزایش پارامترهای سرمی ALT، AST، ALP گردیده است (۱۱). همسو با مطالعات Pan و همکاران در سال ۲۰۱۸ (۱۶)، Zhang و همکاران در سال ۲۰۲۰ (۲۵)، Wang و همکاران در سال ۲۰۱۷ (۲۴) القای آسیب کبدی ناشی از تتراکلرید کربن در مطالعه‌ی حاضر، با افزایش پراکسیداسیون لیپیدی باعث تضعیف سیستم دفاعی آنتی‌اکسیدانی بافت کبد شد، به طوری که میزان فعالیت آنزیم SOD در حیواناتی که دچار آسیب کبدی شده بودند کاهش یافت. بر این اساس میزان MDA به عنوان شاخص تجمع رادیکال‌های آزاد و



حاضر، Shomali و Mosleh در سال ۲۰۱۹ اثر آویشن شیرازی بر سلامت و عملکرد جوجه های گوشتی را بررسی نمودند و کاهش میزان MDA را در جوجه-های گوشتی گزارش دادند (۱۸). همچنین در مطالعه Nobakht و همکاران در سال ۲۰۱۷ تجویز عصاره آبی آویشن شیرازی در ۰/۵ درصد رژیم غذایی به مدت ۴۲ روز منجر به کاهش میزان MDA همراه با افزایش فعالیت گلوتاتیون پراکسیداز در سرم جوجه-های گوشتی تغذیه شده با رژیم پرچرب یا معمولی شد (۱۵). در مطالعه دیگری که توسط Khajavi Rad و همکارانش در سال ۲۰۱۸ بر روی اثر آویشن شیرازی و کارواکول بر سمیت قلبی ناشی از آدریامایسین در موش صحرایی صورت گرفت، گزارش شد که در گروه آسیب قلبی، میزان MDA به صورت معنی داری افزایش یافته و فعالیت آنزیم SOD و محتوای تیول کل به صورت معنی داری در مقایسه با گروه کنترل کاهش یافت، در حالی که تیمار کارواکول به صورت معنی داری این وضعیت را بهبود بخشید. درمان با آویشن شیرازی به صورت معنی داری فعالیت SOD را در مقایسه با گروه آسیب افزایش داد (۱۰). همچنین در پژوهش دیگری که توسط Ahmadipour و همکاران در سال ۲۰۱۵ بر روی اثر محافظتی کبد آویشن شیرازی ناشی از استرس اکسیداتیو سیس پلاتین در موش صحرایی نر صورت گرفت، گزارش شد که این عصاره با مهار پراکسیداسیون لیپیدی و کربونیل‌اسیون پروتئین و بازیابی آنزیم آنتی‌اکسیدانی SOD و افزایش سطح گلوتاتیون، استرس اکسیداتیو ناشی از سیس پلاتین را کاهش داد (۱). در پژوهش دیگری که توسط Arab و همکاران در سال ۲۰۲۲ صورت گرفت، مشخص شد که فعالیت SOD و کاتالاز در نواحی هیپوکامپ و قشر مغز در گروهی که آویشن شیرازی دریافت کرده اند بیشتر از گروه دریافت کننده لیپوپلی ساکارید بود.

فعالیت‌های آنتی‌اکسیدانی، ضد التهابی، ضد باکتریایی، ضد درد، ضد اسپاسم، ضد قارچ، ضد عفونی‌کننده و ضد تومور است. همچنین تیمول دارای اثرات درمانی متعددی در برابر بیماری‌های مختلف قلبی عروقی، گوارشی، عصبی، روماتولوژیک، متابولیک و بدخیم است. تیمول از طریق مهار جذب سیتوکین‌ها و کموکاین‌های پیش‌التهابی اثر ضد التهابی ایجاد می‌کند. همچنین اثر آنتی‌اکسیدانی تیمول از طریق از بین بردن رادیکال‌های آزاد، تقویت آنتی‌اکسیدان‌های آنزیمی و غیر آنزیمی درون‌زا می‌باشد. تیمول از طریق افزایش سطح کلسترول لیپوپروتئین با چگالی بالا (High-density lipoprotein, HDL) و کاهش سطوح لیپوپروتئین با چگالی کم (Low-density lipoprotein, LDL) در گردش خون و تثبیت غشا سلول نقش دارد (۹). در پژوهش Mohebbati و همکاران که در سال ۲۰۱۸ بر روی اثرات پیشگیرانه عصاره استاندارد آویشن شیرازی و کارواکول بر سمیت کبدی ناشی از استامینوفن در موش صحرایی صورت گرفت، گزارش شده است که مصرف آویشن شیرازی تأثیر معنی داری بر سمیت کبدی دارد و نشانگرهای کبدی مانند ALT, AST و ALP را متعادل کرد. فارماکوشیمی اجزای آویشن شیرازی نشان داد که دارای چندین جزء فنلی است. فلاونوئیدها و کارواکول به عنوان ماده موثره عصاره آویشن شیرازی نقش مهمی به عنوان یک آنتی‌اکسیدان قوی دارند. احتمالاً، اثر مثبت این گیاه از توانایی آنها در مهار پراکسیداسیون لیپیدی و متعادل کردن گونه‌های اکسیژن فعال ناشی می‌شود (۱۳). استفاده از عصاره آویشن شیرازی در گروه‌های آسیب کبدی میزان MDA (شاخص پراکسیداسیون لیپیدها و تجمع رادیکال‌های آزاد) بافت کبدی را به طور معنی داری کاهش داد و همچنین عصاره آویشن شیرازی در گروه‌های آسیب کبدی، میزان فعالیت آنزیم SOD را افزایش داد که هم راستا با پژوهش

2. Apostolova N., Blas-Garcia A., Esplugues J.V. 2011. Mitochondria sentencing about cellular life and death: a matter of oxidative stress. *Current Pharmaceutical Design*, 17(36):4047-4060.

3. Arab Z., Hosseini M., Marefati N., Beheshti F., Anaigoudari A., Sadeghnia H.R. 2022. Neuroprotective and memory enhancing effects of Zataria multiflora in lipopolysaccharide-treated rats. *Veterinary Research Forum*, 13(1):101-110.

4. Attia Y.A., Bakhashwain A.A., Bertu N.K. 2017. Thyme oil (*Thyme vulgaris L.*) as a natural growth promoter for broiler chickens reared under hot climate. *Italian Journal of Animal Science*, 16:275-282.

5. Attia Y.A., Bakhashwain A.A., Bertu N.K. 2018. Utilisation of thyme powder (*Thyme vulgaris L.*) as a growth promoter alternative to antibiotics for broiler chickens raised in a hot climate. *European Poultry Science*, 82:238-243.

6. Ayala A., Muñoz M.F., Argüelles S. 2014. Lipid peroxidation: production, metabolism, and signaling mechanisms of malon dialdehyde and 4-hydroxy-2-nonenal. *Oxidative Medicine and Cellular Longevity*, 2014(6):360438.

7. Castagliuolo I., Brun P., Busiello I., Miraglia N., Gnosis SpA. 2017. Formulations containing *Saccharomyces boulardii* and superoxide dismutase (SOD) to control obesity. U.S. Patent 9,555,082.

8. Fatemi F., Asri Y., Rasooli I., Alipoor S.D., Shaterloo M. 2012. Chemical composition and antioxidant properties of  $\gamma$ -irradiated Iranian Zataria multiflora extracts. *Pharmaceutical Biology*, 50(2):232-238.

9. Gholami-Ahangaran M, Ahmadi-Dastgerdi A, Azizi S, Basiratpour A, Zokaei M., Derakhshan M. 2022. Thymol and carvacrol supplementation in poultry health and performance. *Veterinary Medicine and Science*, 8(1):267-288.

بنابراین، اثرات آنتی‌اکسیدانی عصاره گیاه را می‌توان به عنوان یک مکانیسم احتمالی برای تأثیر بر یادگیری و بهبود حافظه در نظر گرفت (۳).

### نتیجه‌گیری

نتایج تحقیق حاضر نشان دهنده این است که عصاره گیاه آویشن شیرازی با خاصیت آنتی‌اکسیدانی و ضدالتهابی اثرات محافظتی در برابر آسیب کبدی ناشی از تراکلریدکربن در موش‌های صحرایی دارد. آسیب سلولی کبدی ناشی از تراکلریدکربن در گروه‌های دریافت کننده عصاره آویشن شیرازی بهبود یافت. عصاره آویشن شیرازی فعالیت سرمی آنزیم‌های ALT، ALP و AST در کبد را بهبود بخشید. تیمار عصاره آویشن باعث افزایش فعالیت آنزیم SOD در بافت کبد گردید. همچنین باعث کاهش پراکسیداسیون لیپیدی شده و میزان MDA را کاهش داد. براساس نتایج تحقیق حاضر می‌توان احتمال داد که عصاره گیاه آویشن شیرازی با دارا بودن خاصیت آنتی‌اکسیدانی قادر به حذف رادیکال‌های آزاد ناشی از تیمار تراکلریدکربن گردیده و به این ترتیب از اثرات آسیب کبدی تراکلریدکربن محافظت نموده است.

### تشکر و قدردانی

نویسندگان از معاونت محترم پژوهشی دانشگاه آزاد اسلامی واحد علوم و تحقیقات به دلیل حمایت از مطالعه حاضر قدردانی می‌نمایند. نویسندگان اعلام می‌دارند که هیچ گونه تضاد منافع ندارند.

### منابع

1. Ahmadipour A., Sharififar F., Nakhaipour F., Samanian M., Karami-Mohajeri S. 2015. Hepatoprotective effect of Zataria Multiflora Boiss on cisplatin-induced oxidative stress in male rat. *Journal of Medicine and Life*, 8:275-281.

18. Shomali T., Mosleh N. 2019. *Zataria multiflora*, broiler health and performance: a review. *Iranian Journal of Veterinary Research*, 20(2):81-88.
19. Singh N., Kamath V., Narasimhamurthy K., Rajini P.S. 2008. Protective effect of potato peel extract against carbon tetrachloride-induced liver injury in rats. *Environmental Toxicology and Pharmacology*, 26(2):241-246.
20. Sreelatha S., Padma P.R. 2009. Antioxidant activity and total phenolic content of *Moringa oleifera* leaves in two stages of maturity. *Plant Foods and Human Nutrition*, 64:303-311.
21. Srivastava A., Shivanandappa T. 2010. Hepatoprotective effect of the root extract of *Decalepis hamiltonii* against carbon tetrachloride-induced oxidative stress in rats. *Food Chemistry*, 118:411-417.
22. Trefts E., Gannon M., Wasserman D.H. 2017. The liver. *Current Biology*, 27(21):R1147-R1151.
23. Unsal V., Cicek M., Sabancilar İ. 2020. Toxicity of carbon tetrachloride, free radicals and role of antioxidants. *Reviews on Environmental Health*, 36(2):279-295.
24. Wang K., Sui D.J., Wang C.S., Yang L., Ouyang Z., Chen N.F. 2017. Protective effects of five different types of *Dendrobium* on CCl<sub>4</sub>-induced liver injury in mice. *Zhongguo Zhong Yao Za Zhi*. 42(10):1945-1950. [In Chinese].
25. Zhang C., Zhao J., Famous E., Pan S., Peng X., Tian J. 2021. Antioxidant, hepatoprotective and antifungal activities of black pepper (*Piper nigrum* L.) essential oil. *Food Chemistry*, 346:128845.
10. Khajavi R.A., Mohebbati R. 2018. *Zataria multiflora* extract and carvacrol affect cardiotoxicity induced by Adriamycin in rat. *Journal of Basic Clinical Physiology and Pharmacology*, 30(1):73-79.
11. Lee S., Won K.Y., Joo S. 2020. Protective effect of poly deoxy ribonucleotide against CCl<sub>4</sub>-induced acute liver injury in mice. *International Neurology Journal*, 24(Suppl 2):88-95.
12. Masuda Y Yakugaku Z. 2006. Learning toxicology from carbon tetrachloride-induced hepatotoxicity. *Yakugaku Zasshi*. 126(10):885-899. [In Japanese].
13. Mohebbati R., Paseban M., Beheshti F., Soukhtanloo M., Shafei M.N., Rakhshandeh H. 2018. The Preventive effects of standardized extract of *Zataria multiflora* and carvacrol on acetaminophen-induced hepatotoxicity in rat. *Journal of Pharmacopuncture*, 21(4):249-257.
14. Muriel P., Rivera-Espinoza Y. 2008. Beneficial drugs for liver diseases. *Journal of Applied Toxicology*, 28(2):93-103.
15. Nobakht M., Darmani-kuhi H., Mohiti-Asli M. 2017. Effect of *Zataria multiflora* boiss (thyme) extract and fat on meat quality, intestinal pH and serum antioxidant status of broiler chicks. *Animal Production Research Anim Prod Res*, 6:51-61.
16. Pan Y., Long X., Yi R., Zhao X. 2018. Polyphenols in liubao tea can prevent CCl<sub>4</sub>-induced hepatic damage in mice through its antioxidant capacities. *Nutrients*, 10(9):1280-1291.
17. Sahreen S., Khan M.R., Khan R.A. 2011. Hepatoprotective effects of methanol extract of *Carissa opaca* leaves on CCl<sub>4</sub>-induced damage in rat. *BMC Complementary Alternative Medicine*, 11:48-57.

