

## بررسی آناتومیکی و اوروگرافی داخل وریدی کلیه‌ها، حالب‌ها و مثانه در سگ‌های ژرمن‌شپرد

سنا لوچ ملکی، محمدرضا حسینچی قره‌آغاجی\*، سیامک علیزاده

گروه دامپزشکی، واحد ارومیه، دانشگاه آزاد اسلامی، ارومیه، ایران

\*مسئول مکاتبات: dvm\_06@yahoo.com

تاریخ پذیرش: ۱۴۰۲/۰۶/۰۱

تاریخ دریافت: ۱۴۰۲/۰۴/۰۸

DOI: 10.22034/ascij.2023.1990167.1510

## چکیده

هدف از این مطالعه ارزیابی ساختارهای آناتومیکی دستگاه ادراری در فازهای نفروگرام و پیلوگرام و همچنین تعیین استاندارد دقیق برای اندازه کلیه‌ها، حالب‌ها و مثانه در سگ‌های ژرمن‌شپرد بود. در این مطالعه از ۱۴ قلاده سگ نژاد ژرمن‌شپرد با میانگین سنی ۲/۷ سال و میانگین وزنی ۳۵/۱۲ کیلوگرم استفاده شد. برای مطالعات اوروگرافی، ابتدا برای تسکین هر حیوان داروی زایلازین و دیازپام تجویز شد و سپس ماده حاجب مگلو مین کامپند به طور آهسته به ورید سفالیک تزریق شد. رادیوگرافی در حالت گماری‌های جانبی و شکمی-پشتی در دقایق صفر، یک و پنج پس از تزریق انجام شد و سپس این عمل هر ۵ دقیقه تا دقیقه ۶۰ ادامه یافت تا فاز پیلوگرام به طور کامل مشاهده شود. در رادیوگراف‌های جانبی هر یک از سگ‌ها، طول بدنه دومین مهره کمری اندازه‌گیری شد تا از آن به عنوان شاخصی در تعیین اندازه استاندارد کلیه‌ها استفاده شود. بر اساس نتایج این مطالعه، میانگین نسبت طول، عرض و ضخامت کلیه سمت چپ و نسبت طول حالب سمت چپ به طول دومین مهره‌ی کمری در سگ‌های ژرمن‌شپرد به ترتیب ۲/۶۹، ۱/۲۱، ۱/۲۴ و ۶/۴۷ بود و همین نسبت در کلیه سمت راست به ترتیب ۲/۷۷، ۱/۳۰، ۱/۲۸ و ۸/۲۸ بود. طبق نتایج رادیولوژیک، ۱۵ دقیقه پس از تزریق ماده حاجب، فازهای نفروگرام و پیلوگرام مشاهده می‌شود که نشان‌دهنده عملکرد نرمال کلیه‌ها است. استانداردهای دقیق به دست آمده در این مطالعه می‌تواند در تفسیر نتایج و تصمیم‌گیری‌های بالینی برای تعیین اندازه طبیعی و غیرطبیعی کلیه‌ها، حالب‌ها و مثانه در سگ‌های نژاد ژرمن‌شپرد استفاده شود.

کلمات کلیدی: آناتومی، اوروگرافی داخل وریدی، دستگاه ادراری، سگ ژرمن‌شپرد.

## مقدمه

حالب‌ها وظیفه هدایت ادرار از کلیه‌ها به طرف مثانه را بر عهده دارند و در نهایت مثانه ادرار را ذخیره و از راه مجرای خروجی ادرار دفع می‌کند. حالب مجرای باریکی است که از ناف کلیه تا مثانه ادامه می‌یابد. حالب‌ها در طرف خط میانی بدن و در قسمت پشتی شکم قرار دارند. هر حالب توسط چینی از صفاق احشایی به نام مزو یوروتر (Meso-ureter) از دیواره‌ی پشتی بدن آویزان است. مطالعات آناتومیکی پژوهشگران مختلف نشان می‌دهد که میانگین وزن

دستگاه ادراری سگ‌های ژرمن‌شپرد متشکل از دو کلیه‌ی لوبیایی‌شکل، دو حالب، یک مثانه و یک مجرای خروجی ادرار است. کلیه‌ها به رنگ صورتی متمایل به قرمز بوده و در فضای رتروپریتونال قرار داشته و در قسمت خلفی محوطه شکمی در طرفین ستون مهره‌ها جای می‌گیرند. کلیه‌ها مواد زائد نیتروژنی را دفع کرده، حجم و ترکیب مایعات بدن را با فیلتراسیون، بازجذب مجدد آب و مواد محلول تصفیه شده و ترشح الکترولیت‌ها تنظیم می‌کنند.

دستگاه ادراری، مشکلات مادرزادی دستگاه ادراری مثل حالب نابجا و غیره را تشخیص داد (۱۳). در مطالعه‌ای که در رابطه با اوروگرافی سگ‌های بالغ انجام گرفته، نشان می‌دهد که طول کلیه‌ها در نمای شکمی-پشتی  $2/98$  برابر طول دومین مهره کمری بوده و در نمای جانبی  $2/79$  برابر آن بوده است. در این مطالعه گزارش شده است که در رابطه با نسبت طول کلیه به دومین مهره کمری در بین سگ‌های دالیکوسفالیک و مزوسفالیک تفاوت معنی داری وجود دارد به عبارتی نسبت طول کلیه‌ها به طول دومین مهره کمری در نژادهای مختلف سگ متفاوت است (۱۵).

مطالعه‌ی دیگری نشان می‌دهد که ۵ دقیقه بعد تزریق زیرجلدی ماده حاجب یددار به سنجاب ایرانی، کلیه‌ها به صورت مشخص در رادیوگراف‌های جانبی و شکمی‌پشتی قابل روئیت بوده و شکل کلیه‌ها به صورت لوبیایی شکل بودند. کلیه راست در مقایسه با کلیه چپ جلوتر بوده و در کنار مهره‌های اول تا سوم کمری بوده و کلیه چپ هم در کنار مهره‌های سوم تا پنجم کمری قرار داشتند. اندازه کلیه‌ها دو برابر طول بدنه دومین مهره کمری بودند. مثانه متسع شده به شکل گلابی بوده و تا پنجمین مهره کمری نیز می‌رسید. در این مطالعه فاز پیلوگرام، فاز اوروتروگرام و فاز سیستوگرام به ترتیب ۲۰ الی ۲۳۰ دقیقه، ۶۰ الی ۲۳۰ دقیقه و ۲۵ الی ۲۳۴ دقیقه بعد از تجویز ماده حاجب مشاهده گردیده است (۲۱). در مطالعه‌ای که اوروگرافی ترشچی در گربه‌ها و کوالاها صورت گرفته، نشان می‌دهد که در دقایق ۵ الی ۹۰ فازهای نفروگرام، پیلوگرام و سیستوگرام قابل مشاهده بوده و اندازه کلیه چپ هم  $2/6$  برابر دومین مهره کمری بوده است (۱، ۲، ۱۶).

در مطالعه دیگری گزارش گردیده است که اوروگرافی ترشچی در خرگوش برای ارزیابی آناتومی کلیه‌ها، حالب‌ها و مثانه روش مناسبی بوده و بر اساس این

کلیه چپ و راست در سگ‌های نژاد متوسط حدود  $40/3$  گرم بوده و متوسط طول، عرض و ضخامت کلیه راست به ترتیب  $52/22$ ،  $20/40$  و  $26/59$  میلی‌متر و حجم آن  $28/22$  سانتی‌متر مکعب بوده و همین مقادیر برای کلیه چپ به ترتیب  $52/29$ ،  $19/95$  و  $26/55$  میلی‌متر و  $28/55$  سانتی‌متر مکعب است (۲۲). میانگین عرض بخش قشری و میانی کلیه راست به ترتیب  $6/4$  و  $6/5$  میلی‌متر بوده و همین مقادیر برای کلیه چپ به ترتیب  $6/8$  و  $6/6$  میلی‌متر است (۴). مطالعات اولتراسونوگرافی در این زمینه نیز نشان می‌دهد که هر یک از کلیه‌ها واجد یک بخش قشری خارجی و یک بخش میانی داخلی بوده که هر دو به پایپلای کلیه ختم می‌شوند (۱۴). اوروگرافی داخل وریدی روشی برای تصویربرداری از کلیه‌ها، حالب‌ها و مثانه است که در آن از مواد حاجبی که حاوی ترکیبات یددار است، استفاده می‌شود (۳). در صورتی که این مواد حاجب به صورت تزریقی استفاده شوند؛ از طریق جریان خون وارد شبکه گلوبومرولی شده و از طریق کلیه‌ها فیلتره شده و بدین ترتیب در بافت کلیه تجمع یافته و سبب روشن‌تر دیده شدن بافت پارانیشیم کلیه، مجاری ادراری، حالب‌ها و مثانه می‌شوند (۱۱). در این روش تصاویر ایجاد شده به وسیله اشعه ایکس به رادیولوژیست کمک می‌کند تا آناتومی و عملکرد کلیه‌ها، حالب‌ها و مثانه را به خوبی بررسی کند. امروزه در صورتی که از تغییرات مایعات بدن و دهیدراتاسیون بتوان جلوگیری کرد، انجام اوروگرافی با مقادیر بیشتر ماده حاجب قابل قبول است و به صورت روتین در معاینات تشخیصی دام‌های کوچک انجام می‌گیرد (۹). همچنین با روش اوروگرافی می‌توان برخی از اختلالات و ناهنجاری‌های سیستم ادراری نظیر سنگ‌های کلیوی، وجود پارگی در مجاری ادراری، تومورها یا توده‌های مربوط به کلیه، حالب‌ها و مثانه، تأثیرات جراحی بر

پژوهش کلیه راست خرگوش در کنار سیزدهمین مهره پشت و دومین مهره کمری و کلیه چپ هم در کنار بین دومین و چهارمین مهره کمری قرار دارد (۵). با توجه به اینکه تا کنون پژوهشی در خصوص ارزیابی دستگاه ادراری در سگ‌های نژاد ژرمن‌شپرد به روش اوروگرافی با تزریق داخل وریدی ماده حاجب انجام نگرفته است، ما در صدد انجام این مطالعه برآمدیم و هدف از آن ارزیابی ساختارهای آناتومیکی دستگاه ادراری در فازهای نفروگرام و پیلوگرام بوده و همچنین تعیین استاندارد دقیق برای اندازه کلیه‌ها، حالب‌ها و مثانه در سگ‌های ژرمن‌شپرد بود تا در تفسیر نتایج و تصمیم‌گیری‌های بالینی برای تعیین اندازه طبیعی و غیرطبیعی این ارگان‌ها استفاده شود.

#### مواد و روش‌ها

در این مطالعه توصیفی مقطعی از ۱۴ قلاده سگ نژاد ژرمن‌شپرد (۷ قلاده نر و ۷ قلاده ماده) با میانگین سنی ۲/۷ سال و میانگین وزنی ۳۵/۱۲ کیلوگرم که مطابق با معیارهای پژوهش، سالم تشخیص داده شده بودند استفاده شد. در سگ‌های تحت مطالعه، آزمایشات خونی دو هفته قبل از مطالعه انجام شد و هیچ نشانه غیر طبیعی در فاکتورهای خونی و بیوشیمیایی مشاهده نشد (۱۹). در حیوانات تحت مطالعه آزمایشات خونی ۷ روز قبل از مطالعه انجام شد و هیچ اختلالی در عوامل خونی و بیوشیمیایی مشاهده نشد (۷). قبل از تجویز ماده حاجب، به هر یک از سگ‌ها ۱۸ ساعت محرومیت از غذا و ۴ ساعت محرومیت از مصرف آب داده شد و ۸ ساعت قبل از آن نیز داروی سایمتکینون با دوز ۲۰ میلی‌گرم به ازای هر کیلوگرم وزن بدن به صورت خوراکی تجویز گردید و در هنگام تجویز ماده حاجب برای تسکین حیوان و گرفتن رادیوگراف‌هایی با کیفیت مناسب، داروی زایلازین با دوز ۱ میلی‌گرم به ازای هر

کیلوگرم وزن بدن و دیازپام با دوز ۰/۵ میلی‌گرم به ازای هر کیلوگرم وزن بدن به صورت عضلانی تزریق گردید. سپس رادیوگراف‌هایی ساده با حالت گماری‌های جانبی و شکمی‌پشتی تهیه گردید. سپس ماده حاجب مگلو مین کامپند ۷۶ درصد با دوز ۱۰۰۰ میلی‌گرم ید به ازای هر کیلوگرم وزن بدن به طور آهسته به ورید سفالیک تزریق گردید (۱۰). متعاقب تزریق ماده حاجب، رادیوگرافی در حالت گماری‌های جانبی و شکمی‌پشتی در دقایق صفر، یک و پنج انجام گرفت و سپس این عمل هر ۵ دقیقه یک بار تا دقیقه ۶۰ ادامه یافت تا فاز پیلوگرام پایان یابد و رادیوگراف‌هایی با تصاویر مناسب از دستگاه ادراری به دست آید. دستگاه رادیولوژی که برای این منظور استفاده شد از نوع دیجیتال مدل GXR-FD 160 Varian N.Y. Co, Made in Germany DDR بود. فاصله کانونی فیلم ۱۰۰ سانتی‌متر و پیک کیلوولتاژ و میلی‌آمپر ثانیه نیز به ترتیب ۱۰۰ و ۴۵ در نظر گرفته شد. دکتور استفاده شده از نوع فلت پنل SCI با سایز ۳۰ در ۴۳ سانتی‌متر بوده و نرم افزار استفاده شده برای پردازش تصاویر و اندازه‌گیری ساختارهای بافتی Varian و Drgem بود. با توجه به این که برای تعیین اندازه کلیه‌ها از اندازه بدنه دومین مهره کمری استفاده می‌گردد (۲۰) لذا در رادیوگراف‌های لترال اخذ شده از هر یک از سگ‌های ژرمن‌شپرد تحت مطالعه، طول بدنه دومین مهره کمری اندازه‌گیری شد تا از آن به عنوان شاخصی در ارزیابی اندازه استاندارد کلیه‌ها استفاده گردد. یک هفته بعد از اوروگرافی داخل وریدی، برای انجام مطالعات آناتومیکی کلیه‌ها، حالب‌ها و مثانه سگ‌های تحت مطالعه، اقدام به عمل لاپاراتومی اکتشافی گردید. برای این منظور ۱۲ ساعت قبل از عمل به هر سگ محدودیت غذایی اعمال شد و علائم بالینی هر حیوان یک ساعت پیش از شروع عمل ثبت گردید. پیش بی‌هوشی با تزریق وریدی

آسه‌پرومازین با دوز ۰/۲ میلی‌گرم به ازای هر کیلوگرم وزن بدن به صورت داخل عضلانی انجام شد و ۲۰ دقیقه بعد القای بی‌هوشی با تزریق وریدی تیوپنتال سدیم ۲/۵ درصد با دوز ۱۰ میلی‌گرم به ازای هر کیلوگرم وزن بدن صورت پذیرفت. نگهداری بی‌هوشی با مخلوط ۱-۱/۵ درصد هالوتان در اکسیژن در یک دستگاه بسته دستگاه بی‌هوشی استنشاقی ادامه یافت. پس از آماده سازی موضع جراحی، برش در خط وسط شکم از ناحیه زایفویید تا لیگامنت پیش عانه‌ای روی پوست، بافت‌های زیرجلدی و خط سفید داده شد. سپس توپوگرافی و نحوه قرارگیری اعضا دستگاه ادراری و تماس آن‌ها با اعضا مجاور و نحوه تماس و میزان داخل صفاقی یا خارج صفاقی بودن آن‌ها بررسی شد و در نهایت طول، عرض و ضخامت کلیه اندازه‌گیری گردید و سپس طول حالب از ناف کلیه تا محل ورود به مثانه اندازه‌گیری و سپس قطر حالب توسط کولیس اندازه‌گیری شد و اندازه مثانه هم با زدن سوند و خالی شدن ادرار آن ارزیابی شد. بعد از انجام مطالعات آناتومیکی دستگاه ادراری، شکاف لاپاراتومی به روش مرسوم بسته شد و مراقبت‌های بعد از عمل نیز اعمال گردید. برای تعیین اندازه طبیعی (رنج نرمال) قسمت‌های مختلف دستگاه ادراری از تکنیک Confidence Interval و برای تجزیه و تحلیل داده‌ها از نرم افزار SPSS ویرایش ۲۱ استفاده شد. در ضمن تمامی مراحل تحقیق، تحت نظارت کمیته اخلاق دانشگاه آزاد اسلامی واحد ارومیه انجام گرفته و کد اخلاق به شماره IR.IAU.URMIA.REC.1400.012 برای این تحقیق اخذ شده است.

## نتایج

در بررسی‌های تشریح‌شناسی مشخص گردید که هر دو کلیه سگ‌های نژاد ژرمن‌شپرد لوبیائی شکل بوده

و سطوح دورسال و ونترال هر یک از این کلیه‌ها محدب بوده و این تحدب در سطح پروگزیمال آن‌ها قدری کمتر بوده و سطح ونترال نیز گردتر دیده می‌شد. سطح بیرونی کلیه‌ها صاف و به رنگ قهوه‌ای مایل به تیره بود. کلیه‌ها در ناحیه‌ی زیر کمر و به صورت خارج صفاقی قرار داشتند. کلیه چپ در کنار آئورت و کلیه راست در کنار ورید اجوف خلفی قرار داشت. کلیه سمت راست در سگ‌های تحت مطالعه در مجاورت بدنه‌های سه مهره اول کمری و در یک نمونه کمی جلوتر و در کنار بدنه سیزدهمین مهره پشت قرار داشت. قطب قدامی کلیه راست در گودی کلیوی روی لب کودال کبد قرار گرفته بود و قطب خلفی کلیه راست از سطح دورسال در تماس با عضله زیرکمری و از سطح ونترال با شاخه راست پانکراس و دوازدهه در ارتباط بود (اشکال ۱ و ۲). بر اساس نتایج به دست آمده کلیه سمت چپ سگ‌های نژاد ژرمن‌شپرد تا حدودی از لحاظ محل قرارگیری ثابت نبود و نسبت به کلیه راست از پوشش صفاقی بیشتری برخوردار بود. در نمونه‌هایی که معده حیوان پر بود، کلیه چپ حیوان تا حدودی به سمت عقب کشیده شد بود به طوری که انتهای قدامی این کلیه در کنار انتهای خلفی کلیه سمت راست قرار داشت. سطوح دورسال کلیه‌های سمت چپ در تماس با عضلات زیر کمر قرار داشته و سطوح شکمی آن‌ها نیز در تماس با کولون نزولی بود. لبه‌ی جانبی این کلیه‌ها با طحال و تهیگاه سمت چپ مماس بود و قطب قدامی آن‌ها نیز در ارتباط با معده و انتهای سمت چپ پانکراس بود. ناف کلیه‌ها در قسمت میانی لبه داخلی‌شان قرار داشتند که این قسمت در ارتباط با عروق، اعصاب و حالب‌ها بود. در واقع هر یک از حالب‌ها در امتداد لگنچه قرار داشته و از آن منشاء گرفته و به سمت خلف و پایین در کنار عضله‌ی خاصره‌ای مازویی به سمت مثانه نزول پیدا کرده بود.

دهنده عملکرد نرمال کلیه‌ها بودند. مطالعه اوروگرافی داخل وریدی در سگ‌های نژاد ژرمن‌شپیرد در حالت گماری‌های جانبی و شکمی‌پشتی انجام گردید. در این مطالعه مشخص گردید که کلیه راست از کنار قسمت خلفی سیزدهمین مهره پشت تا انتهای سومین مهره‌ی کمری قرار داشته و کلیه سمت چپ نیز در کنار مهره‌های دوم تا چهارم کمری قرار داشت. البته در تمامی موارد کلیه‌ی چپ نسبت به کلیه راست تا حدودی پایین‌تر قرار گرفته بود. در بررسی نفروگرام‌های جانبی مشخص گردید که کلیه سمت چپ نسبت به کلیه راست در موقعیت خلفی‌شکمی قرار گرفته و ناف کلیه‌ها نیز به سمت داخل قرار داشتند. در نفروگرام‌های تهیه شده در دقیقه صفر پس از تجویز ماده حاجب در حالت گماری‌های جانبی و شکمی‌پشتی، کلیه‌ها به صورت ساختارهای بافت نرم متراکمی قابل روئیت شدند که این کلیه‌ها مرز مشخصی را نسبت به ساختارهای مجاور نشان می‌دادند. در نفروگرام شکمی‌پشتی، مرز بین قسمت‌های قشری و مدولای بافت پارانیشیم کلیه قابل تشخیص بود در حالی که این مرز در نفروگرام جانبی غیر قابل تشخیص بود (شکل ۴). در دقیقه پنجم اوراگرافی داخل وریدی، در نفروگرام‌های شکمی‌پشتی و جانبی، لگنچه کلیه‌ها به همراه مقداری از قسمتی و نترال‌حالب‌ها مشاهده شد که در واقع فاز پیلوگرافی بود و در دقیقه ۱۰، حالب مشخص شد که حالب سمت چپ نسبت به حالب سمت راست مرز مشخص‌تری از بافت‌های اطراف داشت (شکل ۵). متعاقب ۲۰ دقیقه بعد از تزریق ماده حاجب، مثانه با ماده حاجب پر شد و تقریباً به شکل گلابی مشاهده گردید که در واقع مرحله سیستوگرافی بود. در هر دو رادیوگراف جانبی و شکمی‌پشتی بدنه و گردن مثانه به طور کامل مشخص بودند. مثانه اتساع یافته در قسمت

میانگین طول حالب راست و چپ به ترتیب (۲۱/۸۴ و ۱۶/۷۰ سانتی‌متر) بود. در تمامی سگ‌ها حالب سمت راست کمی طویل‌تر از حالب سمت چپ بود که می‌تواند به علت موقعیت قدامی‌تر کلیه سمت راست نسبت به کلیه چپ باشد. میانگین اندازه طول، عرض و ضخامت کلیه‌های چپ و راست در سگ‌های نژاد ژرمن‌شپیرد نر و ماده در جداول ۲ و ۳ درج شده است. مثانه به طور کامل با صفاق پوشیده شده بود و مثانه خالی از ادرار در داخل لگن قرار داشت اما وقتی که مثانه پر بود، گردن مثانه در مجاورت لبه قدامی استخوان عانه مشاهده گردید و بدنه ناحیه ورتکس در کنار ناف حیوان دیده می‌شد (شکل ۳). از نظر مورفولوژی اندازه کرانیوکودال کلیه سمت چپ نسبت به کلیه سمت راست طویل‌تر بود و عرض آن نیز بیشتر بود و ناف کلیه چپ قطر بیشتری نسبت به کلیه راست داشت. ارتفاع مثانه پر (اندازه پشتی-شکمی)، طول (اندازه قدامی خلفی) و عرض (اندازه جانبی) آن و نیز اندازه طول (کرانیوکودال) بدنه دومین مهره‌ی کمری در جدول ۱ نشان داده شده است. طول، عرض، ضخامت کلیه‌های سمت راست و چپ، طول حالب‌ها نیز به در مقایسه با اندازه کرانیوکودال طول بدنه دومین مهره کمری در جداول ۴ و ۵ بیان شده است. در همه سگ‌های تحت مطالعه در دقیقه صفر ماده حاجب در عروق کلیوی دیده شد به عبارتی ماده حاجب در گلومرول‌های کلیوی پخش گردیده و دانسیته کلیه‌ها افزایش یافته بودند و وضوح تصویر کلیه‌ها در رادیوگراف بیشتر شده بود که در واقع نمایان شدن فاز نفروگرام بود و در دقایق بعدی ماده حاجب از کپسول بومن به داخل لوله‌های هنله فیلتر شده و وارد لگنچه شده و بعد به حالب‌ها و مثانه رسیده بود که نشان دهنده فاز پیلوگراف بود. در تمامی حیوانات تحت مطالعه تا دقیقه ۱۵ هم فاز نفروگرام و هم فاز پیلوگرام دیده شدند که نشان

خلفی شکم قرار داشته و قدام مثنانه در کنار انتهای خلفی ششمین مهری کمر قرار داشت (شکل ۶).

جدول ۱- اندازه طول (قدامی خلفی) بدنه دومین مهره کمری، ارتفاع (اندازه پشتی شکمی)، طول (اندازه قدامی خلفی) و عرض (اندازه جانبی) مثنانه پر در سگ‌های ژرمن شپپرد (بر حسب سانتی‌متر)

سگ	طول مهره دوم (cm)	طول مثنانه (cm)	عرض مثنانه (cm)	ضخامت مثنانه (cm)
میانگین نر	۲/۷۷	۱۲/۱۱	۴/۷۸	۴/۸۹
میانگین ماده	۲/۵۲	۱۲/۰۳	۴/۵۲	۴/۶۰
میانگین کل	۲/۶۴	۱۲/۰۷	۴/۶۴	۴/۷۴

جدول ۲- طول، عرض و ضخامت کلیه سمت چپ و طول حالب سمت چپ در سگ‌های ژرمن شپپرد (بر حسب سانتی‌متر)

سگ	طول کلیه چپ (cm)	ضخامت کلیه چپ (cm)	عرض کلیه چپ (cm)	طول حالب چپ (cm)
میانگین نر	۷/۵۰	۳/۴۰	۳/۶۰	۱۸/۳۵
میانگین ماده	۶/۶۵	۲/۷۳	۳/۱۱	۱۵/۷۶
میانگین کل	۷/۰۸	۳/۰۶	۳/۳۵	۱۷/۰۵

جدول ۳- طول، عرض و ضخامت کلیه سمت راست و طول حالب سمت راست در سگ‌های ژرمن شپپرد (بر حسب سانتی‌متر)

سگ	طول کلیه راست (cm)	ضخامت کلیه راست (cm)	عرض کلیه راست (cm)	طول حالب راست (cm)
میانگین نر	۷/۶۷	۳/۵۵	۳/۵۵	۲۳/۶۵
میانگین ماده	۶/۸۳	۲/۷۵	۳/۰۹	۲۰/۴۱
میانگین کل	۷/۲۵	۳/۱۵	۳/۳۲	۲۱/۸۴

جدول ۴- نسبت طول، عرض و ضخامت کلیه سمت چپ و نسبت طول حالب سمت چپ به طول دومین مهره کمری در

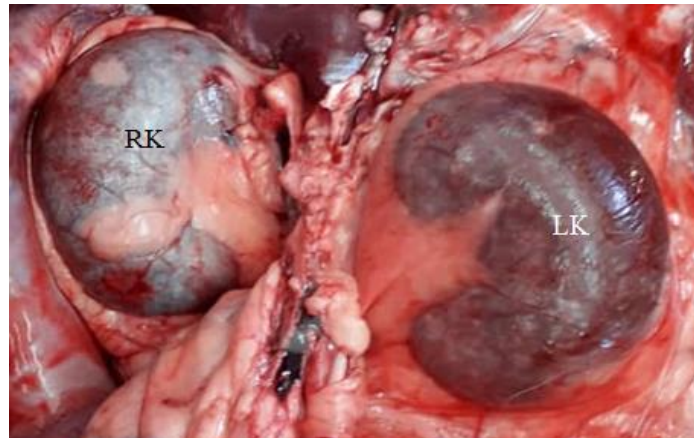
سگ‌های ژرمن شپپرد

سگ	نسبت طول کلیه چپ	نسبت ضخامت کلیه چپ	نسبت عرض کلیه چپ	نسبت طول حالب چپ
میانگین نر	۲/۷۳	۱/۲۶	۱/۲۴	۶/۵۵
میانگین ماده	۲/۷۰	۱/۲۱	۱/۱۹	۶/۴۲
میانگین کل	۲/۷۲	۱/۲۴	۱/۲۱	۶/۳۷

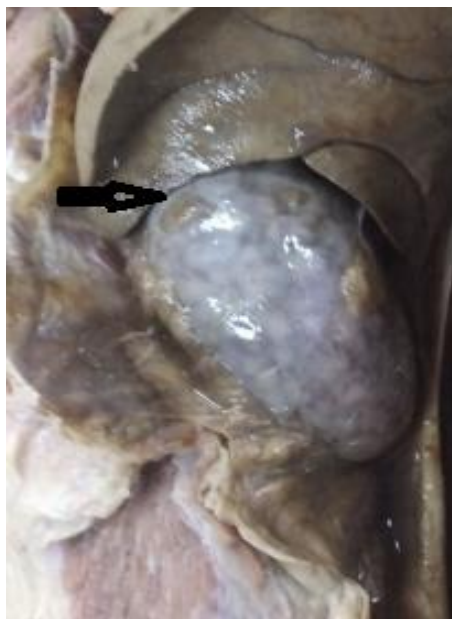جدول ۵- نسبت طول، عرض و ضخامت کلیه سمت راست و نسبت طول حالب سمت راست به طول دومین مهره کمری در

سگ‌های ژرمن شپپرد

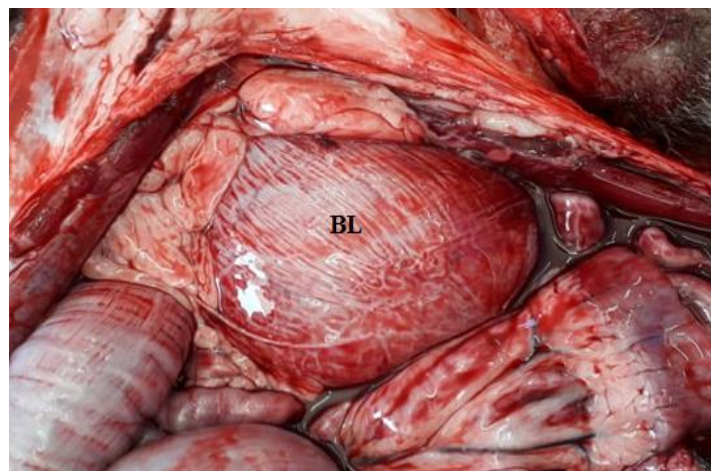
سگ	نسبت طول کلیه راست	نسبت ضخامت کلیه راست	نسبت عرض کلیه راست	نسبت طول حالب راست
میانگین نر	۲/۸۳	۱/۳۳	۱/۳۲	۸/۵۱
میانگین ماده	۲/۷۹	۱/۲۸	۱/۲۸	۸/۲۴
میانگین کل	۲/۸۱	۱/۳۱	۱/۳۰	۷/۷۱



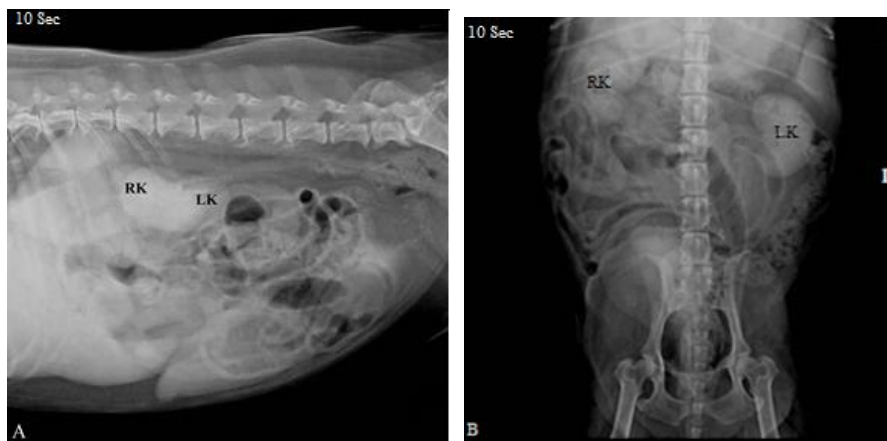
شکل ۱- کلیه‌های طبیعی سمت چپ (LK) و راست (RK) در یک سگ ژرمن‌شپرد نر ۲ ساله.



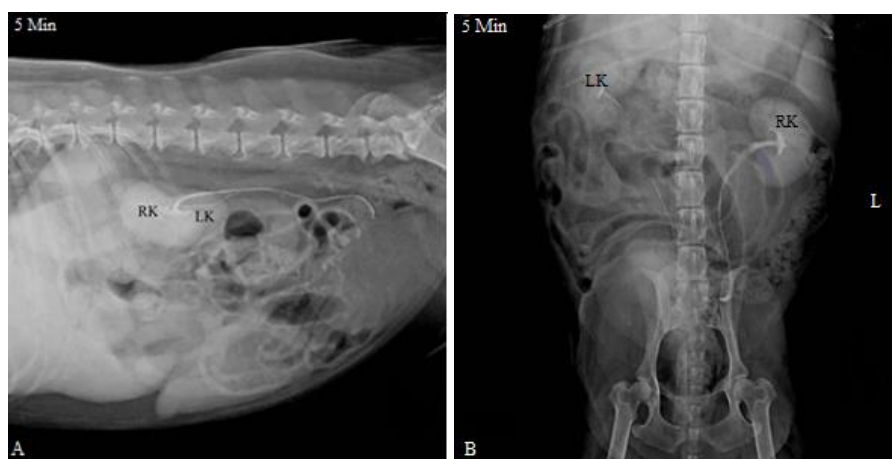شکل ۲- کلیه راست در یک سگ ژرمن‌شپرد نر. فلش نشان دهنده محل رباط کلیوی-طحالی است.



شکل ۳- مثانه طبیعی (BL) در یک سگ ژرمن‌شپرد ماده ۲ ساله. مثانه به طور کامل با صفاق پوشیده شده است و گردن مثانه در مجاورت لبه قدامی استخوان عانه قرار دارد و بدنه ناحیه ورتکس نیز در کنار ناف حیوان قابل مشاهده است.

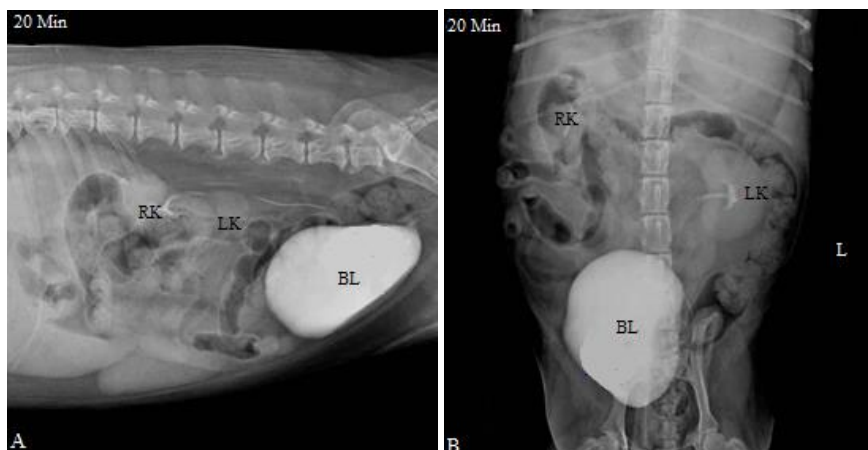


**شکل ۴-** فاز نفروگرام کلیه‌های طبیعی در نمای جانبی (A) و شکمی پشتی (B) در یک سگ ژرمن‌شپرد ۲ ساله. هر دو رادیوگراف ۱۰ ثانیه پس از تزریق وریدی ماده حاجب مثبت گرفته شده است. در واقع ماده حاجب در گلومرول‌های کلیوی پخش گردیده و دانسیته کلیه‌ها افزایش یافته و وضوح تصویر کلیه‌ها بیشتر شده است. در این نفروگرام‌ها، کلیه‌ها به صورت ساختارهای بافت نرم متراکمی قابل رویت هستند و مرزهای مشخصی را نسبت به ساختارهای مجاور نشان می‌دهند. در نفروگرام جانبی (A) کلیه سمت چپ نسبت به کلیه راست در موقعیت خلفی شکمی قرار داشته و ناف کلیه‌ها نیز به سمت داخل قرار دارند. کلیه راست از کنار قسمت خلفی سیزدهمین مهره پشت تا انتهای سومین مهره‌ی کمری قرار داشته و کلیه سمت چپ نیز در کنار مهره‌های دوم تا چهارم کمری قرار گرفته است.



**شکل ۵-** فاز پیلوگرام کلیه‌های طبیعی در نمای جانبی (A) و شکمی پشتی (B) در همان سگ ژرمن‌شپرد ۲ ساله. هر دو رادیوگراف ۵ دقیقه پس از تزریق وریدی ماده حاجب مثبت گرفته شده است. در دقیقه پنجم اوراگرافی داخل وریدی، در نفروگرام‌های شکمی پشتی و جانبی، لگنچه کلیه‌ها به همراه قسمتی از حالب‌ها مشاهده شد که حالب سمت چپ نسبت به حالب سمت راست مرز مشخص‌تری از بافت‌های اطراف دارد.





شکل ۶- فاز سیستوگرافی در نمای جانبی (A) و شکمی‌پشتی (B) در همان سگ ژرمن‌شپیرد ۲ ساله. ۲۰ دقیقه پس از تزریق ماده حاجب مثبت، مثانه پر شده است و تقریباً به شکل گلابی مشاهده می‌گردد که در واقع مرحله سیستوگرافی هست. در هر دو رادیوگراف جانبی و شکمی‌پشتی، بدنه و گردن مثانه به طور کامل مشخص هستند. مثانه اتساع یافته در قسمت خلفی شکم قرار داشته و قدام مثانه در کنار انتهای خلفی ششمین مهره کمر واقع شده است.

### بحث

چپ نسبت به کلیه راست حالت خلفی شکمی داشته و در نمای شکمی‌پشتی ناف کلیه‌ها به سمت داخل قرار دارند. این نتایج مشابه پژوهش‌های صورت گرفته در نژادهای دیگر سگ است (۱۲ و ۱۵) اما برخی مطالعات دیگر نشان می‌دهند که ممکن است انتهای قدامی کلیه سمت چپ در کنار انتهای خلفی مهره اول کمر قرار گیرد (۲۳) که این حالت در مطالعه ما مشاهده نشد. بر اساس مطالعات صورت گرفته در سگ، گربه، سنجاب، خرگوش و سایر حیوانات نیز مشخص شده است که کلیه راست نسبت به کلیه سمت چپ حالت جایگزینی قدامی‌تری را دارا هست ولی با این وجود محل قرارگرفتن کلیه‌های حیوانات مختلف در شماره‌های مختلف مهره‌های کمر و نیز دنده‌ها قرار می‌گیرد که این حالت به دلیل تفاوت‌های گونه حیوان است (۶). مطالعه رادیوگرافی ساده دستگاه ادراری در سگ‌های ژرمن‌شپیرد نشان داد که کلیه راست و چپ به صورت بافت نرم و با اویسیتی کم مشخص می‌شوند که فقط قسمت خلفی شکمی آن‌ها قابل شناسایی است. نقطه تماس زایده دمی کبد و کلیه راست قابل شناسایی نبوده است و لبه داخلی

پژوهش حاضر، پارامترهای مورفومتریک و رادیولوژیک کلیه‌های طبیعی در سگ‌های نژاد ژرمن‌شپیرد را بررسی می‌کند که می‌تواند به تشخیص موارد غیرطبیعی کلیه‌ها در این گونه از سگ‌ها کمک کند. در این مطالعه مشخص گردید که کلیه سمت راست کمی جلوتر از کلیه سمت چپ قرار داشته و در کنار قسمت انتهایی مهره آخر سینه تا قسمت قدامی سومین مهره کمر قرار می‌گیرد و کلیه سمت چپ نیز در کنار مهره اول کمر تا انتهای خلفی مهره سوم کمر قرار می‌گیرد. در هنگام خالی بودن معده کلیه سمت چپ در کنار بدنه مهره دوم تا چهارم کمر قرار می‌گرفت به طوری که قطب قدامی این کلیه در موازات ناف کلیه سمت راست مشاهده شد. در این مطالعه برای تعیین اندازه کلیه‌ها از اندازه طول بدنه دومین مهره کمری استفاده گردید (۲۰) لذا در رادیوگراف‌های جانبی اخذ شده از هر یک از سگ‌های ژرمن‌شپیرد تحت مطالعه، طول بدنه دومین مهره کمری اندازه‌گیری شد تا از آن به عنوان شاخصی در ارزیابی اندازه استاندارد کلیه‌ها استفاده گردد. در بررسی نفروگرام‌های جانبی مشخص می‌شود که کلیه

طول L۲ در سگ‌های نر ۱/۲۸ و در سگ‌های ماده ۱/۲۱ برابر است. بر اساس داده‌های فوق می‌توان نتیجه گرفت که نسبت طول، عرض و ضخامت کلیه راست بزرگتر از کلیه چپ بوده و همچنین نسبت طول، عرض و ضخامت کلیه‌ها در سگ‌های نر بزرگتر از سگ‌های ماده است و تنها نسبت عرض کلیه سمت چپ در حیوان نر کوچکتر از حیوان ماده است. میانگین نسبت طول حالب سمت راست به طول L۲ در سگ‌های نر ۸/۴۵ برابر و در سگ‌های ماده ۸/۲۸ برابر است. میانگین نسبت طول حالب سمت چپ به طول L۲ در سگ‌های نر ۶/۵۱ و در سگ‌های ماده ۶/۴۴ برابر است و این داده‌ها نشان می‌دهند که طول حالب سمت راست طولی‌تر از حالب سمت چپ می‌باشد و این وضعیت در مقایسه با محل قرار گرفتن کلیه‌ها نرمال به نظر می‌رسد. نسبت طول حالب سمت راست و چپ در حیوان ماده در مقایسه با حیوان جنس نر طولی‌تر است. این برای اولین بار است که طول حالب بر مبنای نسبت طول حالب به طول L۲ در سگ‌های نژاد ژرمن‌شپیرد بیان می‌شود. میانگین طول، عرض و ارتفاع مثانه در سگ‌های نر به ترتیب ۱۲/۰۹، ۴/۷۴ و ۴/۹۲ سانتی‌متر و در سگ‌های ماده هم به ترتیب ۱۲/۰۴، ۴/۴۸ و ۴/۶۲ سانتی‌متر بود.

بر اساس نتایج این مطالعه میانگین نسبت طول، عرض و ضخامت کلیه سمت چپ و نسبت طول حالب سمت چپ به طول دومین مهره‌ی کمری در سگ‌های ژرمن‌شپیرد به ترتیب ۲/۶۹، ۱/۲۱، ۱/۲۴ و ۶/۴۷ بوده و همین نسبت در کلیه سمت راست به ترتیب ۲/۷۷، ۱/۳۰، ۱/۲۸ و ۸/۲۸ بود. تفاوت‌هایی در اندازه طول، عرض و ضخامت کلیه‌های سمت چپ و راست و همچنین طول حالب‌ها در سگ نژاد ژرمن‌شپیرد در بین جنس‌های نر و ماده وجود دارد و این تفاوت‌ها معنی‌دار است. به دلیل موقعیت قدامی‌تر کلیه راست،

کلیه راست که محل قرارگیری ناف است به صورت نسبی قابل شناسایی بود و هر دو لبه داخلی و خارجی کلیه‌ها هم تا حدود کمی قابل شناسایی بودند. اوپستی هر دو کلیه به طور قابل توجهی از اندام‌های دارای بافت نرم اطراف و همچنین ساختارهای استخوانی قابل شناسایی و تشخیص بود. حالب از لگنچه منشأ گرفته و به سمت خلف و پایین نزول پیدا کرده و به سمت مثانه حرکت می‌کرد. طول حالب سمت راست مقداری طولی‌تر از حالب سمت چپ بود و در نمای جانبی، حالب‌ها تا انتهای خلفی مهره کمری قابل مشاهده بودند و بعد از آن به سمت خلف امتداد یافته و در نهایت با استخوان‌های لگن هم‌پوشانی داشتند. مثانه پر در جلوی لبه قدامی استخوان عانه به صورت بیضی شکل و با اوپستی کم مشاهده می‌شد. این مطالعه نشان داد که تفاوت کمی بین اندازه کلیه راست و چپ وجود دارد و این تفاوت‌ها در مقادیر می‌تواند به علت تفاوت در سن، نژاد و عوامل محیطی از جمله رژیم‌های غذایی باشد که مطابق با مطالعات سایر پژوهشگران در این زمینه بود (۱۷، ۱۸). نتایج مربوط به نسبت طول، عرض و ضخامت کلیه‌ها در سگ‌های ژرمن‌شپیرد نشان داد، میانگین نسبت طول کلیه سمت راست به طول مهره L۲ در سگ‌های نر ۲/۸۰ و در سگ‌های ماده ۲/۷۷ برابر است. میانگین نسبت عرض کلیه سمت راست به طول L۲ در سگ‌های ۱/۳۲ و در سگ‌های ماده نیز ۱/۳۰ برابر است. میانگین نسبت ضخامت کلیه سمت راست به طول L۲ در سگ‌های نر ۱/۳۴ و در سگ‌های ماده ۱/۲۸ برابر می‌باشد. میانگین نسبت طول کلیه سمت چپ به طول L۲ در سگ‌های نر ۲/۷۲ و در سگ‌های ماده ۱/۶۶ برابر می‌باشد. میانگین نسبت عرض کلیه سمت چپ به طول L۲ در سگ‌های نر ۱/۲۵ و در سگ‌های ماده نیز ۱/۱۸ برابر می‌باشد. میانگین نسبت ضخامت کلیه سمت چپ به

radiographic investigation of the rabbit kidneys, ureters and urinary bladder. *Revue de Médecine Vétérinaire*, 163(10):469-474.

6. Drost W.T., Henry G.A., Meinkoth J.H., Woods J.P., Lehenbauer T.W. 2000. Quantification of hepatic and renal cortical echogenicity in clinically normal cats. *American Journal of Veterinary Research*, 61(9):1016-1020.

7. Fielding C.L., Mayer J.R., Dechant J.E., Epstein K.L., Magdesian, K.G. 2021. Clinical and biochemical factors associated with survival in equids attacked by dogs: 28 cases (2008-2016). *Journal of veterinary internal medicine*, 35(1):532-537.

8. Hardin R.A., Scott J.B., Haddy F. 1960. Relationship of pressure to blood flow in the dog kidney. *American Journal of Physiology-Legacy Content*, 199(6):1192-1194.

9. Hsieh E.S., Palm C., Segev G., Johnson EG., Leung K., Westropp J.L. 2022. Diagnostic yield of uroendoscopy compared to ultrasonography for evaluating lower urinary tract disorders in dogs. *Journal of Veterinary Internal Medicine*, 36(5):1700-1707.

10. Kealy J.K., McAllister H., Graham J.P. 2010. Diagnostic radiology and ultrasonography of the dog and cat - E-Book. 5th Edition, Elsevier Health Sciences, United States, America, pp: 297.

11. Kopp K.I., Schaub S., Pepler C., Acker A., von Pueckler K. 2020. Computed tomographic and sonographic findings in a dog with duplex kidney, ureter duplex and ectopic ureterocele. *Tierärztliche Praxis Ausgabe K: Kleintiere/Heimtiere*, 48(01): 44-48.

12. Lamb C.R., Dirrig H. and Cortellini S. 2018. Comparison of ultrasonographic findings in cats with and without azotaemia. *Journal of Feline Medicine and Surgery*, 20(10):948-954.

13. Lee S.K., Hyeong S., Kim S., Jeon C.Y., Lim K.S., Jin Y.B., Choi J. 2022.

طول حالب سمت راست طولی‌تر از حالب سمت چپ بوده و ابعاد کلیه راست بزرگتر از کلیه چپ بود و همچنین این ابعاد در حیوان جنس نر بزرگتر از حیوان جنس ماده بود.

### نتیجه‌گیری

استانداردهای دقیق به دست آمده در این مطالعه می‌تواند در تفسیر نتایج و تصمیم‌گیری‌های بالینی برای تعیین اندازه طبیعی و غیرطبیعی کلیه‌ها، حالب‌ها و مثانه در سگ‌های نژاد ژرمن‌شپرد استفاده شود.

### تشکر و قدردانی

نویسندگان بدینوسیله از جناب آقای کریم احمدی کارشناس دانشکده دامپزشکی دانشگاه آزاد اسلامی واحد ارومیه قدردانی می‌نمایند.

### منابع

1. Ajadi R.A., Adetunji A., Omoerah V.O., Okoh J.U. 2006. Influence of dosage and chemical restraints on feline excretory urography. *Journal of the South African Veterinary Association*, 77(4):202-204.
2. Carlisle C.H., Brown A.S., Filippich L.J., Reynolds K., Reynolds W.T. 1989. Intravenous urography in the koala (*Phascolarctos cinereus*). *Veterinary Radiology*, 30(1):34-40.
3. Carneir R.K., Pereira T., Brun M.V., da Cruz I.C., Antunes B.N., Pozzobon R., Feliciano M.R. 2022. Excretory urographic, ultrasonographic, and cystoscopic characteristics of urinary bladder abscesses in a dog. *Veterinary Radiology and Ultrasound*, 63(4):7-10.
4. Chavez-Iniguez J.S., Cabrera-Aguilar S., Garcia-Garcia G., Armendariz-Borunda J. 2020. Acute kidney injury and acute liver failure in leptospira infection and Weil's syndrome. *Journal of Renal and Hepatic Disorders*, 4(2):21-28.
5. Dimitrov R., Chaprazov T. 2012. An anatomic and contrast enhanced

liver of guinea pigs. *Asian Journal of Medical Sciences*, 4(1):55-60.

19. Piantedosi D., Di Loria A., Guccione J., De Rosa A., Fabbri S., Cortese L., Carta S., Ciaramella P. 2016. Serum biochemistry profile, inflammatory cytokines, adipokines and cardiovascular findings in obese dogs. *The Veterinary Journal*, 216:72-78.

20. Sohn J., Yun S., Lee J., Chang D., Choi M., Yoon J. 2016. Reestablishment of radiographic kidney size in Miniature Schnauzer dogs. *Journal of Veterinary Medical Science*, 78(12):1805-1810.

21. Veshkini A., Tavana M., Haghdoost I.S., Masouleh M.N., Savojbolaghi S.H. 2011. Excretory Urography by Subcutaneous Injection of Iodixanol in Persian Squirrel (*Sciurus Anomalous*). *Pakistan Veterinary Journal*, 31(1):17-22.

22. Zachary J.F., McGavin M.D. 2012. *Pathologic Basis of Veterinary Disease*, 5th Edition, Elsevier Mosby, Missouri, pp: 1112-1115.

23. Zhou H., Li Y., Xu Y., Liu H., Lai Y., Tan K., Liu X., Ou Z., Chen W., Du H., Liu Z. 2021. Mapping renal innervations by renal nerve stimulation and characterizations of blood pressure response patterns. *Journal of Cardiovascular Translational Research*, 15(1):29-37.

Comparison of static-fluid or excretory magnetic resonance urography with computed tomography urography for visualization of nondilated renal pelvises and ureters in healthy Beagles. *American Journal of Veterinary Research*, 83(3):229-238.

14. Lindquist E., Lobetti R., McFadden D., Ondreka-Eley N., Roth A. 2021. Abdominal ultrasound image quality is comparable among veterinary sonographers with varying levels of expertise for healthy canine and feline patients. *Veterinary Radiology and Ultrasound*, 62(6): 705-710.

15. Lobacz M.A., Sullivan M., Mellor D., Hammond G., Labruyère J., Dennis R. 2012. Effect of breed, age, weight and gender on radiographic renal size in the dog. *Veterinary Radiology and Ultrasound*, 53(4):437-441.

16. Mahir K.A.Y.A., BUMİN A., ŞENEL O.O. 2010. Perirenal Pseudocyst in a Cat. *Atatürk Üniversitesi Veteriner Bilimleri Dergisi*, 5(3):147-153.

17. Maurya H., Kumar T., Kumar S. 2018. Anatomical and physiological similarities of kidney in different experimental animals used for basic studies. *Journal of Clinical and Experimental Nephrology*, 3(9):1-6.

18. Paul C.W., Didia B.C. 2012. The effect of methanolic extract of *Moringa oleifera* lam roots on the histology of kidney and

## **Anatomical and Intravenous Urography Investigation of the Kidneys, Ureters and Urinary Bladder in German Shepherd Dogs**

**Sana Loch Maleki, Mohammadreza Hossenchi Gharehaghaji\*, Siamak Alizadeh**

Department of Veterinary Medicine, Urmia Branch, Islamic Azad University, Urmia, Iran

### **Abstract**

The aim of this study was to evaluate the anatomical structures of the urinary system in the nephrogram and pyelogram phases, and also to determine an accurate standard for the size of kidneys, ureters, and bladder in German shepherd dogs. This study was conducted on 14 German shepherd dogs with mean age of 2.7 years and an average weight of 35.12 kg. For urography studies, xylazine and diazepam were first administered to each animal to sedate, and then meglumine compound was slowly injected into the cephalic vein. Radiography was performed in the lateral and ventro-dorsal positions at 0, 1 and 5 minutes after injection, and then this procedure was continued every 5 minutes until the 60th minute to visualize the pyelogram phase completely. In the lateral radiographs of each dog, the length of the second lumbar vertebra body was measured to be used as an index in determining the standard size of the kidneys. Based on the results of this study, the mean ratio of the length, width and thickness of the left kidney and the ratio of the left ureter length to the length of the second lumbar vertebra body in German shepherd dogs were 2.69, 1.21, 1.24 and 6.47, respectively. The same ratios in the right kidney were 2.77, 1.30, 1.28 and 8.28, respectively. According to the radiological results, 15 minutes after the injection of the contrast media, the nephrogram and pyelogram phases are observed, which indicates the normal functioning of the kidneys. The exact standards obtained in this study can be used in the interpretation of results and clinical decisions to determine the normal and abnormal size of kidneys, ureters and bladder in German shepherd dogs.

**Keywords:** Anatomy, Intravenous Urography, Urinary System, German Shepherd Dog.

