



بررسی تاثیر روغن سیاه دانه بر ساختار نفرون‌های کلیوی در موش‌های نژاد NMRI تیمار شده با دوز بالای نانوذرات نقره

سید محمد علی شریعت زاده*، افسانه نعمتی

^۱ گروه زیست شناسی، دانشکده علوم پایه، دانشگاه اراک، اراک، ایران

*E.mail: S-Shariatzadeh@araku.ac.ir

تاریخ پذیرش: ۹۶/۶/۲۶

تاریخ دریافت: ۹۶/۴/۲۶

چکیده

امروزه با افزایش استفاده از نانوذرات نقره در محصولات مختلف از جمله محصولات مصرفی و پزشکی نگرانی‌های جدی در مورد خطرات بالقوه نانو ذرات نقره ابراز شده است، هدف از این مطالعه بررسی اثر حفاظتی روغن سیاه‌دانه (NSO) به عنوان یک آنتی اکسیدان قوی بر تغییرات هیستولوژیکی بافت کلیه و پارامترهای بیوشیمیایی خون در موش‌های نر تیمار شده با دوز بالای نانو ذرات نقره (AgNPs) بود.

۲۴ سر موش نر بالغ نژاد NMRI با میانگین وزنی ۲۵ تا ۳۰ گرم به‌طور تصادفی به ۴ گروه ۶ تایی شامل گروه کنترل، AgNPs (۵۰۰ mg/kg/day)، NSO (۵ ml/kg/day) و NSO + AgNPs تقسیم و به‌صورت دهانی برای ۳۵ روز تیمار شدند. پس از اتمام دوره تیمار، موش‌ها تشریح، کلیه چپ آنها خارج، فیکس، قالب گیری، برش گیری و پاساژ بافتی انجام شد و با استفاده از روش هاییدن هان - آزان رنگ آمیزی گردید. پارامترهای بافت کلیه با روش استریولوژی مورد ارزیابی قرار گرفت. نمونه‌ی سرم خون نیز آنالیز شد. داده‌ها با روش آنالیز واریانس یک طرفه و آزمون Tukey بررسی و تفاوت میانگین‌ها در حد ($P < 0.05$) معنی‌دار در نظر گرفته شد.

در این پژوهش افزایش معنی‌داری در میانگین حجم کل جسمک کلیوی، گلومرول، تافت، غشای کپسول بومن و کاهش معنی‌داری در میانگین حجم کل فضای کپسول بومن در گروه AgNPs نسبت به گروه کنترل مشاهده شد. میزان مالون‌دی‌آلدئید و اوره سرم نیز در گروه AgNPs در مقایسه با کنترل افزایش معنی‌داری داشت ($P < 0.05$) پارامترهای ذکر شده در گروه NSO + AgNPs در سطح گروه کنترل نرمال شد. نتایج ما نشان داد که نانوذرات نقره می‌تواند اثرات نامطلوبی بر ساختار گلومرول داشته باشد و روغن سیاه دانه می‌تواند این اثرات را جبران کند.

کلیدواژه‌ها: استریولوژی، پارامترهای بیوشیمیایی، روغن سیاه دانه، کلیه، موش، نانوذرات نقره

مقدمه

نانوذرات (NPs) ذراتی هستند که در اندازه بین ۱ تا ۱۰۰ نانومتر قطر دارند. این قابلیت ابعاد، ویژگی‌ها یا رفتارهای خاصی به این مواد می‌دهد. به همین دلیل بسیاری از برنامه‌های ابتکاری با این خواص فیزیکی، شیمیایی یا بیولوژیکی پیشنهاد شده است. نانو مواد نشان دهنده‌ی یک زمینه علمی و پژوهش‌های تکنیکی در گسترش کامل است. این ذرات ممکن است به صورت توده ای یا گسسته باشند و می‌توانند به شکل شش ضلعی، کروی، لوله مانند (میله‌ای) یا نامنظم باشند [۱۳]. این افزایش در فعالیت شیمیایی و فیزیکی، در بسیاری از نانوذرات منجر به کاربردهای گسترده آنها در فرآیندهایی نظیر انتقال داروها، واکسن، تشخیص یا درمان انواعی از بیماری‌ها گردیده است [۸]. بدین ترتیب سمیت بالقوه آنها در بدن انسان به ویژه به خواص فیزیکوشیمیایی آنها بستگی دارد (اندازه، شکل، ساختار بلوری دارد یا خیر، بار سطحی، حلالیت و غیره) [۱۳].

نقره یکی از مواد کاربردی در نانو تکنولوژی است. در زمان‌های قدیم، نقره کاربرد وسیعی داشت و در تمدن‌های باستان از خاصیت ضد باکتریایی نقره استفاده می‌شد، همچنین از نقره به عنوان جواهر، پول‌های سکه ای عکاسی و تجهیزات پزشکی استفاده می‌شد و مقدمه آنتی‌بیوتیک‌هایی بود که در فعالیت ضد عفونی و به خصوص در کنترل زخم‌های باز و سوختگی‌ها مورد استفاده قرار می‌گرفت [۲۷].

دلیل اصلی برای کاربردهای گسترده نانوذرات نقره خاصیت ضد میکروبی آن می‌باشد. نانوذرات نقره دارای خواص ضدباکتریایی، ضدقارچی و ضدویروسی و ضد تک یاخته‌ها هستند، به طوری که با افزودن مقدار اندکی از این نانوذرات در پوشش‌ها می‌توان

سطوح ضد میکروبی ایجاد کرد و، آلودگی‌ها را برطرف نمود [۶، ۱۵، ۲۹].

رایج‌ترین مسیرهایی که انسان در معرض نانوذرات نقره قرار می‌گیرد شامل استنشاق، تماس با پوست، بلع غذا و دارو است. پس از انتقال به سیستم گردش خون، نانوذرات نقره می‌تواند به اندام‌های مختلف داخلی منتقل شود، باعث عوارض جانبی در اندام‌های حساس شود. تحقیقات بالینی و مطالعات حیوانی گزارش داده است که اثرات نامطلوب نانوذرات نقره سیستمیک است و مواجهه حاد با این ذرات باعث سمیت سیستم عصبی و در معرض قرار گرفتن مزمن باعث بیماری آرگریا (argyria)، التهاب موضعی و آسیب اندام می‌شود [۴۳].

در سطح سلولی، نانوذرات نقره می‌تواند در غلظت‌های بالا باعث سمیت سلولی آشکار، از جمله اختلالات در مورفولوژی سلولی، افزایش نفوذپذیری غشا، کاهش قابل توجه رشد سلول و حتی مرگ سلول شود [۴۱].

اثرات سمی نانوذرات نقره باعث افزایش تقسیمات سلولی، استرس اکسیداتیو و مرگ برنامه‌ریزی شده سلولی یا آپوپتوز و نکروز می‌شود. بعضی گزارشات در زمینه‌های پزشکی و بیولوژیکی ثابت کرده است که بسیاری از وسایل پزشکی نقره‌دار یون‌های نقره آزاد می‌کنند که وارد خون و در کبد، کلیه، ریه و مغز انباشته شده و باعث سمی شدن آنها و در نهایت منجر به مرگ می‌شود. به همین دلیل ممکن است نانو ذرات نقره نیز دارای اثرات سمی با مکانیسم مبهم داشته باشد. اندازه نانو ذرات بسیار با اهمیت است و نقش کلیدی در تعیین ویژگی‌های نهایی نانو ذره دارد. اندازه ذره می‌تواند ویژگی‌های فیزیکی- شیمیایی نانو ماده را تغییر دهد و احتمال جذب و تعامل با بافت‌های

بیولوژیکی را افزایش دهد [۳۲].

به طور کلی، نانوذرات به دو دلیل عمده می‌توانند مضر باشند؛ اول این که بسیار سریع از غشاهای بیولوژیک رد شده و دوم این که به دلیل جدید بودن، میزان سمیت آن‌ها هنوز به طور کامل شناخته نشده است و از طرفی سمیت آن‌ها به غلظت و شکل و قطر آن‌ها وابسته است [۳،۴۰].

مطالعات متعدد نشان داده است که نانوذرات نقره از طریق مکانیسم‌های مختلف باعث سمیت در سلول می‌شوند از جمله: ۱- تولید Reactive Oxygen (ROS) (Species)، ۲- تعامل با آنزیم‌های درون سلولی، ۳- تقلید از یون‌های اندوژن، ۴- انتشار یون‌های نقره [۴۳].

رادیکال‌های آزاد یا شاخص‌های استرس اکسیداتیو، اتم‌ها یا مولکول‌هایی هستند که فاقد ثبات شیمیایی بوده و الکترون جفت نشده دارند؛ لذا جهت دستیابی به ثبات شیمیایی اقدام به ربودن الکترون از سایر مولکول‌ها و بافت‌ها می‌کنند [۱۱]. استرس اکسیداتیو یک عامل برهم زننده تعادل اکسیدان و آنتی‌اکسیدان می‌باشد که منجر به آسیب می‌شود. در شرایط نرمال شکل‌گیری رادیکال‌های آزاد و آسیب‌های بافتی در سلول و بافت توسط سیستم دفاع سلولی کنترل می‌شود. این سیستم دفاعی شامل مکانیسم‌های آنزیمی و غیرآنزیمی می‌باشد. آنتی‌اکسیدان‌ها با خنثی‌سازی رادیکال‌های آزاد باعث توقف فرآیند اکسیداسیون شده و برای انجام این کار خود آنتی‌اکسیدان‌ها اکسیده می‌شوند. به همین دلیل دائماً به وجود منابع آنتی‌اکسیدانی در بدن نیاز است [۳۷].

سیاه دانه دارای خواص فارماکولوژیک متعددی است که از این میان می‌توان به اثرات ضد التهابی، ضد

میکروبی، آنتی‌اکسیدانی، ضد توموری، ضد دیابتی و تقویت کننده سیستم ایمنی اشاره کرد [۱۴]. سیاه دانه به عنوان یک آنتی‌اکسیدان با خنثی کردن رادیکال‌های آزاد دخیل در سمیت دوکسوروبیسین اثر محافظتی بر روی پروتئین اوری و افزایش چربی ناشی از سندرم التهاب سلول‌های کلیوی داشته است [۴۲]. تیموکینون و هیدرو تیموکینون به عنوان آنتی‌اکسیدان قوی نقش مهمی در پیشگیری از پراکسیداسیون چربی‌ها در بافت‌های مختلف موش از خود نشان داده اند [۲،۹]. در این پژوهش با توجه به بررسی و شناخت اثرات سوء نانوذرات نقره بر ساختار و در نهایت عملکرد کلیه با اثر باز دارندگی عصاره سیاه دانه به عنوان یک آنتی‌اکسیدان، بر آن شدیم تا اثر آن را بر موش‌های تیمار شده با نانوذرات نقره بررسی کنیم.

مواد و روش‌ها

برای انجام این تحقیق ۲۴ سر موش نر بالغ از نژاد (NMRI) از انستیتو پاستور ایران خریداری و در خانه حیوانات دانشگاه اراک در شرایط استاندارد (دمای 21 ± 2 درجه سانتی‌گراد و نور محیطی با شرایط ۱۲ ساعت تاریکی و ۱۲ ساعت روشنایی) جهت سازگاری با محیط، موش‌ها به مدت ۲ هفته با دسترسی آزاد به آب و غذا نگهداری شدند تا استرس احتمالی به وجود آمده در اثر تغییر مکان زندگی از بین رفته و به شرایط جدید عادت کنند. موش‌ها به طور تصادفی به ۴ گروه ۶ تایی: گروه کنترل، تیمار با نانوذرات نقره با قطر ۴۰ nm [۱] و دوز (mg/kg.bw) ۵۰۰ [۲۳]، تیمار با روغن سیاه دانه دوز ۵ میلی لیتر برکیلوگرم [۱۷] و تیمار با روغن سیاه دانه + نانوذرات نقره تقسیم شد..


روش هایدن هان آزان رنگ‌آمیزی شد. به منظور محاسبه میزان چروکیدگی با استفاده از تروکار از سه برش ایجاد شده به روش IUR، سه قطعه تهیه و در هر یک دو قطر عمود برهم اندازه‌گیری و سپس میانگین شعاع آنها محاسبه شد و بصورت r_{before} در نظر گرفته شد. بعد از مراحل پاساژ بافتی، برش‌گیری و رنگ‌آمیزی، مجدداً دو قطر عمود بر هم هر کدام از اسلایدهای مربوط به چروکیدگی اندازه‌گیری و میانگین شعاع آنها بصورت r_{after} بدست آمد سپس با استفاده از فرمول زیر میزان چروکیدگی مربوط به کلیه هر موش محاسبه شد.

$$\text{Shrinkage} = 1 - \left(\frac{r_{after}^2}{r_{before}^2} \right)^{\frac{3}{2}}$$

با استفاده از فرمول Shrinkage-1، حجم نهایی نسبت به حجم اولیه محاسبه گردید و سپس با ضرب آن در حجمی که به روش Immersion به دست آمده بود حجم واقعی کلیه به دست آمد. برای محاسبه حجم کورتکس و حجم مدولا با استفاده از روش نمونه‌گیری تصادفی منظم بطور میانگین ۱۵ میدان دید از هر اسلاید ۵ میکرونی با قراردادن پروب نقطه ای روی هر فیلد مورد بررسی قرار گرفت. کل نقاط برخورد کرده از پروب با کل میدان انتخاب شده با $\sum_{i=1}^n P_{total}$ ، نقاط برخورد کرده با کورتکس با $\sum_{i=1}^n P_{cortex}$ ، و نقاط برخورد کرده با مدولا با $\sum_{i=1}^n P_{medulla}$ نشان داده شد. دانسیته حجمی با استفاده از فرمول‌های زیر برای کورتکس و مدولا محاسبه گردید [۳۰].

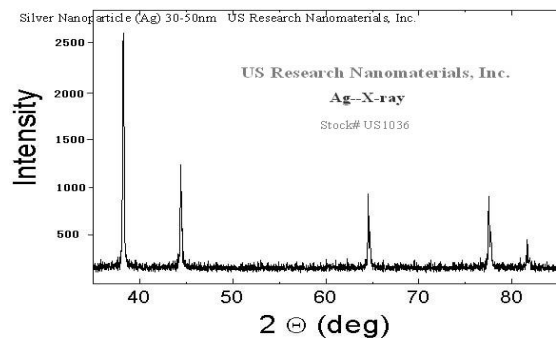
برای تیمار از نانوذرات نقره، با خلوص ۹۹/۹۹٪ با قطر ۴۰nm خریداری شده از شرکت پیشگامان نانومواد ایرانیان بامشخصات زیراستفاده گردید.

Details:
Silver Nano powder
(Ag, metal basis)
True density: 10.5g/cm³
Purity: 99.95%
APS: 40 nm
SSA: ~15-20 m²/g
Color: black
Morphology: spherical



شکل ۱: تصاویر نانوذرات نقره با استفاده از میکروسکوپ‌های

الکترونی SEM و TEM



شکل ۲: XRD مربوط به نانوذرات نقره

تیمار دهانی به مدت ۳۵ روز و با استفاده از گاواژانجام گرفت. در پایان دوره تیمار ابتدا موش‌ها توسط دی اتیل اتر بیهوش و پس از تشریح، کلیه چپ آن‌ها و پس از وزن کردن و تعیین حجم به روش Immersion [۲۴] در فیکساتیو بوئن فیکس شده و با استفاده از روش orientator برش‌های IUR تهیه شد [۲۱،۲۶].

از انجام مراحل پاساژ بافتی و تهیه بلوک پارافینی با استفاده از میکروتوم برش‌های ۵ میکرونی تهیه و به

که در آن x می‌تواند نشان دهنده هر کدام از اجزا گلومرولوس یعنی تافت، کاپیلاری، کپسول بومن و فضای بومن باشد [۱۰، ۲۸].

محاسبه طول لوله‌های نزدیک و دور: به منظور محاسبه طول لوله‌های نزدیک و دور ابتدا از اسلایدهای ۵ میکرونی بافت کلیه با بزرگنمایی ۴۰ و با استفاده از روش تصادفی منظم (systematic random sampling) به صورت کاملاً تصادفی تعداد ۱۵ میدان دید انتخاب و سپس فریم شمارش unbiased counting frame) بطور کاملاً تصادفی، بر روی هر کدام از میدان‌های دید انداخته شد. سپس تعداد لوله‌های نزدیک و دور که با فریم انتخاب و با خطوط ممنوعه تماس نداشت شمارش شد. سپس دانسیته طولی لوله‌های نزدیک و دور از فرمول زیر محاسبه شد:

$$L_{V=2} = 2 \times \frac{\sum_{i=1}^n Q_i}{a/f \sum_{i=1}^n P_i}$$

که در آن $\sum Q_i$ مجموع لوله‌های انتخاب شد، a/f سطح فریم مورد نظر در مقیاس بافت و $\sum P_i$ مجموع نقاط برخورد کننده با بافت کلیه می‌باشد.

برای محاسبه طول مطلق لوله‌ها، دانسیته طولی در حجم نهائی کلیه ضرب شد [۲۰].

$$L_{Vp} = L_{Vv} \times V_{\text{kidney}}$$

در هنگام تشریح نمونه های خونی از قلب موش گرفته شد و میزان مالون دی آلدئید، کراتینین و اوره سرم خون اندازه گیری شد.

تجزیه و تحلیل آماری داده‌ها: داده‌های حاصل توسط نرم‌افزار Spss مدل ۱۶ و روش آنالیز واریانس یک‌طرفه (One way ANOVA) و تست آماری Tukey

$$Vv \text{ cortex} = \frac{\sum_{i=1}^n P_{\text{cortex}}}{\sum_{i=1}^n P_{\text{total}}}$$

$$Vv \text{ medulla} = \frac{\sum_{i=1}^n P_{\text{medulla}}}{\sum_{i=1}^n P_{\text{total}}}$$

سپس حجم کورتکس و مدولا به طور جداگانه از طریق ضرب کردن دانسیته حجمی هر یک در حجم کل کلیه در هر موش محاسبه شد.

$$V_{\text{cortex}} = Vv_{\text{cortex}} \times V_{\text{total}}$$

$$V_{\text{medulla}} = Vv_{\text{medulla}} \times V_{\text{total}}$$

برای محاسبه حجم اجزای کورتکس (لوله‌های نزدیک و دور به همراه لومن و اپیتلیوم آنها، گلومرولوس و بافت بینابینی) نیز با استفاده از روش نمونه گیری تصادفی منظم بطور میانگین ۱۵ میدان دید از هر اسلاید ۵ میکرونی با قراردادن پروب نقطه‌ای روی هر فیلد مورد بررسی قرار گرفت. کل نقاط برخورد کرده از پروب با کل میدان دید انتخاب شده با $\sum_{i=1}^n P_{\text{total}}$ و نقاط برخورد کرده با هر کدام از اجزاء با $\sum_{i=1}^n P_x$ نشان داده شد و دانسیته حجمی با استفاده از فرمول زیر محاسبه شد که x می‌تواند نشان دهنده لوله‌ها، لومن و اپیتلیوم آنها، بافت بینابینی و گلومرولوس باشد.

$$Vv_x = \frac{\sum_{i=1}^n P(x)}{\sum_{i=1}^n P_{\text{total}}}$$

سپس با استفاده از فرمول زیر حجم لوله‌ها، لومن و اپیتلیوم آنها، بافت بینابینی و یا گلومرولوس به طور جداگانه از طریق ضرب کردن دانسیته حجمی هر کدام در حجم کورتکس محاسبه شد:

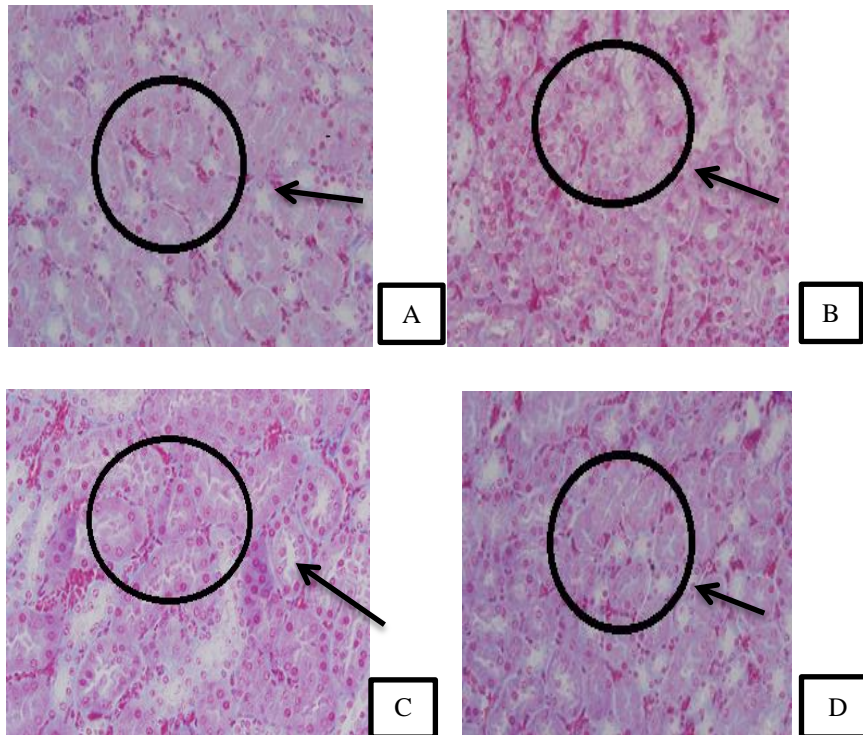
$$v_x = v_{\text{cortex}} \times v_{v_x}$$

مورد تجزیه و تحلیل آماری قرار گرفت و تفاوت میانگین‌ها در سطح $P < 0.05$ معنی‌دار در نظر گرفته شد.

نتایج

ساختمان طبیعی بافت کلیه به همراه توبول‌های منظم، سلول‌های اپیتلیومی استوانه ای مستقر بر روی غشای پایه، فضای لومن و گلومرول‌های طبیعی در

گروه‌های کنترل و عصاره سیاه دانه مشاهده شد (شکل ۳ و ۴). در گروه تیمار شده با نانوذرات نقره گلومرول‌ها دچار التهاب شده، حجم گلومرول‌ها و غشای بومن افزایش معنی‌داری یافته و حجم فضای کپسول بومن کاهش معنی‌داری یافته بود. در گروه عصاره سیاه دانه + نانوذرات نقره این تغییرات تا حدودی بهبود یافته بود (شکل ۳ و ۴).



شکل ۳: تصاویر میکروسکوپی از آرایش توبول‌های کلیه موش‌های نر بالغ تیمار شده با نانوذرات نقره و عصاره سیاه دانه (برش‌های ۵

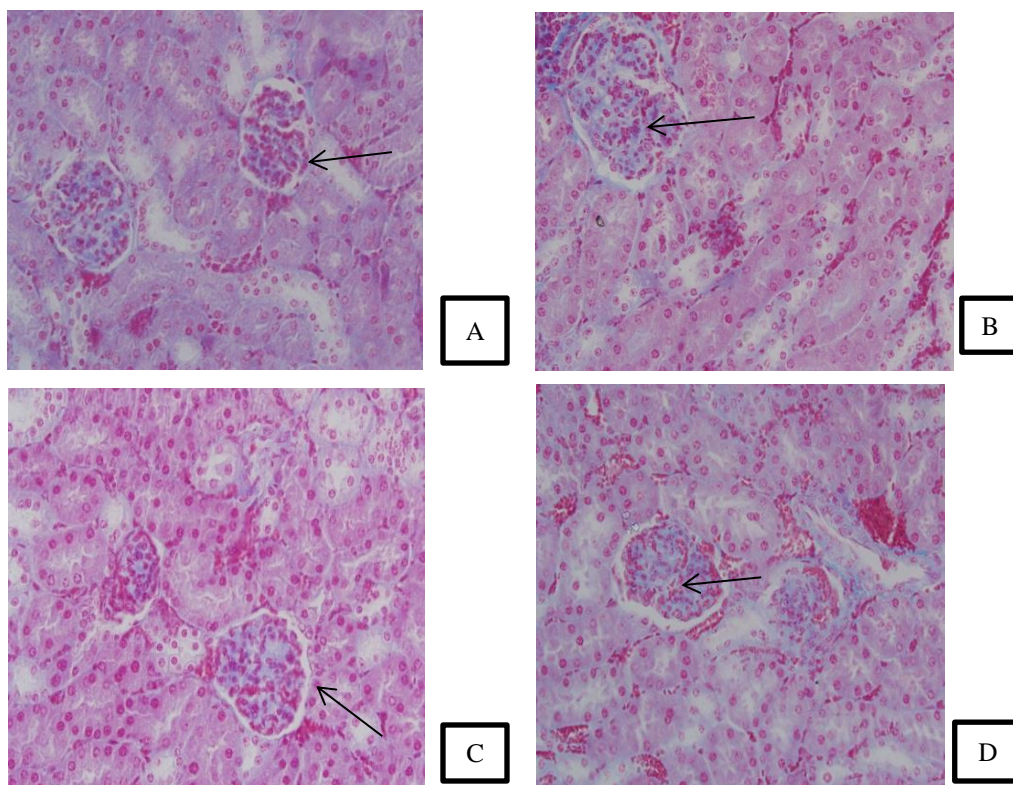
میکرونی، رنگ آمیزی هایدن- هاین آزان، بزرگنمایی $\times 400$) نشان‌دهنده تغییرات هیستوپاتولوژیک لوله‌های کلیوی:

(A) لوله‌های کلیوی با آرایش منظم سلول‌های اپیتلیومی (فالش) در گروه کنترل

(B) واکوئولیزاسیون در لوله‌های کلیه و بهم ریختگی و آسیب و دژنراسیون در لوله‌های پیچیده نزدیک ورگ زایی دریافت بینابینی کلیه در گروه تیمار با نانوذرات نقره

(C) بهبود آسیب‌های بافتی در گروه تیماری با نانوذرات نقره + سیاه دانه

(D) لوله‌های کلیوی با آرایش منظم و مشابه گروه کنترل در گروه تیماری با عصاره سیاه دانه



شکل ۴: تصاویر میکروسکوپی از بافت کلیه موش های نر بالغ تیمار شده با نانوذرات نقره و عصاره سیاه دانه (برش های ۵ میکرونی، رنگ آمیزی هایدن- هاین آزان، بزرگنمایی $\times 400$) نشان دهنده تغییرات هیستوپاتولوژیک ایجاد شده در ساختمان گلومولوس:

- A.** گلومولوس با اجزا و ساختار اندازه طبیعی (نوک پیکان نشان دهنده ی فضای بومن) در گروه کنترل
B. گلومولوس دچارهایپرتروفی و کاهش فضای بومن در گروه تیمار شده با نانوذرات نقره
C. بهبود آسیب گلومولی و افزایش فضای بومن در گروه تیماری با نانوذرات نقره + سیاه دانه
D. گلومولوس با ظاهر و اجزا شبیه به گروه کنترل در گروه سیاه دانه

داد اما نسبت به گروه نانوذرات نقره+ سیاه دانه تفاوت معنی داری را نشان نداد ($P > 0/05$) (جدول ۲) از مقایسه حجم تافت در گروه های مختلف، افزایش معنی داری در گروه نانوذرات نقره نسبت به سایر گروه ها مشاهده شد ($P < 0/001$) (جدول ۲). حجم کاپیلاری در گروه نانوذرات نقره نسبت به سایر گروه ها کاهش معنی داری یافت ($P < 0/001$) (جدول ۲). میانگین حجم غشای کپسول بومن افزایش معنی داری را در گروه نانوذرات نقره در سطح ($P < 0/001$) نسبت به سایر گروه ها نشان داد (جدول ۲). میانگین حجم فضای کپسول بومن در گروه نانوذرات نقره نسبت به سایر گروه ها کاهش

حجم کل کلیه، کورتکس و مدولا: از مقایسه حجم کلیه در بین گروه های مختلف تفاوت معنی داری بین گروه نانوذرات نقره نسبت به گروه کنترل و نانوذرات نقره + سیاه دانه مشاهده نشد در حالی که نسبت به گروه سیاه دانه کاهش معنی دار داشت ($P < 0/04$) (جدول ۱). حجم کورتکس و مدولا در گروه های مختلف اختلاف معنی داری را نشان نداد ($P > 0/05$) (جدول ۱). حجم جسمک کلیوی در گروه نانوذرات نقره نسبت به سایر گروه ها افزایش معنی داری را نشان داد ($P < 0/002$) (جدول ۲). میانگین حجم کل گلومولوس در گروه نانوذرات نقره نسبت به گروه کنترل و سیاه دانه افزایش معنی داری ($P < 0/02$) نشان

(جدول ۴). بررسی مالون دی آلدئید سرم در بین گروه های مختلف موش افزایش معنی داری را در گروه نانوذرات نقره نسبت به سایر گروه ها در سطح $(P < 0/001)$ نشان داد. همچنین در گروه نانوذرات نقره+سیاه دانه افزایش معنی داری را نسبت به گروه تیمار با سیاه دانه شاهد بودیم $(P < 0/001)$ (جدول ۵). از مقایسه ی میزان اوره در گروه نانوذرات نقره نسبت به سایر گروه ها افزایش معنی دار در گروه نانوذرات نقره مشاهده شد. $(P < 0/05)$ ، (جدول ۵). از مقایسه میزان کراتینین در گروه های مختلف اختلاف معنی دار مشاهده نشد $(P > 0/05)$ (جدول ۵).

میانگین وزن موش قبل از شروع تیمار در بین گروه ها اختلاف معنی داری نداشت. از مقایسه ی وزن موش و وزن کلیه پس از اتمام دوره ی تیمار در بین گروه های مختلف اختلاف معنی داری مشاهده نشد $(P > 0/05)$ (جدول ۶).

معنی داری نشان داد $(P < 0/001)$. از مقایسه میانگین حجم کل توبول پروکسیمال و اپیتلیوم آن در گروه های مختلف اختلاف معنی دار مشاهده نشد $(P > 0/05)$ (جدول ۳). حجم لومن توبول پروکسیمال در گروه نانوذرات نقره نسبت به گروه کنترل و نانوذرات نقره + سیاه دانه اختلاف معنی داری نشان نداد $(P > 0/05)$ ، در حالی که نسبت به گروه سیاه دانه کاهش معنی داری داشت $(P < 0/05)$ (جدول ۳). حجم کل توبول دیستال و همچنین حجم اپیتلیوم و لومن توبول دیستال در بین گروه های مختلف اختلاف معنی داری را نشان نداد $(P > 0/05)$ (جدول ۳).

حجم بافت بینابینی در گروه نانوذرات نقره نسبت به سایر گروه ها افزایش معنی داری را نشان داد $(P < 0/001)$ (جدول ۳). از مقایسه میانگین طول توبول دیستال و پروکسیمال در بین گروه های مختلف موش تفاوت معنی داری مشاهده نشد $(P > 0/05)$

جدول ۱- مقایسه میانگین حجم کل کلیه، حجم مدولا و حجم کورتکس بر حسب (mm^3) در گروه های مختلف، ۳۵ روز بعد از تیمار نانوذرات نقره $(500 mg/kg/day)$ و عصاره سیاه دانه $(50 mg/kg/day)$. مقادیر به صورت $mean \pm SD$ می باشد. میانگین های با کد حرف های مختلف، دارای تفاوت معنی دار نسبت به یکدیگر می باشد $(P < 0/05)$, $(one\ way\ ANOVA, Tukey's\ test)$.

گروه ها	حجم کلیه (mm^3)	حجم کورتکس (mm^3)	حجم مدولا (mm^3)
کنترل	$147/53 \pm 11/62^{ab}$	$118/9 \pm 9/27^a$	$26/96 \pm 7/02^a$
نانوذرات نقره	$134/17 \pm 4/36^a$	$110/67 \pm 3/98^a$	$23/66 \pm 3/82^a$
نانوذرات نقره + سیاه دانه	$143 \pm 8/55^{ab}$	$115/83 \pm 7/80^a$	$27/16 \pm 1/94^a$
سیاه دانه	$150/67 \pm 12/01^b$	$122/50 \pm 11/23^a$	$28/83 \pm 5/60^a$

جدول ۲- مقایسه میانگین حجم گلومرولوس (mm^3) ، حجم تافت (mm^3) ، حجم کاپیلاری (mm^3) ، حجم غشای بومن (mm^2) ، حجم فضای بومن (mm^3) و حجم جسمک کلیوی (mm^3) در گروه های مختلف، ۳۵ روز بعد از تیمار نانوذرات نقره $(500 mg/kg/day)$ و عصاره سیاه دانه $(50 mg/kg/day)$. مقادیر به صورت $mean \pm SD$ می باشد. میانگین های با کد حرف های مختلف، دارای تفاوت معنی دار نسبت به یکدیگر می باشد $(P < 0/05)$, $(one\ way\ ANOVA, Tukey's\ test)$.

گروه ها	حجم گلومرولوس (mm^2)	حجم تافت (mm^3)	حجم کاپیلاری (mm^3)	حجم غشای بومن (mm^3)	حجم فضای بومن (mm^3)	حجم جسمک کلیوی (mm^3)
کنترل	$3/22 \pm 0/64^a$	$1/78 \pm 0/32^a$	$1/43 \pm 0/37^a$	$0/66 \pm 0/2^a$	$1/11 \pm 0/18^a$	$5 \pm 0/46^a$
نانوذرات نقره	$4/21 \pm 0/49^b$	$3/28 \pm 0/47^b$	$0/92 \pm 0/08^b$	$1/16 \pm 0/16^b$	$0/69 \pm 0/07^b$	$7/06 \pm 0/49^b$
نانوذرات نقره+سیاه دانه	$3/49 \pm 0/37^{ab}$	$1/86 \pm 0/33^a$	$1/63 \pm 0/16^a$	$0/7 \pm 0/05^a$	$0/99 \pm 0/12^a$	$5/13 \pm 0/36^a$
سیاه دانه	$3/21 \pm 0/56^a$	$1/60 \pm 0/2^a$	$1/61 \pm 0/4^a$	$0/61 \pm 0/11^a$	$1/19 \pm 0/16^a$	$5/04 \pm 0/5^a$

جدول ۳- مقایسه میانگین حجم پروکسیمال توپول به همراه حجم لومن و اپی تلیوم (mm^3)، حجم دیستال توپول به همراه حجم لومن و اپیتلیوم (mm^3) و حجم بافت بینایی (mm^3) در گروه های مختلف موش نر بالغ، ۳۵ روز بعد از تیمار نانوذرات نقره (500mg/kg/day) و عصاره سیاه دانه (50mg/kg/day)، مقادیر به صورت $\text{mean} \pm \text{SD}$ می باشد. میانگین های با کد حرف های مختلف، دارای تفاوت معنی دار نسبت به یکدیگر می باشد (one way ANOVA, Tukey's test, $P < 0/05$).

گروه ها	حجم توپول پروکسیمال (mm^3)			حجم توپول دیستال (mm^3)			حجم بافت بینایی (mm^3)
	حجم کل (mm^3)	حجم اپی تلیوم (mm^3)	حجم لومن (mm^3)	حجم کل (mm^3)	حجم اپی تلیوم (mm^3)	حجم لومن (mm^3)	
کنترل	$84/32 \pm 5/99^a$	$60/22 \pm 4/8^a$	$25/1 \pm 3/13^{ab}$	$21/51 \pm 3/48^a$	$13/07 \pm 1/71^a$	$7/6 \pm 1/08^a$	$7/2 \pm 1/37^a$
نانوذرات نقره	$74/35 \pm 3/69^a$	$51/28 \pm 3/4^a$	$23/07 \pm 2/04^b$	$20/36 \pm 1/78^a$	$12/47 \pm 1/84^a$	$7/89 \pm 0/76^a$	$10/13 \pm 1/02^b$
نانوذرات نقره+سیاه دانه	$82/93 \pm 8/27^a$	$57/47 \pm 8/3^a$	$25/76 \pm 3/68^{ab}$	$18/76 \pm 0/55^a$	$10/98 \pm 0/76^a$	$8 \pm 0/89^a$	$7/23 \pm 1/11^a$
سیاه دانه	$85/98 \pm 9/45^a$	$59/82 \pm 10/8^a$	$27/82 \pm 2/7^a$	$21/27 \pm 1/7^a$	$12/3 \pm 0/57^a$	$8/91 \pm 0/76^a$	$7/15 \pm 1/32^a$

جدول ۴- مقایسه میانگین طول پروکسیمال و دیستال توپول بر حسب متر در گروه های مختلف موش نر بالغ، ۳۵ روز بعد از تیمار نانوذرات نقره (500mg/kg/day) و عصاره سیاه دانه (50mg/kg/day)، مقادیر به صورت $\text{mean} \pm \text{SD}$ می باشد. میانگین های با کد حرف های مختلف، دارای تفاوت معنی دار نسبت به یکدیگر می باشد (one way ANOVA, Tukey's test, $P < 0/05$).

گروه ها	طول توپول پروکسیمال (m)	طول توپول دیستال (m)
کنترل	$44/44 \pm 5/77^a$	$33/12 \pm 4/64^a$
نانوذرات نقره	$43/37 \pm 3/71^a$	$30/83 \pm 5/52^a$
نانوذرات نقره+سیاه دانه	$48/8 \pm 0/94^a$	$35/26 \pm 1/12^a$
سیاه دانه	$48/79 \pm 1/22^a$	$35/33 \pm 1/3^a$

جدول ۵- مقایسه میزان مالون دی آلدئید (MDA) بر حسب (nmol/ml)، کراتینین و اوره سرم خون بر حسب (mg/dl) در گروه های مختلف موش نر بالغ، ۳۵ روز بعد از تیمار نانوذرات نقره (500mg/kg/day) و عصاره سیاه دانه (50mg/kg/day)، مقادیر به صورت $\text{mean} \pm \text{SD}$ می باشد. میانگین های با کد حرف های مختلف، دارای تفاوت معنی دار نسبت به یکدیگر می باشد (one way ANOVA, Tukey's test, $P < 0/05$).

گروه ها	میزان کراتینین (mg/dl)	میزان اوره (mg/dl)	میزان مالون دی آلدئید (nmol/ml)
کنترل	$0/49 \pm 0/035^a$	$24/78 \pm 1/56^a$	$3/76 \pm 0/15^{ab}$
نانوذرات نقره	$0/5 \pm 0/005^a$	$27/3 \pm 0/77^b$	$6/42 \pm 0/59^c$
نانوذرات نقره+سیاه دانه	$0/5 \pm 0/04^a$	$23/38 \pm 2/64^a$	$4/68 \pm 1/21^b$
سیاه دانه	$0/5 \pm 0/007^a$	$23/31 \pm 0/49^a$	$2/51 \pm 0/84^a$

جدول ۶- مقایسه میانگین وزن موش (گرم) و وزن کلیه (میلی گرم) در گروه های مختلف، ۳۵ روز بعد از تیمار نانوذرات نقره (500mg/kg/day) و عصاره سیاه دانه (50mg/kg/day)، مقادیر به صورت $\text{mean} \pm \text{SD}$ می باشد. میانگین های با کد حرف های مختلف، دارای تفاوت معنی دار نسبت به یکدیگر می باشد (one way ANOVA, Tukey's test, $P < 0/05$).

گروه ها	میانگین وزن موش در پایان دوره تیمار (گرم)	میانگین وزن موش قبل از دوره تیمار (گرم)	میانگین وزن کلیه موش (میلی گرم)
کنترل	$32 \pm 2/82^a$	$27/83 \pm 1/72^a$	$0/22 \pm 0/03^a$
نانوذرات نقره	$31/58 \pm 2/42^a$	$27/88 \pm 1/99^a$	$0/22 \pm 0/01^a$
نانوذرات نقره+سیاه دانه	$30/92 \pm 1/70^a$	$27/16 \pm 1/36^a$	$0/22 \pm 0/02^a$
سیاه دانه	$32/08 \pm 1/70^a$	$27/38 \pm 1/82^a$	$0/2 \pm 0/01^a$

بحث

نتایج مطالعه حاضر نشان داد که نانو ذرات نقره باعث کاهش حجم کلیه، کاهش فضای لومن در توبول پروکسیمال، افزایش فضای بینابینی، افزایش حجم گلومرول، جسمک کلیوی، تافت و غشای بومن و کاهش حجم فضای بومن و کاپیلاری و افزایش مالون دی آلدئید سرم در موش‌های تیمار شده با نانوذرات نقره شد. یافته‌ها نشان دهنده عبور نانوذرات از غشای سلولی مختلف، ورود آن به جریان خون و در نهایت ورود به کلیه می‌باشد [۳۳]، همچنین بیشترین غلظت نانوذرات نقره در آزمایشات مختلف در کبد، ریه و کلیه مشاهده شده است [۱۶].

رسوب نانوذرات نقره در سیتوزول می‌تواند عملکرد میتوکندری را با ایجاد آسیب مکانیکی و مسدود کردن انتقال الکترون در زنجیره تنفسی میتوکندری مختل کند. و در نتیجه منجر به افزایش تولید ROS شود [۴۴].

به نظر می‌رسد سمیت نانوذرات نقره در درجه اول با افزایش داخل سلولی سطح گونه‌های اکسیژن فعال (ROS) است. ROS شامل رادیکال‌های حاوی اکسیژن مانند سوپراکسید (O_2^-)، پراکسید هیدروژن (H_2O_2)، هیدروکسیل (OH) یا رادیکال‌های نیتروکسیل (NO) و محصولات جانبی، به عنوان مثال، آلکوکسیل (RO) می‌باشد. افزایش سطح ROS ناشی از نانوسیلور ممکن است دلیلی برای موارد مشاهده شده آسیب سلولی و آپوپتوز باشد. تولید ROS و استرس اکسیداتیو ممکن است ناشی از ویژگی کاتالیزوری نانوذرات نقره باشد، در اثر اختلال در عملکرد میتوکندری به وسیله نانوذرات نقره ایجاد شود یا ترکیبی از هر دو مکانیسم آن را تشکیل دهد [۴۳].

طبق گفته Sriram و همکاران به علت فعال شدن کاسپاز ۳ (caspase3) در اثر رادیکال آزاد حاصل از نانوذرات نقره، مسیر داخلی آپوپتوز فعال می‌شود و باعث مرگ سلول می‌شود که بیشتر توسط تکه تکه کردن DNA سلولی صورت می‌گیرد [۳۹].

ROS قادر است با پروتئین، چربی و اسید نوکلئیک واکنش دهد، منجر به پراکسیداسیون لیپیدی در غشاهای زیستی شود که منجر به اثرات فرآیندهای آنزیمی از جمله فعالیت‌های پمپ یونی و خسارت DNA و در نتیجه مهار رونویسی و تعمیر شود [۴].

در نتیجه پراکسیداسیون لیپیدی اسیدهای چرب غیراشباع در غشای زیستی از بین رفته و منجر به تخریب غشا سلول می‌شود [۳۸] که می‌تواند از دلایل کاهش حجم سلول‌ها و در نهایت کاهش حجم کلیه باشد.

افزایش حجم در گلومرول‌ها به عنوان نماینده واحد‌های ساختمانی و عملکردی کلیه، می‌تواند به منظور جبران عملکرد گلومرول‌های از دست رفته، واز سوی دیگر به منظور تطابق با شرایط جدید و دفع مواد سمی از بدن صورت گرفته باشد [۱۸]. گلومرول‌ها برای کنترل شرایط و حفظ فیلتراسیون دچار هایپر فیلتراسیون می‌شوند و این منجر به افزایش حجم گلومرول‌ها می‌شود [۴۴].

اثرات سمی نانوذرات نقره به دلیل اندازه کوچک، افزایش نسبت سطح به حجم، ترکیب شیمیایی و توانایی عبور نانوذرات نقره از سد‌های فیزیولوژیکی مورد توجه می‌باشد.

مطالعات نشان داد، نانوذرات نقره از طریق اختلال در ساختار غشا، استرس اکسیداتیو، اتصال به DNA و یا پروتئین تولید اکسیژن فعال و مرگ سلولی یا آپوپتوز، باعث ایجاد سمیت می‌شوند [۳۳].

ماتریکس خارج سلولی و ضخیم شدن غشای پایه ی گلومرولی می شوند [۱۲،۴۵].

دژنره شدن سلول های اپیتلیوم توبول های کلیوی ناشی از پراکسیداسیون لیپیدی است از آنجایی که، کلیه غنی از فسفولیپیدها می باشد مستعد تخریب ناشی از پراکسیداسیون لیپیدی توسط نانوذرات نقره است [۲۲].

همان طور که بررسی های این تحقیق نشان می دهد فضای لومن توبول پروکسیمال در گروه نانوذرات کاهش یافته است که با توجه به اثرات تخریبی نانوذرات نقره بر توبول ها و نکروز، آپوپتوز حاشیه مسواکی سلول های اپیتلیومی توبول پروکسیمال و تورم سلول های اپیتلیالی دیواره توبول ها می-توان نتیجه گرفت که متورم شدن سلول های پوششی دیواره توبول پروکسیمال باعث کاهش فضای لومن آن می شود.

مطالعات نشان داده است که رادیکال های آزاد اکسیژن نقش مهمی در ایجاد التهاب در بافت بینابینی کلیه دارد [۷]. بنا براین افزایش حجم بافت بینابینی در گروه تیمار با نانو ذرات می تواند نشان دهنده ی وجود سلول های آماسی و تورم این ناحیه بر اثر ROS و التهاب ایجاد شده توسط نانوذرات نقره باشد. در این مطالعه افزایش در ملون دی آلدئید سرم مشاهده شد. لیپیدها از مهم ترین مولکول هایی هستند که مورد تهاجم رادیکال های آزاد قرار می گیرند. این فرآیند منجر به پراکسیداسیون لیپیدها که در نهایت موجب کاهش حیات و مرگ سلولی می-شود. محصول نهایی ناشی از پراکسیداسیون لیپیدها، مالون دی آلدئید (MDA=Malondialdehyde) می باشد [۳۶]. نتایج این بررسی نشان داد که نانوذرات نقره باعث افزایش میزان اوره سرم خون در گروه تیمار شده با نانوذرات نقره در گروه تیمار شده با نانوذرات نقره می شود ولی

نانوذرات نقره ممکن است با آنزیم های درون سلولی تعامل کنند. از آنجایی که یون های نقره شباهت زیادی به گروه های تیول آزاد نشان می دهد، اتصال به گروه تیول می تواند منجر به آسیب و غیرفعال کردن پروتئین ها و آنزیم ها شود و بنابراین به آسیب سلولی منجر شود، علاوه براین، یون های نقره به مولکول های DNA به ویژه به باز های پورین و پیریمیدین متصل می-شود. و باعث اختلال در چرخه ی تکثیر سلول و تخریب شود [۴۳].

در یک بررسی مشاهده شد که سطح سیتوکین هایی مانند IL-1, IL-6, IL-4, IL-10, IL-12 و همچنین TGF- β نیز به صورت وابسته به دوز با تکرار تجویز دهانی افزایش می یابد. علاوه بر این، توزیع سلول B در لنفوسیت و IgE افزایش یافت. به این ترتیب به این نتیجه رسیدند که مصرف مکرر نانوذرات نقره در ابعاد نانو ممکن است سمیت و پاسخ های التهابی را در موش القا کند [۱۳]. استرس اکسیداتیو از طریق چند سازوکار در ایجاد آسیب کلیوی نقش دارد. استرس اکسیداتیو اولاً از طریق افزایش بیان ژن فاکتوررشد اندوتلیال عروقی (VEGF) پودوسیت ها، سلول های اندوتلیال و سلول های مزانژیال کلیه سبب افزایش نفوذ پذیری گلومرولی و دفع پروتئین از طریق ادرار می شود [۴۵] ثانیاً، باعث افزایش بیان ژن فاکتورهای رشد مختلف از جمله فاکتور رشد تبدیل کننده (TGF- β)، فاکتوررشد بافت همبند (CTGF) و فاکتور رشد مشتق از پلاکت ها (PDGF) در سلول های اندوتلیال گلومرولی، سلول های مزانژیال، سلول های توبولار، پروگزیمال، فیبروبلاست ها و ماکروفاژها می شود [34]. این فاکتورهای رشد سبب افزایش بیان ژن پروتئین های کلاژن نوع I، III، V، VI، لامینین و فیبرونکتین می شوند و به این ترتیب باعث افزایش

در سیاه دانه کوئرستین، کامفرول و گلاکتوزیل هستند به دام انداختن و حذف رادیکال‌های آزاد از نقش‌های مهم فعالیت آنتی‌اکسیدانی این ترکیبات می‌باشد.

تیموکینون و متابولیت آن دی هیدروتیموکینون به عنوان آنتی‌اکسیدان نقش مهمی در پیشگیری از پراکسیداسیون چربی‌ها در بافت‌های مختلف موش از خود نشان داده‌اند. ترکیبات دیگر سیاهدانه مانند کینون، کارواکرول، تی آنتول و 4 ترپنئول، در اتصال رادیکال‌های آزاد به یکدیگر فوق‌العاده‌اند [۵]. مصرف سیاه دانه باعث افزایش گروه‌های تام تیول شده و این گروه‌ها با خنثی کردن رادیکال‌های آزاد باعث کاهش پراکسیداسیون لیپیدی و استرس اکسیداتیو می‌شوند [۳۵].

ایجاد و تداوم فرایند التهاب توسط عواملی مانند ائوزینوفیل، اکسیدان‌ها، سیتوکین و آنزیم‌های لیتیک ترشح شده از ماکروفاژهای التهابی و نوتروفیل‌ها است. فرایند التهاب توسط لیپواکسیژناز و سیکلواکسیژناز تنظیم می‌شود، TQ و عصاره آبی سیاه دانه مسیر سیکلواکسیژناز و ۵- لپواکسیژناز را مهار می‌کند [۱۹، ۲۵].

روغن سیاه دانه باعث کاهش التهاب و در نتیجه تورم سلولی و استرس اکسیداتیو می‌شود و در نتیجه حجم گلوپولوس در گروه عصاره + نانوذرات نقره کاهش می‌یابد و نیز حجم کاپیلاری نزدیک به گروه کنترل می‌شود.

نتیجه‌گیری

این یافته‌ها نشان داد عصاره سیاه دانه به عنوان یک آنتی‌اکسیدان قوی توانست از آسیب‌های وارده به بافت کلیه در اثر تیمار با نانوذرات نقره جلوگیری کند. بنابراین باتوجه به افزایش روز افزون از محصولات

تغییری در میزان کراتینین این گروه در مقایسه با سایر گروه‌ها مشاهده نشد. اوره محصول تجزیه پروتئین‌ها می‌باشد. حدود ۹۰ درصد اوره تولید شده از طریق کلیه‌ها دفع می‌شود، در همین حال، کراتینین محصول زائد تولید شده از کراتینین عضلانی است، که در طول انقباض عضله استفاده می‌شود. کراتینین معمولاً به عنوان شاخص اندازه‌گیری عملکرد گلوپروولی می‌باشد. در این مطالعه تیمار همزمان سیاه دانه با نانوذرات نقره در گروه نانوذرات نقره + سیاه دانه توانست اثرات سوء نانوذرات نقره بر کلیه را تا حد زیادی جبران کند. سیاه دانه یک گیاه شناخته شده به خاصیت آنتی‌اکسیدانی است و جزء اصلی آن (۴۸٪-۳۰٪ آن را تشکیل می‌دهد) تیموکینون است، که دارای بسیاری از اثرات درمانی است [۳۱]. در تحقیقی که توسط Bayrak و همکارانش در سال ۲۰۰۸ صورت گرفت مشخص شد که سیاه دانه بهبود قابل توجهی در فعالیت آنزیم‌های سوپراکسید دسموتاز (SOD) و گلوپاتیون پر اکسیداز (GSH-Px) سرم و همچنین فعالیت آنزیمی کاتالاز (CAT)، SOD و GSH-Px بافت می‌دهد و NSO منجر به پایین‌تر آمدن سطح وضعیت کل اکسیدان (TOX) و افزایش یافتن ظرفیت آنتی‌اکسیدانی کل (TAC) و همچنین کاهش مالون دی آلدئید (MDA) سرم و بافت، نیتریک اکسید (NO) و محتوای کربونیل پروتئین (PCC) می‌شود که توسط آسیب کلیوی افزایش یافته است [۴].

گزارش شده است که بسیاری از فعالیت‌های فارماکولوژی آن علاوه بر نقش محوری خود در حفاظت از بافت کلیه در برابر بسیاری از عوامل (مانند سیکلوپورین، جتامايسين و سيس پلانين) به دلیل توانایی آن در جاروب کردن رادیکال‌های آزاد و مهار پراکسیداسیون لیپیدی است [۳۱] فلاونوئیدهای موجود

- of Black Seed (*Nigella Sativa*) oil against CCl4-Induced oxidative damages in wistar rats testis." *IOSR-J Pharm Bio Sci* 5: 68-74.
- [10] Dezfoulian A.R. Panahi M. Feizi F, (2009). "**Stereological evaluation of renal glomeruli in offspring of diabetic female rats.**": 17-22.
- [11] [11] Fisher-Wellman K . Bloomer R.J, (2009). "Acute exercise and oxidative stress: a 30 year history." *Dynamic Medicine* 8.1: 1.
- [12] Forbes JM. Cooper ME. Oldfield MD. Thomas MC, "**Role of advanced glycation end products in diabetic nephropathy.** (2003)" *Journal of the American Society of Nephrology* 14.suppl 3: S254-S258.
- [13] Gaillot S. Rouanet J-M, (2015). "Silver nanoparticles: their potential toxic effects after oral exposure and underlying mechanisms—a review." *Food and Chemical Toxicology* 77: 58-63.
- [14] Ghilissi Z. Hamden Kh, Mongi S. Zouheir S. Mounir Z.K. El Feki A. Hakim A, (2012). "Effect of *Nigella sativa* seeds on reproductive system of male diabetic rats." *African Journal of Pharmacy and Pharmacology* 6.20: 1444-
- [15] Gibbons B, Warner L. (2005) "The role of antimicrobial silver nanotechnology. *Medical Device and Diagnostic Industry Magazine*"; 27(5): 164-169.
- [16] Gromadzka-Ostrowska J. Dziendzikowska K. Lankoff A. Dobrzyńska M. Instanes C. Brunborg G. Gajowik A. Radzikowska J. Wojewódzka M. Kruszewski M (2012). "**Silver nanoparticles effects on epididymal sperm in rats.**" *Toxicology letters* 214.3: 251-258
- [17] Hadjzadeh M-A-R. Mohammadian N. Rahmani Z. Behnam Rassouli F. (2008) "**Effect of Thymoquinone on Ethylene Glycol-Induced Kidney Calculi in Rats**". *Urol J*;5:149-55.
- [18] Heidari Z. Dezfoulian A.R. Barbarestani M. and Noori S.M.H, (2002). "**A stereological analysis of renal glomeruli following chronic lead intoxication in rat during a continuous period of 8 weeks.**" *Acta Medica Iranica* 40.2: 73-78.
- [19] Hemalatha P. Reddy AG. Rani MU. Anandkumar A. Shivakuma P, (2013).
 حاوی نانوذرات نقره توصیه می شود به اثرات این آنتی اکسیدان در جلوگیری و بهبود تخریب ناشی از نانوذرات نقره توجه شود.
- تشکر و قدردانی**
- بدین وسیله از تمام کسانی که ما را در انجام این مطالعه یاری نمودند تشکر و قدردانی می گردد.
- منابع**
- [1] Almansour M. Jarra Q . Battah A. Jarrar B, (2015) . "**Morphometric Alterations Induced by the Toxicity of Variable Sizes of Silver Nanoparticles.**" *Int. J. Morphol* 33.2: 544-552
- [2] Al-Sa'aidi J. A. A. Al-Khuzai A. L. D. Al-Zobaydi N. F. H, (2009). "Effect of alcoholic extract of *Nigella sativa* on fertility in male rats." *Iraqi J Vet Sci* 23.Suppl II: 123-128.
- [3] Asharani P.V. Wu.YL. Gong Z. Valiyaveetil S, (2008). " Toxicity of silver nanoparticles in zebrafish models. *Nanotechnology*". 19(25): 5102-10.
- [4] Bayrak O. Bavbek N. Karatas O. F. Bayrak R. Catal F. Cimentepe E. Akbas A. Yildirim E. Unal D. Akcay A, (2008) . "**Nigella sativa protects against ischaemia/reperfusion injury in rat kidneys.**" *Nephrology Dialysis Transplantation* 23.7: 2206-2212.
- [5] Burits. M and Bucar F, (2000). "**Antioxidant activity of Nigella sativa essential oil.**" *Phytotherapy Research* 14.5: 323-328.
- [6] Buzea C, Pacheco I, Robbie K. (2007). "Nanomaterials and nanoparticles: Sources and toxicity. *Biointerphases*"; 2(4): 17-71.
- [7] Cameron JS. Greger R, (1998) . "**Renal function and testing of function.**" *Oxford textbook of clinical nephrology* 1: 39-69.
- [8] Chen X, Schluesener HJ. (2008)" *Nanosilver: a nanoparticle in medical application. Toxicol Lett*; 176 (1): 1–12.
- [9] Danladi J. Ahmed S. A. Akpulu S. P. Owolagba G. K. Iduh M. U, Mairiga A, (2013)"Protective effect of cool extraction

- "Arsenic-induced histological alterations in various organs in rats." Int J Life Sci Biotechnol Pharm Res 2: 119-27.
- [20] Hoseini L. Roozbeh J. Sagheb M. Karbalay-Doust S. Noorafshan, A, (2009). "**Nandrolone decanoate increases the volume but not the length of the proximal and distal convoluted tubules of the mouse kidney.**" Micron 40.2: 226-230.
- [21] Howard Vand Reed M, (2004). "**Unbiased stereology: three-dimensional measurement in microscopy.**" Garland Science,
- [22] Iqbal M Athar M, (1998). "**Attenuation of iron-nitritoltriacetate (Fe-NTA)-mediated renal oxidative stress, toxicity and hyperproliferative response by the prophylactic treatment of rats with garlic oil.**" Food and chemical toxicology 36.6: 485-495
- [23] Kim W. Y. Kim J. Park J. D. Ryu H. Y. & Yu I. J, (2009). "**Histological study of gender differences in accumulation of silver nanoparticles in kidneys of Fischer 344 rats.**" Journal of Toxicology and Environmental Health, Part A 72.21-22: 1279-1284.
- [24] Mandarim-de-Lacerda C. A, (2003). "**Stereological tools in biomedical research.**" Anais da Academia brasileira de Ciências 75.4: 469-486.
- [25] Mansour M. Tornhamre S, (2004). "**Inhibition of 5-lipoxygenase and leukotriene C4 synthase in human blood cells by thymoquinone.**" Journal of Enzyme Inhibition and Medicinal Chemistry 19.5: 431-436
- [26] Murmu S and Shrivastava V. K, (2011). "**Protective Action of an Anti-oxidant (vitamin-C) Against Bisphenol-toxicity in Cirrhinus mrigala (Ham.).**" Turkish Journal of Fisheries and Aquatic Sciences 11.1.
- [27] Naghsh N. Mashayekh A. Khodadadi S, (2013). "**Effects of silver nanoparticle on lactate dehydrogenase activity and histological changes of heart tissue in male wistar rats.**" Journal of Fasa University of Medical Sciences 2.4: 303-307.
- [28] Nyengaard J. R. Flyvbjerg A. Rasch R, (1993) "**The impact of renal growth, regression and regrowth in experimental diabetes mellitus on number and size of proximal and distal tubular cells in the rat kidney.**" Diabetologia 36.11: 1126-1131.
- [29] Panacek A, Kvittek L, prucek R, Kolar M. et al. (2006). "Silver colloid nanoparticles: synthesis, characterization, and antibacterial activity". J Phys Chem; 110(33): 16248-16253
- [30] Pazvant G. Sahin B. Kahvecioglu K.O. Gunes H. Ince, N.G. . Bacinoglu D, (2009). "**The volume fraction method for the evaluation of kidney: A stereological study.**" Ankara Univ. Vet. Fak. Derg 56: 233-239.
- [31] Rateb A. & Abdel-Hafez A. M, (2013). "**Effect of Nigella sativa oil on paracetamol-induced renal cortical damage in rats: light and electron microscopic study.**" Egyptian Journal of Histology 36.1: 127-138.
- [32] Sardari R. R.R. Rezaei Zarchi S. Talebi A. Nasri S, Imani S. Khoradmehr A. Razavi Sheshde S. A, (2012). "Toxicological effects of silver nanoparticles in rats." African Journal of Microbiology Research 6.27: 5587-5593.
- [33] Seyedalipour B. Barimani N. Dehpour Jooybari A.A. Hosseini S.M. Oshrieh M, (2015). "**Histopathological Evaluation of Kidney and Heart Tissues after Exposure to Copper Oxide Nanoparticles in Mus musculus.**" Journal of Babol University of Medical Sciences 17.7: 44-50
- [34] Shah SV. Baliga R. Rajapurkar M. Fonseca VA, (2007). "**Oxidants in chronic kidney disease.**" Journal of the American Society of Nephrology 18.1: 16-28.
- [35] Sharieatzadeh SM. Malky Rad A. Hovaida R. Rahzani K. Agha Johary M. Fazli D, (2011). "**The effect of Nigella sativa on oxidative stress.**" Journal of Shahrekord University of Medical Sciences 12.4: 21-26.
- [36] Sichani K. Naghsh N. Razmi N, (2012). "**Effects of Alcoholic Extract of Peganum harmala L. on Malondialdehyde Concentration and Catalase and Glutathione Peroxidase Activity in Mice Treated with Nanosilver**

- Particles".** J Mazand Univ Med Sci; 22(95): 10-17 (Persian).
- [37] Sies. H, "Oxidative stress: oxidants and antioxidants. (1997). " Experimental physiology 82.2: 291-295
- [38] Sohini S. Rana S. V. S, (2007). "**Protective effect of ascorbic acid against oxidative stress induced by inorganic arsenic in liver and kidney of rat.**" Indian journal of experimental biology 45.4: 371.
- [39] Sriram M.I. Kanth S.B.M. Kalishwaralal K. Gurunathan S, (2010). "**Antitumor activity of silver nanoparticles in Dalton's lymphoma ascites tumor model.**" Int J Nanomedicine 5.1: 753-762
- [40] Stebounova LV. Adamcakova-Dodd A. Kim JS. Park H, (2011). "Nanosilver induces minimal lung toxicity or inflammation in a subacute murine inhalation model." Particle and fibre toxicology 8.1: 1. 12
- [41] Tang J. Xi T, (2008). "Status of biological evaluation on silver nanoparticles." Sheng wu yi xue gong cheng xue za zhi= Journal of biomedical engineering= Shengwu yixue gongchengxue zazhi 25.4: 958-961.
- [42] Tayarani-Najaran Z. Sadeghnia H. R. Asghari M. Mousavi S.H, (2009). "Neuroprotective effect of Nigella sativa hydro alcoholic extract on serum/glucose deprivation induced PC12 cells death." Physiology and Pharmacology 13.3: 263-270.
- [43] Völker C. Oetken M. Oehlmann J, (2013). "The biological effects and possible modes of action of nanosilver." Reviews of Environmental Contamination and Toxicology Volume 223. Springer New York, 81-106.
- [44] Wang Z. Xia T. Liu S, (2015). "**Mechanisms of nanosilver-induced toxicological effects: more attention should be paid to its sublethal effects.**" Nanoscale 7.17: 7470-7481.
- [45] Yamagishi S.I. and Imaizumi T, (2005). "**Diabetic vascular complications: pathophysiology, biochemical basis and potential therapeutic strategy.**" Current pharmaceutical design 11.18: 2279-2299.

