

## بررسی اثر موضعی ترکیب روغن کتان و عصاره الکلی دارچین در روند التیام زخم تمام ضخامت جراحی در مدل خرگوش

محمد رضا فرهپور<sup>۱\*</sup>، مجید غفوری<sup>۲</sup>

۱- استادیار گروه علوم درمانگاهی، دانشکده دامپزشکی، واحد ارومیه، دانشگاه آزاد اسلامی، ارومیه، ایران.  
 ۲- دانشجوی گروه علوم درمانگاهی، دانشکده دامپزشکی، واحد ارومیه، دانشگاه آزاد اسلامی، ارومیه، ایران.  
 \*نویسنده مسئول مکاتبات: mrf78s@gmail.com  
 (دریافت مقاله: ۹۳/۷/۱۰ پذیرش نهایی: ۹۳/۱۱/۱۸)

### چکیده

هدف از این مطالعه، ارزیابی تاثیر موضعی ترکیب روغن دانه کتان و عصاره هیدروالکلی دارچین در بهبود زخم تجربی پوست در خرگوش بود. شصت خرگوش نیوزلندی به طور تصادفی به ۴ گروه آزمون اختصاص داده شد. در هر خرگوش دو زخم پوستی تمام ضخامت برشی در پهلو و در هر طرف از خط وسط پشت ایجاد شد. خرگوش‌های گروه ۱ هیچ درمانی را دریافت نکردند. خرگوش‌های گروه ۲ با پماد دارونما، گروه ۳ با پماد روغن کتان ۲٪ و گروه ۴ با پماد حاوی ترکیب روغن کتان ۲٪ به علاوه عصاره هیدروالکلی دارچین ۳٪ درمان شدند. مساحت سطح زخم (میلی متر مربع) در روز ۴، ۸، ۱۲، ۱۶ و ۲۰ با استفاده از یک کاغذ شفاف اندازه‌گیری شد. در روزهای ۳، ۷، ۱۴ و ۲۱ نمونه‌ای از بافت محل ترمیم، برای مطالعات بافت‌شناسی توسط رنگ‌آمیزی تری کروم ماسون تهیه شد. با توجه به نتایج، پماد حاوی ترکیب روغن کتان ۲٪ + عصاره هیدروالکلی دارچین ۳٪ سبب کاهش قابل توجهی در اندازه زخم در تمامی روزهای پس از ایجاد زخم در مقایسه با گروه شاهد شد ( $p < 0/05$ ). همچنین، این ترکیب به طور معنی‌داری موجب انتشار فیبروبلاست‌ها در حیوانات درمان شده در مقایسه با دیگر گروه‌ها شد ( $p < 0/05$ ). نتایج نشان داد که تجویز همزمان روغن کتان ۲٪ و عصاره هیدروالکلی دارچین ۳٪ اثرات مفیدی بر روند بهبود زخم دارد.

**کلید واژه‌ها:** التیام زخم، روغن دانه کتان، عصاره دارچین، زخم برشی، خرگوش.

### مقدمه

بررسی فرآیند مذکور از دیدگاه آسیب‌شناختی، در طول زمان می‌باشیم (Naeini et al., 2008; Farahpour and Habibi, 2012). در شرایط عادی، فرایند درمان با یک الگوی التهاب در نتیجه انتشار سلول‌های آماسی

بهبود زخم بافت‌های آسیب دیده، از جمله پوست، پدیده فیزیولوژیک طبیعی پیچیده‌ای است که در آن برای درک بهتر چگونگی فرایند بهبود زخم، نیازمند

(Otranto *et al.*, 2010). یافته‌های بالینی نشان داده که روغن دانه کتان دارای بسیاری از عملکرد های بیولوژیک از جمله اثرات ضد میکروبی، آنتی اکسیدانی و ضد التهابی است (Farahpour *et al.*, 2011).

دارچین با نام علمی (*Ceylon cinnamon*)، درختچه‌ای از راسته لورالس (Laurales) و تیره برگ‌بوها (Lauraceae) است. پوست دارچین نه تنها به عنوان یک ادویه و چای، بلکه به‌عنوان یکی از مولفه‌های کلیدی از درمان‌های گیاهی برای سرماخوردگی، بیماری‌های قلبی-عروقی و گوارشی مزمن و اختلالات زنان در طب شرقی استفاده می‌شود (Farahpour and Habibi, 2012). بر این اساس، مطالعات گسترده‌ای در مورد فعالیت‌های دارویی پوست درخت دارچین انجام گرفته است و نشان داده شده که پوست دارچین با طیف گسترده‌ای موجب بروز اثرات فیزیولوژیکی مثبت می‌گردد. به عنوان مثال، نشان داده شده است که اسانس و عصاره آبی دارچین در برابر بسیاری از میکروب‌های بیماری‌زا، ویروس‌ها و انواع مختلفی از سلول‌های توموری موثر است (Oussalah *et al.*, 2006). علاوه بر این، گزارش شده است که پوست دارچین باعث کاهش سطح قند خون از طریق افزایش مصرف گلوکز نسبت به ترشح انسولین در بدن می‌گردد (Qin *et al.*, 2003). پیش از این نیز گزارش شده است که عصاره الکلی دارچین موجب تسریع روند ترمیم زخم با افزایش میزان انقباض زخم و تولید بافت پوششی گردیده است (Farahpour and Habibi, 2012).

با توجه به مجموعه فوق‌الذکر در مورد اثرات فارماکولوژیک مفید و متعدد روغن دانه کتان و عصاره دارچین، اثر هم‌افزایی پماد روغن دانه کتان و عصاره

(نوتروفیل‌ها) به منظور از بین بردن سلول‌های آسیب دیده آغاز می‌گردد. سپس جهت تکمیل فاز التهابی و شروع فاز بازسازی و پرولیفراسیون سلولی، سلول‌های ایمنی تک هسته‌ای به محل زخم مهاجرت می‌کنند (Sharifi *et al.*, 2012; Estevão *et al.*, 2013). چندین ترکیب شیمیایی و طبیعی متنوعی برای تسریع فرآیند بهبود زخم استفاده می‌گردد، اما همراه با مزایا، عوارض ناشی از این داروها قابل انکار نیست (Purohit *et al.*, 2012). امروزه، مردم به دلیل آگاهی بیشتر از خواص دارویی گیاهان از یک سو، و از سوی دیگر ارزان، سالم و در دسترس بودن، تمایل بیشتری به استفاده از داروهای گیاهی و محصولات به‌دست آمده از گیاهان پیدا کرده‌اند (Asadpour *et al.*, 2013). بر این اساس، به دلیل اثرات درمانی گیاهان دارویی، در سال‌های اخیر، پژوهش‌ها فراوانی به سوی اثبات بسیاری از اثرات درمانی، به‌خصوص اثرات التیام بخشی برخی از گیاهان و یا ترکیبی از آنها کشیده شده است (Estevão *et al.*, 2013) که می‌توان از آنها در شیوه‌های درمان پزشکی و دامپزشکی بهره جست (Purohit *et al.*, 2012).

گیاه کتان (*Linum usitatissimum L.*) گیاهی است متعلق به خانواده لیناسه‌آ (Linaceae)، که در آب و هوای مدیترانه‌ای رویش دارد و بومی اروپا و آسیا می‌باشد (Farahpour *et al.*, 2011). دانه این گیاه به عنوان یک منبع برای تولید روغن و مواد مغذی به حساب می‌آید که غنی از فیبر، پروتئین و چربی می‌باشد (Nesbitt and Thompson, 1997). روغن کتان یکی از غنی‌ترین روغن‌های حاوی اسیدهای چرب غیر اشباع، اسیدهای چرب ضروری، اسید لینولنیک (امگا-۳)، اسید لینوئیک (امگا-۶)، اسید اولئیک (امگا-۹) می‌باشد

مطالعه کلیه ملاحظات اخلاقی و پروتکل‌های کار روی حیوانات آزمایشگاهی، مورد تأیید کمیته نظارت بر حقوق حیوانات آزمایشگاهی بود.

### درمان زخم موضعی آماده عمل

در این مطالعه ۳ نوع پماد موضعی مختلف مورد استفاده قرار گرفت. ترکیب پایه بکار رفته در تمامی پمادها، بر اساس فرمول ذکر شده بود. خرگوش‌ها به چهار گروه مساوی تقسیم شدند. گروه اول، به عنوان شاهد هیچ درمانی را دریافت نکرد. گروه دوم، به عنوان دارونما فقط با پماد پایه تحت تیمار قرار گرفتند. گروه سوم، با پماد روغن کتان ۲٪ (به شکل وزنی-وزنی) و گروه چهارم با پماد دارای فورمولاسیون ترکیبی عصاره ۳ درصد دارچین و ۲ درصد روغن کتان، تحت عنوان پماد ترکیبی، تا زمان بهبودی کامل روزانه یک‌بار، در محدوده زمانی ۸-۹ عصر، تحت تیمار قرار گرفتند (Trivellato Grassi, 2013).

### روش القاء بیهوشی و ایجاد زخم

القاء بیهوشی با تزریق زایلازین هیدروکلراید ۲ درصد (۹۰ mg/kg; Woerden, Holland) و کتامین هیدروکلراید ۵ درصد (۵۵ mg/kg; Woerden, Holland) به صورت داخل صفاقی انجام گردید. هر خرگوش روی میز جراحی در وضعیت شکمی ثابت شده و پهلوهای آن موچینی و توسط الکل اتانول ۷۰ درجه و محلول صابونی پویدون آیوداین، ضدعفونی گردید. سپس با کمک تیغ و قیچی جراحی، دو زخم مربع شکل تمام ضخامت، با ابعاد ۲ سانتی‌متر بر هر پهلو خرگوش‌ها ایجاد گردید. خونریزی‌های موضعی توسط گاز استریل کنترل شد. پس از ایجاد زخم در تمامی خرگوش‌ها، به طور تصادفی به ۴ گروه ۱۵ تایی (شاهد،

هیدروالکلی دارچین در بهبود زخم تجربی پوست در مدل حیوانی خرگوش مورد بررسی قرار گرفته است.

### مواد و روش‌ها

#### روش عصاره‌گیری و آماده‌سازی پماد

چوب دارچین از بازار سنتی همدان تهیه گردید و پس از خرد کردن، ۲۵۰ گرم از آن توسط ترکیب آب و اتانول ۹۶ درجه و با روش ماسریشن عصاره‌گیری شد. عصاره به‌دست آمده، توسط دستگاه تقطیر در خلأ تغلیظ گردید. محلول غلیظ به دست آمده در سه مرحله فیلتر شد و تحت شرایط استریل شده در دمای ۳۵ درجه سانتی‌گراد خشک گردید (Eseyin, 2007). هم‌چنین روغن دانه کتان از شرکت باریج اسانس تهیه گردید. در پایان جهت ساخت پمادهای درمانی میزان ۲ گرم از عصاره خشک شده دارچین، به شکل وزنی-وزنی، به یک قوطی حاوی ۹۸ گرم پماد پایه (ترکیبی از ۷۰ گرم وازلین و ۳۰ گرم اوسرین) اضافه گردید. در قوطی دیگر، ۲/۵ گرم از عصاره خشک شده دارچین به همراه ۲/۵ گرم روغن کتان، تحت عنوان پماد ترکیبی، به شکل وزنی-وزنی به ۹۵ گرم پماد پایه اضافه گردید.

#### حیوانات مورد مطالعه

در این تحقیق از ۶۰ قلاده خرگوش نیوزلندی با محدوده وزنی ۲۰۰±۲۱۰۰ گرم و از هر دو جنس استفاده شد. دو هفته قبل از مطالعه، این حیوانات به مرکز پرورش و نگهداری حیوانات آزمایشگاهی دانشکده دامپزشکی منتقل شده و در قفس‌های استاندارد تحت شرایط نوردهی کنترل شده ۱۲ ساعت روشنایی و ۱۲ ساعت تاریکی و دمای ثابت ۲۳±۲ درجه سلسیوس نگهداری شدند. در طول مطالعه تمام حیوانات به‌صورت آزادانه به پلت و آب تازه دسترسی داشتند. در این

بخشی از بافت جوانه‌ای، جدا گشته و بلافاصله در داخل ظرف حاوی فرمالین بافر ۱۰ درصد قرار داده شد. پس از تثبیت و قالب‌گیری نمونه‌های بافتی در پارافین (بلوک‌زنی)، توسط میکروتوم مقاطعی به ضخامت ۵ میکرون تهیه و به روش تری‌کروم ماسون (جهت شمارش سلولی و بررسی کیفی حجم کلاژن رسوبی) رنگ‌آمیزی گردید (Süntar et al., 2011). مقدار ارتشاح سلول‌های ایمنی چند هسته‌ای (PMN) و سلول‌های ایمنی تک هسته‌ای (MNC)، فیبروبلاست‌ها و تعداد رگ‌های خونی (NV) در هر میلی‌متر مربع در هر بخش بافت در بزرگنمایی ۴۰۰ و ۶۰۰ مورد بررسی و شمارش قرار گرفت.

#### تحلیل آماری داده‌ها

اطلاعات به‌دست آمده، با استفاده از آزمون تجزیه و تحلیل واریانس یک‌طرفه (ANOVA)، مورد واکاوی آماری قرار گرفتند. تفاوت در  $p < 0/05$  معنی‌دار در نظر گرفته شد. یافته‌ها به‌صورت میانگین  $\pm$  انحراف معیار (mean  $\pm$  S.D.) نشان داده شد.

#### یافته‌ها

##### ارزیابی اندازه زخم

تغییرات مساحت زخم در پیشرفت روند بهبودی در جدول ۱ نشان داده شده است. هر دو گروه درمانی، به‌خصوص گروه درمانی با پماد حاوی ترکیب روغن کتان- عصاره دارچین، کاهش معنی‌دار اندازه زخم در مقایسه با گروه شاهد دیده شد ( $p < 0/05$ )، به‌طوری‌که اندازه مساحت زخم از روز هشتم بعد از ایجاد، در گروه درمانی با پماد ترکیبی در مقایسه با گروه شاهد و حتی گروه درمانی با پماد روغن کتان، کاهش بسیار قابل توجهی پیدا کرده بود ( $p < 0/05$ ).

دارونما و دو نوع پماد درمانی) تقسیم شده و سپس خرگوش‌های قرار داده شده در هر یک از گروه‌ها، به دو بخش ۶ تایی (جهت اندازه‌گیری مساحت زخم) و ۹ تایی (گروه‌های نمونه‌برداری در روزهای ۳، ۷، ۱۴ و ۲۰ با سه حیوان در هر روز) تقسیم شدند. در پایان روزهای مذکور، به منظور بررسی آسیب‌شناختی، نمونه بافتی جهت انجام آزمایشات مربوطه اخذ شد. برای اطمینان از برداشت کامل بافت از پانچر ۸ میلی‌متری استفاده گردید. برای جلوگیری از وارد آمدن هرگونه خدشه طی مطالعه، هر خرگوش پس از اخذ نمونه، از روند مطالعه کنار گذاشته شد.

##### اندازه‌گیری سطح زخم

در تمامی گروه‌های درمانی، زخم‌ها در روزهای ۴، ۸، ۱۲، ۱۶ و ۲۰ بعد از ایجاد، توسط کاغذ شفاف اندازه‌گیری شدند (Farahpour and Habibi, 2012). به منظور بررسی اندازه‌گیری سطح زخم، هر موش بیهوش شده در وضعیت خوابیده بر روی پهلو قرار داده می‌شد و سپس حاشیه زخم روی یک کاغذ شفاف ترسیم می‌گردید. برای به حداقل رسانیدن میزان خطا، ترسیم حاشیه کل هر زخم، در هر خرگوش، سه بار تکرار شده و میانگین آن محاسبه می‌گردید. درصد بهبودی زخم با فرمول اندازه‌گیری زخم به روش والکر (درصد اندازه زخم = سطح زخم در روز مورد نظر / زخم در روز ۰ × ۱۰۰)، اندازه‌گیری و محاسبه شد (Walker et al., 2008).

##### بررسی هیستوپاتولوژی

در روزهای ۳، ۷، ۱۴ و ۲۰ بعد از ایجاد زخم، پس از القاء بیهوشی عمومی، یک تکه تمام ضخامت از بافت جلدی شامل ۲ میلی‌متر از حاشیه پوست سالم به همراه

جدول ۱- اثر پمادهای درمانی بر میزان متوسط  $\pm$  میانگین خطای استاندارد اندازه مساحت زخم در روزهای مختلف دوره آزمایش

| روزهای اندازه‌گیری | روزهای اندازه‌گیری     |                         |                          |                          |                          | گروه‌های مورد آزمایش |
|--------------------|------------------------|-------------------------|--------------------------|--------------------------|--------------------------|----------------------|
|                    | روز ۲۰                 | روز ۱۶                  | روز ۱۲                   | روز ۸                    | روز ۴                    |                      |
|                    | ۱۴/۸±۳/۲۷ <sup>a</sup> | ۸۰/۲±۱۰/۶۳ <sup>a</sup> | ۱۳۸/۶±۱۳/۸۸ <sup>a</sup> | ۳۱۶/۶±۲۵/۵۵ <sup>a</sup> | ۴۴۱/۴±۲۹/۷ <sup>a</sup>  |                      |
| دارونما            | ۱۲/۴±۲/۱۹ <sup>a</sup> | ۷۴±۱۰/۵۸ <sup>a</sup>   | ۱۰۶±۶۸/۸ <sup>b</sup>    | ۲۲۷/۱۰±۳۲/۲ <sup>b</sup> | ۴۱۶/۴±۲۲/۴۵ <sup>a</sup> |                      |
| پماد روغن کتان ۲٪  | ۱/۸±۱/۷۸ <sup>b</sup>  | ۲۴/۴±۶/۸۷ <sup>b</sup>  | ۸۵/۸±۴/۹۱ <sup>b</sup>   | ۱۹۵/۴±۱۷/۶۸ <sup>b</sup> | ۳۳۷/۶±۱۶/۱۸ <sup>b</sup> |                      |
| پماد ترکیبی        | ۰/۲±۰/۴۴ <sup>b</sup>  | ۱۲±۶/۴۰ <sup>c</sup>    | ۷۶/۲±۲۰/۸۱ <sup>c</sup>  | ۱۴۰/۴±۵۹/۳۰ <sup>c</sup> | ۳۴۵/۶±۳۵/۱۶ <sup>b</sup> |                      |

a و b بیانگر اختلاف معنی‌دار بین گروه شاهد و گروه‌های درمانی در هر ستون می‌باشد ( $p < 0.05$ ).

### ارزیابی آسیب‌شناختی

روزهای نمونه برداری، نسبت به گروه شاهد کاهش معنی‌داری نشان می‌دهد ( $p < 0.05$ ). اما انتشار سلولهای ایمنی تک هسته‌ای فقط در گروه درمانی با پماد ترکیبی روغن کتان + عصاره دارچین، در روز ۷ پس از جراحی در مقایسه با گروه شاهد افزایش معنی‌داری نشان می‌دهد ( $p < 0.05$ ).

اثر پماد روغن دانه کتان و عصاره الکلی دارچین در انتشار سلول‌های ایمنی، مهاجرت فیبروبلاستی و نوزایش عروقی، در طول فرآیند ترمیم زخم در جدول ۲ نشان داده شده است. همانطور که در جدول ۲ دیده می‌شود، انتشار سلول‌های ایمنی چند هسته‌ای در حیوانات درمان شده با هر دو پماد درمانی، در تمامی

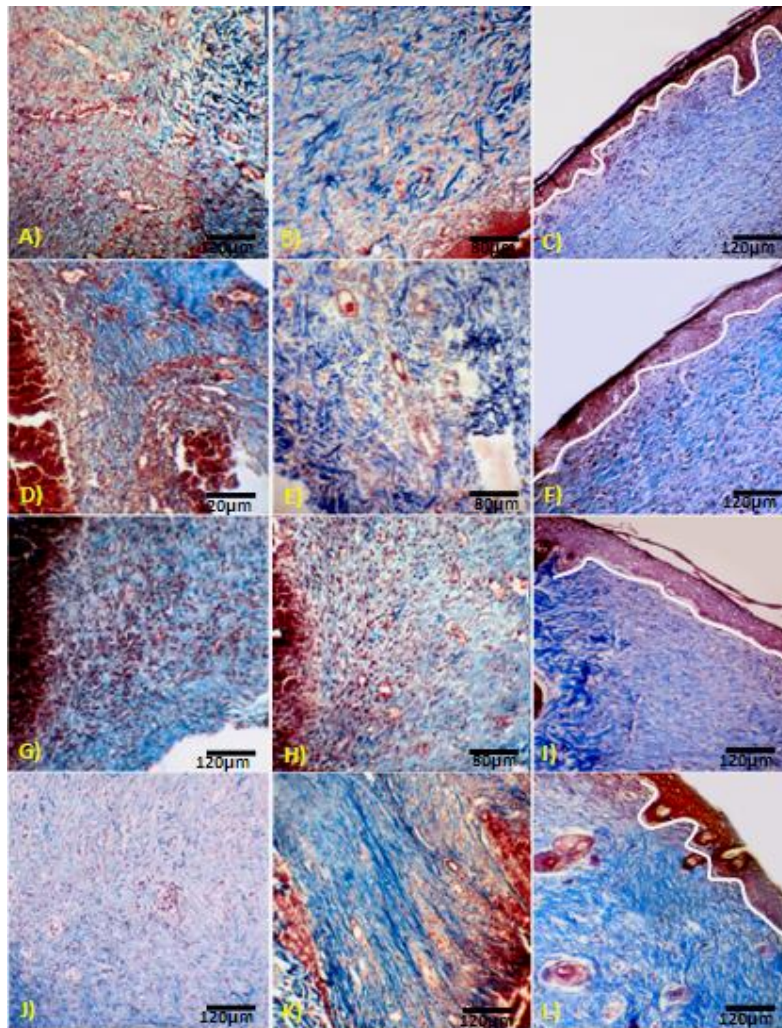
جدول ۲- اثر پمادهای درمانی بر میزان متوسط  $\pm$  میانگین خطای استاندارد شمارش سلول‌ها موثر بر روند التیام زخم و نوزایش عروقی در روزهای مختلف دوره آزمایش

| روزهای نمونه‌برداری             | گروه‌های مورد آزمایش | سلول‌های ایمنی چند هسته‌ای | سلول‌های ایمنی تک هسته‌ای | نوزایش عروقی            | انتشار فیبروبلاست‌ها      |
|---------------------------------|----------------------|----------------------------|---------------------------|-------------------------|---------------------------|
|                                 | شاهد                 | ۴۰/۴۰±۹/۶۵ <sup>a</sup>    | ۱/۰±۱/۲۲ <sup>a</sup>     | ۳/۰±۲/۰۰ <sup>a</sup>   | ۱۶/۴۰±۴/۲۱ <sup>a</sup>   |
| روز سوم بعد از ایجاد زخم        | دارونما              | ۱۹/۲۰±۲/۶۸ <sup>a</sup>    | ۱/۱۰±۰/۰۰ <sup>a</sup>    | ۳/۵۰±۲/۷۳ <sup>a</sup>  | ۱۹/۲۰±۲/۶۸ <sup>a</sup>   |
|                                 | پماد روغن کتان ۲٪    | ۲۲/۲۰±۳/۴۹ <sup>b</sup>    | ۱/۴۰±۰/۵۴ <sup>a</sup>    | ۷/۰±۲/۱۲ <sup>b</sup>   | ۳۵/۲۰±۱۴/۰۹ <sup>b</sup>  |
|                                 | پماد درمانی ترکیبی   | ۲۰/۶۰±۴/۵۰ <sup>b</sup>    | ۱/۰±۰/۰۰ <sup>a</sup>     | ۸/۱۰±۲/۰۷ <sup>b</sup>  | ۴۳/۸۰±۸/۴۹ <sup>b</sup>   |
|                                 | شاهد                 | ۲۸/۴۰±۲/۴۰ <sup>a</sup>    | ۱/۶۰±۱/۲۰ <sup>a</sup>    | ۷/۴۰±۱/۱۴ <sup>a</sup>  | ۴۰/۰±۶/۷۴ <sup>a</sup>    |
| روز هفتم بعد از ایجاد زخم       | دارونما              | ۲۸/۰±۲/۵۴ <sup>a</sup>     | ۱/۲۰±۰/۰۰ <sup>a</sup>    | ۷/۶۰±۰/۸۹ <sup>a</sup>  | ۴۵/۸۰±۸/۶۱ <sup>a</sup>   |
|                                 | پماد روغن کتان ۲٪    | ۱۶/۴۰±۶/۲۶ <sup>a</sup>    | ۴/۰±۱/۱۴ <sup>b</sup>     | ۱۸/۴۰±۳/۳۶ <sup>b</sup> | ۲۰/۵۷±۸/۸۹ <sup>b</sup>   |
|                                 | پماد درمانی ترکیبی   | ۱۱/۴۰±۱۲/۲۱ <sup>b</sup>   | ۴/۹۰±۰/۸۹ <sup>b</sup>    | ۸/۶۰±۱/۸۱ <sup>a</sup>  | ۶۶/۶۰±۷/۴۲ <sup>b</sup>   |
|                                 | شاهد                 | ۱۰/۶۰±۱/۵۱ <sup>a</sup>    | ۰/۸۰±۱/۳۰ <sup>a</sup>    | ۳/۶۰±۱/۱۴ <sup>a</sup>  | ۵۰/۰±۸/۴۸ <sup>a</sup>    |
| روز چهاردهم بعد از ایجاد زخم    | دارونما              | ۷/۰±۱/۵۸ <sup>a</sup>      | ۰/۴۰±۰/۰۰ <sup>a</sup>    | ۴/۸۰±۱/۳۰ <sup>a</sup>  | ۵۵/۸۰±۷/۵۶ <sup>a</sup>   |
|                                 | پماد روغن کتان ۲٪    | ۵/۲۰±۱/۹۲ <sup>b</sup>     | ۱/۶۰±۱/۱۴ <sup>a</sup>    | ۹/۹۰±۲/۱۲ <sup>b</sup>  | ۸۷/۸۰±۹/۹۸ <sup>b</sup>   |
|                                 | پماد درمانی ترکیبی   | ۴/۴۰±۱/۱۴ <sup>b</sup>     | ۲/۶۰±۱/۶۷ <sup>b</sup>    | ۵/۶۰±۱/۱۴ <sup>a</sup>  | ۱۰۲/۲۰±۱۱/۳۸ <sup>c</sup> |
|                                 | شاهد                 | ۳/۱۰±۰/۰۰ <sup>a</sup>     | ۰/۸۰±۰/۸۳ <sup>a</sup>    | ۲/۰±۱/۰۰ <sup>a</sup>   | ۳۰/۴۰±۵/۵۹ <sup>a</sup>   |
| روز بیست و یکم بعد از ایجاد زخم | دارونما              | ۲/۰±۰/۰۰ <sup>a</sup>      | ۰/۲۰±۰/۴۴ <sup>a</sup>    | ۲/۰±۰/۷۰ <sup>a</sup>   | ۳۵/۲۰±۵/۴۹ <sup>a</sup>   |
|                                 | پماد روغن کتان ۲٪    | ۱/۶۰±۱/۸۱ <sup>b</sup>     | ۱/۰±۱/۰۰ <sup>a</sup>     | ۲/۸۰±۰/۸۳ <sup>a</sup>  | ۳۸/۴۰±۱۲/۳۴ <sup>b</sup>  |
|                                 | پماد درمانی ترکیبی   | ۱/۰±۱/۷۳ <sup>b</sup>      | ۰/۴۰±۰/۸۹ <sup>a</sup>    | ۱/۶۰±۱/۳۴ <sup>a</sup>  | ۸۰/۸۰±۲۲/۸۱ <sup>c</sup>  |

a, b و c بیانگر اختلاف معنی‌دار بین گروه شاهد و گروه‌های درمانی در هر ستون و هر روز می‌باشد ( $p < 0.05$ ).

با توجه به یافته‌های مندرج در جدول ۲، مهاجرت فیبروبلاست‌ها به محل زخم از روز سوم پس از ایجاد زخم در تمامی گروه‌ها آغاز گردیده و تا روز چهاردهم در گروه‌های درمان شده با پمادهای درمانی به طور قابل توجهی و معنی‌داری افزایش یافته بود ( $p < 0.05$ )، و سپس در روز بیست و یکم کاهش یافته بود.

با توجه به یافته‌های مندرج در جدول ۲، نوزایش عروقی در حیوانات درمان شده با هر دو پماد درمانی، به‌خصوص در گروه درمانی با پماد ترکیبی روغن کتان + عصاره دارچین، در روز ۳ و ۷ پس از جراحی در مقایسه با گروه شاهد افزایش معنی‌داری نشان می‌دهد ( $p < 0.05$ ).



شکل ۱- مقطعی از سطح زخم در گروه شاهد (A, B, C)، گروه دارونما (D, E, F)، گروه درمانی با روغن دانه کتان (G, H, I) و گروه درمانی با ترکیب روغن دانه کتان + دارچین (J, K, L) نشان داده شده است. بافت گرانولاسیون در روز ۳ در گروه درمانی با ترکیب روغن دانه کتان + دارچین در مقایسه با سایر گروه‌ها بهتر شکل گرفته و رسوب کلاژن در مقایسه با سایر گروه‌ها افزایش یافته است (A, D, G, I, J). تجویز روغن دانه کتان و ترکیب آن با دارچین، موجب افزایش رگ‌زایی و همچنین افزایش قابل ملاحظه رسوب کلاژن در روز ۱۴ پس از القاء زخم شده است. این در حالی است که، رسوب کلاژن در گروه شاهد و دارونما به طور کامل شکل نگرفته است (B, E, H, K). در نهایت، در گروه‌های درمانی بافت پوششی و تشکیل لایه شاخی، بر خلاف گروه شاهد و دارونما کامل شده است (C, F, I, L) (رنگ آمیزی ماسون تری کروماتون، درشتنمایی  $\times 400$  و  $\times 600$ ).

## بحث و نتیجه‌گیری

مطالعات بسیار اندکی به منظور بررسی اثر ترکیب روغن دانه کتان و دارچین، در فرآیند ترمیم زخم انجام شده است. مرحله اول فرآیند ترمیم زخم، مرحله التهابی می‌باشد که طولانی شدن آن، باعث افزایش مدت زمان درمان می‌گردد (Tumen *et al.*, 2012). از ویژگی‌های اصلی مرحله التهابی، انتشار سلولهای ایمنی به خصوص نوتروفیل‌ها می‌باشد. نوتروفیل‌ها توسط فاگوسیتوز و ترشح آنزیم‌های پروتئاز و الاستاز در محل زخم، عوامل عفونت‌زا را از بین می‌برند، اما هجوم تعداد بالای این سلول‌ها و بدنال آن ترشح حجم بالایی از آنزیم‌های یاد شده، می‌تواند باعث تخریب بافتی و طولانی شدن مدت زمان مرحله التهابی گردد (McDaniel *et al.*, 2011). در موارد آسیب بافت، سلول‌های فاز التهابی از جمله نوتروفیل‌ها و ماکروفاژها به محل زخم نفوذ کرده و با انجام بیگانه‌خواری، موجب می‌گردند عوامل عفونت‌زا و همچنین بافت‌های آسیب دیده که منجر به ترشح ماده التهابی و اکسیژن فعال (ROS) در محیط زخم می‌شوند، کاهش یابند (Chen *et al.*, 2012). از سوی دیگر، ماکروفاژها با ترشح سیتوکین‌هایی موجب مهاجرت میوفیبروبلاست‌های تولیدکننده کلاژن به محل زخم می‌گردند (Thomas *et al.*, 2010).

در این مطالعه، در هر دو گروه درمانی روغن کتان و پماد ترکیبی، تعداد نوتروفیل‌ها، کاهش یافته است. روغن دانه کتان یک منبع غنی از اسیدهای چرب اشباع نشده (Polyunsaturated fatty acids; PUFAs) است. گزارش گردیده که روغن دانه کتان، موجب کاهش شاخص واکنش حساسیت پوستی می‌گردد. همچنین این روغن با کاهش سلول‌های ایمنی، ممکن است در

درمان بیماری‌های خود ایمنی و بیماری‌های التهابی مفید باشد (Boelsma *et al.*, 2001). از سوی دیگر گزارش شده است دارچین موجب بروز اثرات متنوعی از جمله اثر ضد التهابی می‌گردد (Lee *et al.*, 2005). یکی از مواد اصلی شناسایی شده در عصاره دارچین، اوژنول می‌باشد که موجب بروز خواص ضد میکروبی (Singh *et al.*, 2007) و ضد دیابتی (Khan *et al.*, 2003; Qin, 2003) دارچین می‌گردد. از سوی دیگر عصاره دارچین سرشار از روغن‌های ضروری و تانن‌ها است که مانع از رشد میکروبی می‌شوند (Amara, 2008). یافته‌های حاصل از مطالعه اخیر نشان داد، پماد حاوی روغن کتان موجب کاهش تعداد سلول‌های ایمنی چند هسته‌ای می‌شود، اما تجویز همزمان روغن کتان و دارچین اثر بیشتری نسبت به پماد روغن کتان تنها داشته است. انتشار زیاد سلول‌های ایمنی چند هسته‌ای، منجر به ترشح بیش از حد پروتئاز و الاستاز توسط نوتروفیل‌ها در محل زخم شده، که این ترکیبات می‌توانند باعث ایجاد تخریب بافتی و التهاب طولانی مدت گردند (McDaniel *et al.*, 2011). لذا، طولانی شدن مرحله التهابی، باعث تأخیر در فرآیند درمان می‌گردد (Tumen *et al.*, 2012). مکانیسم مستقیم سلولی و مولکولی برای اثر ضد التهابی PUFAs در تنظیم سلول‌های ایمنی چند هسته‌ای به طور کامل درک نشده است (McDaniel *et al.*, 2011).

آنژیوزنز یک پدیده مورد نیاز جهت حمل اکسیژن و مواد مغذی به بافت‌های تازه شکل گرفته است (Estevão *et al.*, 2013). در این مطالعه، تشکیل عروق خونی در هر گروه درمانی با روغن کتان، در مقایسه با گروه‌های شاهد و دارونما، به طور قابل توجهی در

مهاجرت ماکروفاژها در هر دو گروه درمانی، به-خصوص در گروه درمانی با ترکیب روغن کتان و عصاره دارچین، در مقایسه با گروه شاهد و دارونما، به طور قابل توجهی در روزهای سوم و هفتم بعد از ایجاد زخم، افزایش یافته است. این امر نشان دهنده اثر هم-افزایی مثبت ترکیب گیاهی ذکر شده و در نتیجه افزایش تحریک مهاجرت فیبروبلاست‌ها به محل زخم و به دنبال آن افزایش تولید کلاژن و انقباض سریع‌تر زخم می-باشد.

به طور کلی نتایج مطالعه حاضر نشان داد که ترکیب روغن کتان و عصاره دارچین، در کاربرد موضعی و در مقایسه با گروه شاهد، موجب افزایش سرعت ترمیم زخم‌های تمام ضخامت پوستی با کاهش میزان اندازه زخم و مهاجرت سلول‌های آماسی چند هسته‌ای به محل زخم و همچنین افزایش نوزایش عروقی و فیبروپلازی می‌گردد.

### سپاسگزاری

بدین وسیله از زحمات همکار ارجمند آقای مهندس محمد آقایی و آزمایشگاه آینده که همکاری‌های لازم را در این مطالعه مبذول فرموده‌اند، تقدیر و تشکر می‌گردد.

روزهای هفتم و چهاردهم بعد از ایجاد زخم، افزایش یافته است. این اثر می‌تواند به دلیل وجود مقادیر متناسبی از چربی‌های ضروری مهم از جمله امگا ۳ و امگا ۶ ( $\alpha$ -لینولنیک اسید) در روغن دانه کتان باشد، که در نهایت باعث تحریک تولید ترکیباتی از جمله پروستاگلاندین‌ها، ترموکسان‌ها و لکوترین‌ها و در نتیجه بروز انواع اثرات بیولوژیکی از جمله رگ‌زایی می‌گردد. این در حالی است که در گروه درمانی با ترکیب روغن کتان و عصاره دارچین، تعداد عروق تشکیل شده بسیار کمتر بوده و این یافته، موبد تحقیقات سایر محققین مبنی بر جلوگیری از عروق‌زایی توسط عصاره دارچین می‌باشد (Jianming Lu et al., 2009).

مهاجرت مونوسیت‌ها و ماکروفاژها یا سایتوکاین‌های مشتق شده از ماکروفاژها، به‌خصوص اینترلوکین-8 (IL-8) واسطه مهمی برای افزایش ترشح فاکتور رشد فیبروبلاستی (FGFs) و در نتیجه مهاجرت فیبروبلاست‌ها به محل زخم می‌باشد (Koch et al., 1992). از سوی دیگر دارچین به دلیل دارا بودن ترکیب سینامالدهید (Cinnamaldehyde) (Binic et al., 2013) و همچنین روغن کتان به دلیل دارا بودن چربی‌های ضروری مهم از جمله امگا-۳ و امگا-۶ (Czemplik et al., 2012) موجب مهاجرت فیبروبلاست‌ها به محل زخم می‌شوند. نتایج حاصل از این مطالعه، نشان داد

### منابع

- Amara, A.A., El-Masry, M.H. and Bogdady, H.H. (2008). Plant crude extracts could be the solution: Extracts showing in vivo antitumorigenic activity. *Pakistan Journal of Pharmaceutical Sciences*, 21: 159-171.



- Asadpour, R., Azari, M., Hejazi, M., Tayefi, H. and Zaboli, N. (2013). Protective effects of garlic aqueous extract (*Allium sativum*), vitamin E, and N-acetylcysteine on reproductive quality of male rats exposed to lead. *Veterinary Research Forum*, 4(4): 251-257.
- Binic, I., Lazarevic, V., Ljubenic, M., Mojsa, J. and Sokolovic, D. (2013). Skin Ageing: Natural Weapons and Strategies. *Evidence-Based Complementary and Alternative Medicine*, 827248.
- Boelsma, E., Hendriks, H.F.J. and Roza, L. (2001). Nutritional skin care: health effects of micronutrients and fatty acids. *The American Journal of Clinical Nutrition*, 73: 853-864.
- Chen, W., Liou, S., Tzeng, T., Lee, S. and Liu, I. (2012). Wound repair and anti-inflammatory potential of *Lonicera japonica* in excision wound-induced rats. *BMC Complementary and Alternative Medicine*, 12(226): 2-9.
- Czemplik, M., Kulma, A., Bazela, K. and Szopa, J. (2012). The biomedical potential of genetically modified flax seeds overexpressing the glucosyltransferase gene. *BMC Complementary and Alternative Medicine*, 12: 251.
- Estevão, L.R.M., de Souza Mendonça, F., Baratella-Evêncio, L., Simões, R.S., de Barros, M.E. G., Arantes, R.M.E., *et al.* (2013). Effects of aroeira (*Schinus terebinthifolius* Raddi) oil on cutaneous wound healing in rats. *Acta Cirúrgica Brasileira*, 28(3): 202-209.
- Eseyin, O.A., Ebong, P., Ekpo, A., Igboasoyi, A. and Oforah, E. (2007). Hypoglycemic effect of the seed extract of *Telfairia occidentalis* in rat. *Pakistan Journal of Biological Sciences*, 10(3): 498-501.
- Farahpour, M.R. and Habibi, M. (2012). Evaluation of the wound healing activity of an ethanolic extract of Ceylon cinnamon in mice. *Veterinarni Medicina*, 57(1): 53-57.
- Farahpour, M.R., Taghikhani, H., Habibi, M. and Zandieh, M.A. (2011). Wound healing activity of flaxseed *Linum usitatissimum* L. in rats. *African Journal of Pharmacy and Pharmacology*, 5(21): 2386-2389.
- Jianming., L., Keqiang., Z., Sangkil., N., Richard., A., Anderson., R.J. and Wei, W. (2010). Novel angiogenesis inhibitory activity in cinnamon extract blocks VEGFR2 kinase and downstream signaling. *Carcinogenesis*, 31(3): 481-488.
- Koch, A.E., Polverini, P.J., Kunkel, S.L., Harlow, L.A., DiPietro, L.A., Elner, V.M., *et al.* (1992). Interleukin-8 as a Macrophage-Derived Mediator of Angiogenesis. *Science*, 258: 1789-1800.
- McDaniel, J.C., Massey, K. and Nicolaou, A. (2011). Fish oil supplementation alters levels of lipid mediators of inflammation in microenvironment of acute human wounds. *Wound Repair Regen*, 19(2): 189-200.
- Naeini, A.T., Oryan, A., Dehghani, S. and Nikahval, B. (2008). Experimental cutaneous wound healing in rabbits: using continuous microamperage low-voltage electrical stimulation. *Comparative Clinical Pathology*, 17: 203-210.
- Nesbitt, P.D. and Thompson, L.U. (1997). Lignans in homemade and commercial products containing flaxseed. *Nutrition and Cancer*, 29(3): 222-227.
- Otranto, M., Nascimento, A.P. and Monte-Alto-Costa, A. (2010). Effects of supplementation with different edible oils on cutaneous wound healing. *Wound Repair and Regeneration*, 18(6): 629-636.
- Oussalah, M., Caillet, S. and Lacroix, M. (2006). Mechanism of action of Spanish oregano, Chinese cinnamon, and savory essential oils against cell membranes and walls of *Escherichia coli* O157:H7 and *Listeria monocytogenes*. *Journal of Food Protection*, 69(5): 1046-1055.
- Purohit, S.K., Solanki, R., Soni, M.K. and Mathur, V. (2012). Experimental evaluation of aloe vera leaves pulp as topical medicament on wound healing. *Intern Journal Pharmacology Research*, 2(3): 110-112.
- Qin, B., Nagasaki, M., Ren, M., Bajotto, G., Oshida, Y. and Sato, Y. (2003). Cinnamon extract (traditional herb) potentiates in vivo insulin-regulated glucose utilization via enhancing insulin signaling in rats. *Diabetes Research Clinic Practice*, 62(3): 139-148.

- 
- Sharifi, R., Rastegar, H., Kamalinejad, M., Dehpour, A.R., Tavangar, S.M., Paknejad, *et al.* (2012). Effect of Topical Application of Silymarin (*Silybum marianum*) on Excision Wound Healing in Albino Rats. *Acta Medica Iranica*, 50(9): 583-588.
  - Singh, G., Maurya, S., DeLampasona, M.P. and Catalan, C.A. (2007). A comparison of chemical, antioxidant and antimicrobial studies of cinnamon leaf and bark volatile oils, oleoresins and their constituents. *Food and Chemical Toxicology*, 45(9): 1650-1661.
  - Süntar, I., Akkol, E.K., Keleş, H., Oktem, A., Başer, K.H. and Yeşilada, E. (2011). A novel wound healing ointment: a formulation of *Hypericum perforatum* oil and sage and oregano essential oils based on traditional Turkish knowledge. *Journal of Ethnopharmacology*, 134(1): 89- 96.
  - Thomas, A., Wynn, K. and Luke, B. (2010). Macrophages: Master Regulators of Inflammation and Fibrosis. *Seminars in Liver Disease*, 30(3): 245-257.
  - Trivellato Grassi, L., Malheiros, A., Meyre-Silva, C., da Silva Buss, Z., Monguilhott, E.D., Fröde, T.S., *et al.* (2013). From popular use to pharmacological validation: A study of the anti-inflammatory, anti-nociceptive and healing effects of *Chenopodium ambrosioides* extract. *Journal of Ethnopharmacology*, 145(1): 127-138.
  - Tumen, I., Suntar, I., Keles, H. and Akkol, E.K. (2012). A Therapeutic Approach for Wound Healing by Using Essential Oils of *Cupressus* and *Juniperus* Species Growing in Turkey. *Evidence-Based Complementary and Alternative Medicine*, 728281.
  - Walker, H.L. and Mason, J.A.D. (1968). A standard animal burn. *Journal of Trauma-Injury, Infection Critical Care*, 8(6): 1049-1051.