

گزارش درمانگاهی درمان شکستگی مورب بلند استخوان ران در یک قلابه میمون رزوس

حمیدرضا فتاحیان^{۱*}، حمید محی‌الدین^۲، روزبه مریدپور^۳، فرشته خمجانی فراهانی^۳، محیا جزینی‌درچه^۳، سوده انصاری^۳

۱- استادیار گروه علوم درمانگاهی، دانشکده علوم تخصصی دامپزشکی، واحد علوم و تحقیقات تهران، دانشگاه آزاد اسلامی، تهران، ایران.

۲- استادیار گروه علوم درمانگاهی، دانشکده دامپزشکی، واحد گرمسار، دانشگاه آزاد اسلامی، گرمسار، ایران.

۳- دانشجوی دوره دکترای تخصصی جراحی، گروه علوم درمانگاهی، دانشکده علوم تخصصی دامپزشکی، واحد علوم و تحقیقات، دانشگاه آزاد

اسلامی، تهران، ایران.

*نویسنده مسئول مکاتبات: hamidrezafattahian@yahoo.com

(دریافت مقاله: ۹۴/۴/۱۲ پذیرش نهایی: ۹۴/۹/۳۰)

چکیده

یک قلابه میمون هفت‌ماهه از نژاد رزوس، به وزن ۱/۸۰۰ کیلوگرم با علایم درد در ناحیه ران پای راست، عدم توانایی حرکت و لنگش به کلینیک خصوصی حیوانات کوچک ارجاع داده شد. پس از اخذ تاریخچه، در معاینات بالینی وجود ضربه و تروما در ناحیه ران پای راست مشخص گردید. بررسی تصویربرداری در دو نمای جانبی و قدامی-خلفی، شکستگی مورب بلند بدنه استخوان ران سمت راست تشخیص داده شد. درمان جراحی به روش استفاده از پین داخل مدولاری به همراه سیم ارتوپدی بر اساس تصویربرداری تشخیصی و یافته‌های بالینی انجام گردید. شکستگی بدنه استخوان ران از معمول‌ترین شکستگی‌های استخوانی بوده و درمان جراحی به روش استفاده از پین‌های داخل مدولاری به همراه سیم‌های ارتوپدی از روش‌های درمانی در این نوع شکستگی‌ها می‌باشد.

کلید واژه‌ها: استخوان ران، شکستگی بلند مورب، میمون رزوس.

مقدمه

متاستاتیک در بیماران ایجاد می‌گردد (Johnson, 2007).

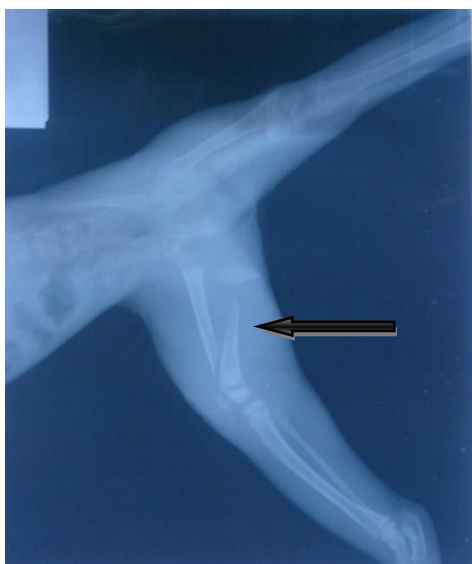پریمات‌ها به دلیل نحوه زندگی و درخت‌رو بودن آنها، بیشتر دچار شکستگی‌های استخوانی ناشی از افتادن می‌گردند که از معمول‌ترین آنها، شکستگی‌ها در ناحیه اندام تحتانی و خصوصاً استخوان ران می‌باشند (Jarrell, 2011). پیش‌آگهی و انتخاب نوع تثبیت استخوانی به

شکستگی استخوان ران در حیوانات معمولاً به دلیل ضربه وارده ناشی از سقوط از ارتفاع، شلیک گلوله و تصادف با وسیله نقلیه ایجاد می‌شود (Johnson, 2007; Jarrell, 2011). برخی مواقع شکستگی‌های استخوان ران بدون سابقه ضربه و به دلیل ثانویه بر اثر تومورهای

شرح درمانگاهی

یک قلابه میمون هفت ماهه، نژاد رزوس (*Rhesus macaque*) با وزن ۱/۸۰۰ کیلوگرم با علائم درد در ناحیه ران پای راست، عدم توانایی در حرکت و لنگش به کلینیک حیوانات کوچک ارجاع داده شد. پس از معاینات بالینی و اخذ تاریخچه، شکستگی پای راست بیمار در اثر ضربه و تروما تأیید شد. تصویربرداری در دو نمای میانی-جانبی و قدامی-خلفی، شکستگی مورب بلند استخوان ران سمت راست را نشان داد (شکل ۱). درمان جراحی تثبیت داخلی استخوان با پین داخل مدولاری و سیم ارتوپدی بر اساس تصویربرداری تشخیصی و یافته‌های بالینی توصیه گردید.

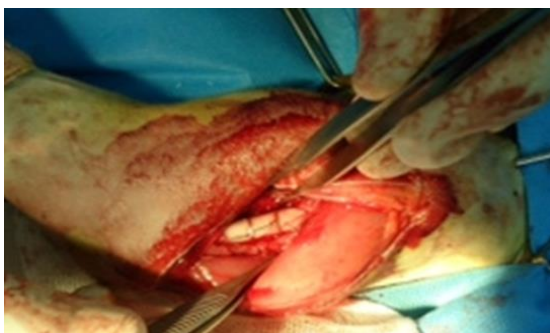شکل و نوع شکستگی استخوان مرتبط است. روش‌هایی همچون پین‌های داخل مدولا استخوان به همراه سیم-های استخوانی، پین داخل مدولا همراه با تثبیت خارجی استخوان، تثبیت خارجی استخوان به تنهایی و پلیت‌های استخوانی به منظور ترمیم شکستگی بدنه استخوان ران استفاده می‌گردد (Johnson, 2007). تثبیت شکستگی با استفاده از پین و سیم ارتوپدی در شکستگی‌های مورب بلند بدنه استخوان ران یکی از روش‌های معمول می-باشد (Harasen, 2003). گزارش حاضر درمان شکستگی مورب بلند استخوان ران ناشی از ضربه بوده و اهمیت آن درمان جراحی به روش تثبیت داخلی پین داخل مدولا به همراه سیم ارتوپدی در گونه حیوانی میمون به دلیل وزن‌گیری بیشتر بر روی دوپا می‌باشد.



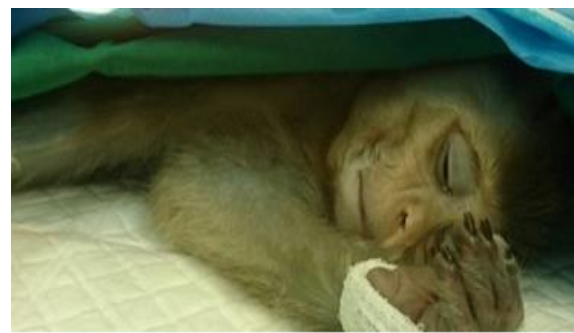شکل ۱ شکستگی مورب بلند استخوان ران پای راست، نمای میانی-جانبی

(داروسازی جابرن حیان، تهران-ایران) با دز ۲۲ میلی‌گرم به ازای هر کیلوگرم وزن بدن به عنوان آنتی‌بیوتیک پروفیلاکتیک نیز تجویز شد. پس از آماده‌سازی موضع جراحی، بیمار در وضعیت جانبی چپ حالت‌گماری گردید. برش پوست در لبه قدامی جانبی بدنه استخوان ران ایجاد شد. بافت‌های زیرجلدی و عضلات موضع جراحی به روش کندکاری کنار زده شد. پس از انجام رهیافت، شکستگی با پین ارتوپدی شماره ۳ به همراه سیم تثبیت گردید. سپس ماهیچه‌ها، زیرجلد و پوست با الگوی معمول بخیه گردیدند (شکل‌های ۲ تا ۶). بیمار به مدت ۳ روز تحت درمان آنتی‌بیوتیکی پنی‌سیلین (داروسازی جابرن حیان، تهران-ایران) با دز ۲۰۰۰۰ هزار واحد به ازای هر کیلوگرم وزن بدن، عضلانی و آمیکاسین (داروپخش، تهران-ایران) با دز ۲۵ میلی‌گرم به ازای هر کیلوگرم وزن بدن، عضلانی قرار گرفت.

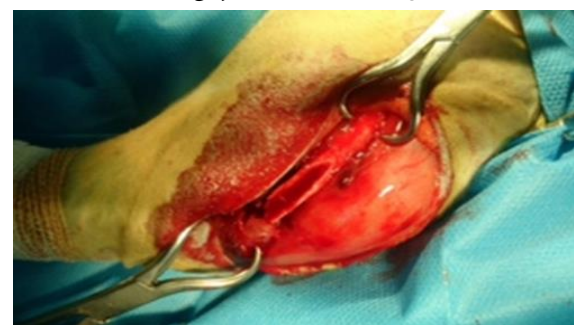پس از تایید بیماری و موافقت صاحب بیمار اقدام به انجام جراحی شد. بیمار به مدت ۱۲ ساعت از مصرف غذا و ۶ ساعت از نوشیدن آب منع گردید. پس از برقراری مسیر وریدی، پیش‌بیهوشی از طریق تزریق داخل عضلانی ترکیب داروی مدتومیدین (لابراتوار سیوا، سو-اسپانیا) با دز ۰/۱ میکروگرم به ازای هر کیلوگرم وزن بدن و کتامین هیدروکلراید (آلفاسان، وردن-هلند) با دز ۷ میلی‌گرم به ازای هر کیلوگرم وزن بدن القاء شد. سپس بیهوشی با تزریق داخل وریدی ترکیب داروی کتامین هیدروکلراید با دز ۷ میلی‌گرم به ازای هر کیلوگرم وزن بدن و دیازپام (کاسپین تمین فارماسپتیکال، رشت-ایران) با دز ۰/۲۷ میلی‌گرم به ازای هر کیلوگرم وزن بدن برقرار گردید. بیهوشی با مقادیر مذکور و فواصل ۱۰ دقیقه‌ای ادامه یافت. محلول رینگر لاکتات به میزان ۲۰ میلی‌لیتر به ازای هر کیلوگرم وزن بدن به ازای هر ساعت تجویز گردید. سفازولین



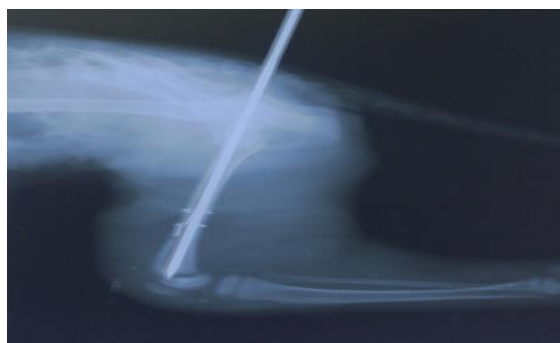
شکل ۴- اصلاح شکستگی مورب بلند استخوان ران با روش پین و سیم ارتوپدی



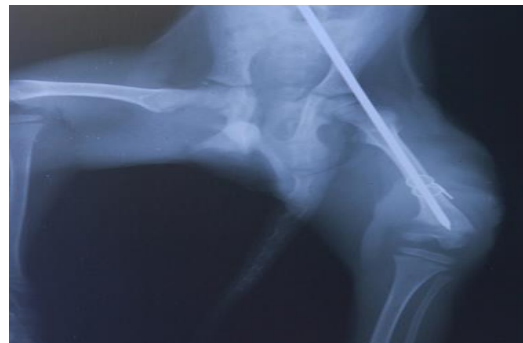شکل ۲- آماده‌سازی و بیهوشی بیمار



شکل ۳- شکستگی مورب بلند استخوان ران پای راست



شکل ۶- رادیوگراف تثبیت داخلی شکستگی استخوان، نمای قدامی-خلفی



شکل ۵- رادیوگرافی متعاقب تثبیت داخلی شکستگی، نمای جانبی-میانی

(Johnson, 2007; Harasen, 2003). بررسی‌های مختلف انجام شده در بین میمون‌ها و انسان، نشان داده است که بازسازی قشر استخوان میمون نسبت به انسان آهسته‌تر می‌باشد، هرچند که این میزان در گونه‌های مختلف متفاوت است (Jarrell, 2011). به منظور ترمیم شکستگی‌ها نیاز به تثبیت و بی‌حرکت‌سازی استخوان می‌باشد. استفاده از آتل و یا گچ‌گیری به عنوان تثبیت خارجی به دلیل عدم ثبات کامل خط شکستگی در برابر نیروهای استخوانی در شکستگی‌های مورب بلند مناسب نمی‌باشد (Johnson, 2007). از معمول‌ترین درمان‌ها به روش جراحی در شکستگی‌های مورب بدنه استخوان ران، استفاده از پین به همراه سایر روش‌های کمکی از جمله تثبیت کننده‌های خارجی و یا سیم‌های ارتوپدی برای خنثی کردن نیروهای خم‌کننده و چرخشی استخوان می‌باشد (Johnson, 2007).

با توجه به نوع شکستگی و گونه حیوانی، انتخاب صحیح نحوه تثبیت داخلی، خنثی نمودن نیروهای وارد بر محل شکستگی، نحوه زندگی و راه رفتن گونه حیوانی به منظور ترمیم استخوانی بسیار مهم و حیاتی می‌باشد.

بحث و نتیجه‌گیری

شکستگی استخوان ران از معمول‌ترین آسیب‌های وارده بر اندام‌های حرکتی خلفی می‌باشد (Simpson et al., 2003). شکستگی‌های استخوان ران در سگ و گربه در اثر ضربه و تصادفات اتومبیل و شلیک گلوله رخ می‌دهد. به ندرت شکستگی‌هایی با منشأ ثانویه همانند تومورهای استخوانی نیز سبب آسیب در استخوان ران می‌گردد (Johnson, 2007). به دلیل نحوه زندگی و حرکت میمون‌ها که عمدتاً در مکان‌های مرتفع می‌باشد، شکستگی استخوان‌ها به دلیل افتادن می‌باشد (Jarrell, 2011). تصور بر این است که احتمال وقوع شکستگی و آسیب اندام‌های حرکتی در میمون‌های جوان بیشتر از میمون‌های مسن‌تر باشد که به دلیل ضعیف‌تر بودن توده استخوانی در میمون‌های جوان و همچنین سکونت بیشتر حیوانات مسن روی زمین و تمایل کمتر به رفتن به ارتفاعات و درختان می‌باشد (Harasen, 2003; Simpson et al., 2003).

پیش‌آگهی و درمان این نوع شکستگی‌ها در حیوانات بستگی به نوع تثبیت داخلی، جثه حیوان، محل زندگی و نیز نوع شکستگی و نحوه حرکت آنها دارد

منابع

- Harasen, G. (2003). Common long bone fracture in small animal practice-Part 2. Canadian Veterinary Journal, 44: 503-504.
- Jarrell, H. (2011). Associations between Skeletal Fractures and Locomotor Behavior, Habitat Use, and Body Mass in Nonhuman Primates. Sam Stout, pp: 1-346.
- Johnson, A.L. (2007). Management of specific fracture. Fossum Small Animal Surgery. 3rd ed., Elsevier, Mosby, pp: 1103-1113.
- Simpson, D.J. Lewis, D.D. and Fitch, R. (2003). Fracture of Femur. Slatter Textbook of Small Animal Surgery. 3rd ed., Philadelphia: Saunders, pp: 2059-2089.

Treatment of long oblique femoral fracture in a Rhesus macaque monkey

Fattahian, H.R.^{1*}, Mohyeddin, H.², Moridpour, R.³, Khomejani Farahani, F.³, Jazini Dorche, M.³, Ansari, S.³

1- Assistant Professor, Department of Clinical Sciences, Faculty of Specialized Veterinary Sciences, Science and Research Branch, Islamic Azad University, Tehran, Iran.

2- Assistant Professor, Department of Clinical Sciences, Faculty of Veterinary Medicine, Garmsar Branch, Islamic Azad University, Garmsar, Iran.

3- Postgraduate Student of Surgery, Department of Clinical Sciences, Faculty of Specialized Veterinary Medicine, Science and Research Branch, Islamic Azad University, Tehran, Iran.

*Corresponding author email: hamirezafattahian@yahoo.com

(Received: 2015/7/3 Accepted: 2015/12/21)

Abstract

A seven months old Rhesus macaque monkey weighing 1.800 kg was referred to a private small animal clinic with pain and non-weight bearing lameness of right leg. Anamnesis and clinical examination revealed the presence of trauma in right femoral region. In radiologic evaluation using Medio lateral and ventrodorsal views, femoral long oblique fracture was diagnosed. Based on clinical examination and diagnostic imaging findings, surgical treatment was suggested. Femoral shaft fracture is a common type of fracture and internal fixation with intramedullary pins and cerclage wire are performed in these type of fractures.

Key words: Femur, Long oblique fracture, Rhesus macaque Monkey.