

## بررسی اولتراسونوگرافی و هیستوپاتولوژی بیضه<sup>۱</sup> سگ نر متعاقب اخته انجام شده با استفاده از تزریق محلول کلرید کلسیم

نادر کرمی<sup>۱</sup>، عباس وشکینی<sup>۲\*</sup>، احمد اصغری<sup>۳</sup>، سیامک مشهدی رفیعی<sup>۴</sup>، پژمان مرتضوی<sup>۵</sup>

۱- دانش‌آموخته دکترای تخصصی گروه علوم درمانگاهی، واحد علوم و تحقیقات، دانشگاه آزاد اسلامی، تهران، ایران.

۲- دانشیار گروه علوم درمانگاهی، واحد علوم و تحقیقات، دانشگاه آزاد اسلامی، تهران، ایران.

۳- دانشیار گروه علوم درمانگاهی، واحد علوم و تحقیقات، دانشگاه آزاد اسلامی، تهران، ایران.

۴- دانشیار گروه علوم درمانگاهی، واحد علوم و تحقیقات، دانشگاه آزاد اسلامی، تهران، ایران.

۵- دانشیار گروه پاتوبیولوژی، واحد علوم و تحقیقات، دانشگاه آزاد اسلامی، تهران، ایران.

\*نویسنده مسئول مکاتبات: veshkini.vet@gmail.com

(دریافت مقاله: ۱۴۰۲/۱۰/۱۸ پذیرش نهایی: ۱۴۰۳/۳/۷)

### چکیده

اخته‌سازی شیمیایی روشی برای اخته‌کردن به وسیله دارو است. در تحقیق حاضر تأثیر تزریق محلول کلرید کلسیم ۲۰ درصد در بافت بیضه سگ با کمک اولتراسونوگرافی و هیستوپاتولوژی و نیز سنجش برخی از پارامترهای خونی بررسی شد. بدین منظور تعداد ۱۸ قلابه سگ نر سالم انتخاب و به ۳ گروه جراحی، اولتراسونوگرافی و هیستوپاتولوژی (۶ قلابه در هر گروه) تقسیم شدند. کلرید کلسیم ۲۰ درصد در روز صفر درون بافت بیضه گروه‌های اولتراسونوگرافی و هیستوپاتولوژی تزریق شد. در روزهای صفر، ۷، ۱۴ و ۲۱ همزمان سونوگرافی (بررسی طول، عرض، عمق و اکوژنیسته بیضه) و خون‌گیری انجام و آنزیم‌های استرس اکسیداتیو شامل سوپراکساید دیسموتاز و گلوتاتیون پراکسیداز و نیز تستوسترون خون نیز مورد سنجش قرار گرفت. همچنین بررسی هیستوپاتولوژیکی بیضه در روزهای ۷ و ۱۴ نمونه‌گیری، با تهیه برش بافتی و رنگ‌آمیزی هماتوکسیلین - ائوزین انجام گرفت. اولتراسونوگرافی نشان داد که غیر از روز صفر، بین میانگین طول، عرض، عمق و اکوژنیسته در هر ۲ گروه، تفاوت آماری معنی‌داری وجود دارد ( $p < 0/001$ ). همچنین اکوژنیسته بیضه‌های چپ و راست در گروه‌های مورد مطالعه به صورت معنی‌داری کم شده بود. همچنین بافت بیضه دچار ترومبوز، نکروز، ارتشاح لکوسیت‌ها، کلسیفیکاسیون و آماس گرانولوماتوز گردیده بود. میزان آنزیم‌های استرس اکسیداتیو در روز ۲۱ نسبت به روز صفر به صورت معنی‌داری کمتر بود ( $p < 0/001$ )، ولی میزان تستوسترون حتی در روز ۲۱ تغییر نکرده بود. با این‌که اخته با کلرید کلسیم، موثر، ارزان با عوارض جانبی کم و بدون بیهوشی است، اما اثرات این روش آهسته است و از طرفی منجر به ایجاد واکنش‌های استرس اکسیداتیو در حیوان می‌گردد، با این حال روش مناسبی به نظر می‌رسد.

کلیدواژه‌ها: اولتراسونوگرافی، هیستوپاتولوژی، بیضه، کلرید کلسیم، سگ.

## مقدمه

است (Canpolat *et al.*, 2016, Shin *et al.*, 2016).

همچنین، برخی محققان بر این باورند که اخته کردن به روش شیمیایی منجر به کاهش ترشح تستسترون توسط بیضه‌ها نمی‌شود (Ibrahim *et al.*, 2016b; Silva *et al.*, 2018). عملکرد تستوسترون در دوران جنینی و دوران بلوغ متفاوت است. در دوران جنینی هورمون مذکور منجر به تشکیل غده پروستات، کیسه‌های منی و مجاری جنسی می‌شود و همزمان با آن مانع از تشکیل اندام‌های جنسی ماده می‌گردد. اما در دوران بلوغ وظایف مختلفی از جمله اثر بر تشکیل پروتئین‌ها و رشد عضلانی، اثر بر رشد استخوان‌ها و احتباس کلسیم، اثر بر گلبول‌های قرمز خون و اثر بر تعادل الکترولیت‌ها و آب را بر عهده دارد (Andrade *et al.*, 2022; Warren and Grossmann, 2022). سوپراکسید دیسموتاز آنزیمی است که تبدیل آنیون سوپراکسید را به اکسیژن مولکولی و پروکسید هیدروژن تسریع کرده و بنابراین، بخش حیاتی را در مکانیزم سلولی و دفاع آنتی‌اکسیدانی تشکیل می‌دهد (Orbea and Cajaraville, 2006). گلووتاتیون پراکسیداز هم نام عمومی خانواده‌ای از آنزیم‌ها با فعالیت پراکسیدازی است که نقش بیولوژیکی اصلی آن‌ها محافظت ارگانسیم‌ها در برابر آسیب‌های اکسیداتیو می‌باشد. ترکیبات لیپیدی سلول نسبت به رادیکال‌های آزاد حساس هستند و در اثر واکنش، لیپید پراکسید تولید می‌کنند. عملکرد بیوشیمیایی آنزیم گلووتاتیون پراکسیداز، کاهش هیدروپراکسیدهای لیپیدی به الکل‌های مربوطه و احیاء پراکسید هیدروژن آزاد به آب است. همچنین آنزیم‌های مذکور با استفاده از گلووتاتیون، پراکسیدها را

عقیم‌سازی یکی از راه‌های مؤثر در کنترل جمعیت حیوانات است. امروزه محققان، اخته کردن شیمیایی را جایگزین مناسبی برای روش جراحی می‌دانند. چون این روش در مقایسه با روش جراحی دارای مزیت‌های فراوانی، همچون کاهش استرس، از بین بردن خونریزی، فتق، عفونت، میازیس و عدم نیاز به محیط استریل است. ساده و ارزان قیمت بودن نیز، بویژه در مقیاس‌های انبوه، از دیگر مزیت‌های این روش می‌باشد (Abou-Khalil *et al.*, 2020). برای اخته کردن می‌توان از مواد شیمیایی مختلفی بویژه از مرسوم‌ترین آن‌ها یعنی کلرید کلسیم بهره گرفت. به‌طور کلی مواد مذکور بر اسپرماتوزنر، آندوزنر، آتروفی بیضه و اپی‌دیدیم تأثیر گذاشته و موجب توقف میل جنسی می‌شوند (Ibrahim *et al.*, 2016a).

تزریق داخل بیضه‌ای کلرید کلسیم به منظور اخته کردن، با غلظت و فرمول‌های مختلف، در انواع حیوانات، نظیر سگ (Jana and Samanta, 2007)، گربه (Jana and Samanta, 2011)، بز (Jana *et al.*, 2005) و گاو نر (Stafford and Mellor, 2005) گزارش شده است. اعلام شده که کلرید کلسیم می‌تواند منجر به آتروفی لوله‌های اسپرم ساز و کاهش غلظت گردش خون تستوسترون و ابعاد پروستات و نیز آتروفی بیضه در حیوانات نر گردد (Jana and Samanta, 2007). اما علی‌رغم مزایا پرشماری که برای روش مذکور ارائه شده، در برخی از گزارش‌ها واکنش‌های موضعی و سیستمیک، نظیر زخم اسکروتوم، درماتیت، ایجاد آبسه و فیروز در ناحیه، تورم پریپوس، استفراغ، اسهال، بی‌اشتهایی، بی‌حالی و لکوسیتوزیس هم گزارش شده-

آب در اختیار داشتند و از تمیز و پاکیزه بودن آن در تمام مدت مطالعه اطمینان کامل حاصل شد. در تمام مدت مطالعه، غذای خشک آماده تهیه و در اختیار سگ‌ها قرار داده شد.

#### - گروه‌های حیوانات و زمان‌های مورد نظر در تحقیق

حیوانات به صورت تصادفی به ۳ گروه مساوی ۶ قلاده‌ای شامل جراحی، اولترا سونوگرافی و آسیب شناسی تقسیم شدند. هر یک از گروه‌ها در چهار مرحله شامل روزهای صفر، ۷، ۱۴ و ۲۱ به صورت زیر بررسی شدند:

در روز صفر، حیوانات گروه جراحی، فقط جراحی شدند و اصلاً کلریدکلسیم دریافت نکردند ولی سگ‌های مربوط به گروه‌های اولترا سونوگرافی و آسیب شناسی، مورد تزریق ۲۰ میلی‌لیتر کلرید کلسیم ۲۰ درصد (اینوکسیا، انگلستان) داخل بیضه به وسیله سرنگ انسولین با سرسوزن ۲۷ (گیج ۲۷) به عنوان یک تزریق دوطرفه قرار گرفتند. همچنین همزمان نمونه خون از سیاهرگ سفالیک حیوانات هر ۲ گروه به وسیله سرنگ ۳ میلی‌لیتری با سرسوزن ۲۳ اخذ شد.

در روز ۷، انجام عمل اولتراسونوگرافی بیضه‌های سگ‌های گروه اولتراسونوگرافی و برداشتن بیضه راست حیوانات گروه آسیب شناسی و نیز گرفتن نمونه خون از همه سگ‌های گروه‌های جراحی و اولتراسونوگرافی انجام گردید.

در روز ۱۴، انجام عمل اولتراسونوگرافی بیضه‌های حیوانات گروه اولتراسونوگرافی و برداشتن بیضه چپ سگ‌های گروه آسیب‌شناسی و همچنین اخذ نمونه خون از همه حیوانات گروه‌های جراحی و اولتراسونوگرافی انجام گرفت.

به الکل کاهیده و از تشکیل رادیکال‌های آزاد جلوگیری می‌کنند (Ighodaro and Akinloye, 2018).

براساس جستجوهای انجام شده در پایگاه‌های علمی معتبر، تاکنون مطالعه‌ای مبنی بر اثر کلسیم کلرید بر روی شاخص‌های عرض و عمق و اکوژنیسته بیضه از طریق عمل اولتراسونوگرافی، تغییرات بافت بیضه از طریق هیستوپاتولوژی و تغییرات شاخص‌های استرس اکسیداتیو، میزان هورمون تستوسترون و ابعاد پروستات صورت نگرفته است. لذا هدف از انجام تحقیق حاضر بررسی تغییرات احتمالی در بیضه سگ نر متعاقب تزریق کلریدکلسیم به داخل بافت آن جهت انجام عمل اخته شیمیائی، با استفاده از روش‌های اولتراسونوگرافی، هیستوپاتولوژی و سرولوژیکی بود.

#### مواد و روش‌ها

##### - مشخصات تحقیق و حیوانات مورد استفاده در آن

حیوانات مورد مطالعه در تحقیق حاضر (طرح پژوهشی مورد تایید کمیته اخلاق دانشگاه آزاد اسلامی واحد علوم و تحقیقات با کد: IR.IAU.SRB.REC.1397.215) که در مرکز حیوانات آزمایشگاهی و تحقیقات دانشگاه آزاد اسلامی واحد علوم و تحقیقات تهران در تابستان سال ۱۴۰۲ انجام گرفت، شامل ۱۸ قلاده سگ نر نژاد مخلوط بر اساس محاسبات آماری تعیین حجم نمونه با میانگین سنی ۲۳-۲ سال و وزن ۱۵-۱۰ کیلوگرم و سالم بود. تمامی سگ‌ها پیش و پس از شروع مطالعه (به مدت ۲۱ روز) مورد معاینه کامل بالینی (اعم از بررسی بیضه، درد ناحیه، اشتها و مدفوع) قرار گرفتند و از سلامت تمامی آن‌ها اطمینان حاصل شد. همه حیوانات به اندازه نیاز

نهایتاً در روز ۲۱، عمل اولتراسونوگرافی بیضه‌ها و نیز تهیه نمونه خون از همه سگ‌های گروه‌های جراحی و اولتراسونوگرافی انجام گردید.

#### - پروتکل تزریق ماده شیمیایی کلرید کلسیم

بدین منظور، ابتدا موهای ناحیه بیضه سگ‌ها با دستگاه اصلاح مو کوتاه شد. سپس با استفاده از لیدوکائین (آمپول لیدوکائین هیدروکلراید ۲ درصد، شرکت شهید قاضی، ایران) به صورت موضعی، ناحیه بی‌حس گردید و در ادامه محلول کلرید کلسیم ۲۰ درصد (NDC 0517-American Regent/ 2710-25) تحت هدایت عمل اولتراسونوگرافی به بیضه سگ‌های مورد نظر تزریق شد که بدین منظور، سرسوزن سرنگ استریل با گیج ۲۷ از عمق قسمت سطح شکمی بیضه‌ها و دور از اپیدیدیم به سمت قدام بیضه وارد شده و تزریق به آرامی انجام گردید به طوری که فشار ناشی از پرسیدن محلول مذکور در داخل بافت بیضه و زیر پوست اسکروتوم حس شود (Jana and Samanta, 2007). لازم به ذکر است که حجم تزریق پس از انجام یک آزمایش پایلوت، ۲۰ میلی‌لیتر تعیین گردید، به گونه‌ای که همه محلول تزریقی در کل بافت بیضه پخش شد ولی بیرون از بیضه‌ها نشت نکرد.

#### - نحوه بررسی اولتراسونوگرافیک بیضه سگ‌های تحقیق

جهت بررسی تأثیر ماده شیمیایی تزریقی بر روی بیضه‌ها (محلول کلرید کلسیم)، عمق، عرض و اکوژنیسته هر دو بیضه حیوانات مورد نظر، پیش از تزریق ماده شیمیایی (روز صفر) و نیز در روزهای ۷، ۱۴ و ۲۱ پس از تزریق، با استفاده از روش اولتراسونوگرافی سنجیده شد. برای این منظور سگ‌ها به پشت قرار داده شدند و با فرکانس ۷/۵ مگاهرتز و

حسگر میکروکانوکس ECM دارای داپلر رنگی ساخت فرانسه (Ecm F16000 Angouleme France) سونوگرافی انجام شد. بررسی‌های لازم صورت گرفت. لازم به ذکر است که جهت درجه‌بندی اکوژنیسته بیضه، به اکوژنیسته با روشنایی خیلی کم، عدد ۱، متوسط، عدد ۲، زیاد، عدد ۳ و خیلی زیاد، عدد ۴ اختصاص داده شد (Lemos et al., 2020). همچنین، جهت کاهش خطاهای اندازه‌گیری، تمامی مراحل توسط ۳ نفر متخصص رادیولوژی و تصویربرداری تشخیصی صورت گرفت.

#### - نحوه بررسی آسیب‌شناختی بیضه سگ‌ها

بلافاصله پس از برداشتن بیضه راست سگ‌های مورد نظر در روز ۷ و بیضه چپ آن‌ها در روز ۱۴، ابتدا برش‌های بافتی لازم تهیه شده و در محلول فرمالدئید بافر ۱۰ درصد به مدت یک هفته قرار دادند. در ادامه از نمونه‌ها برش‌های کوچک‌تر تهیه گردید و در بسکت‌های مخصوص سوراخ‌دار قرار دادند و پس از چند ساعت که در زیر آب جاری قرار گرفتند به دستگاه اتوتکنیکون (The Leica TP1020 tissue processor)، جهت پاساژ و تهیه برش نازک بافتی، انتقال داده شدند. نهایتاً اسلایدهای تهیه شده به روش معمول مورد رنگ‌آمیزی هماتوکسیلین هریس-ائوزین (هر دو از شرکت آزما طب) قرار گرفتند (DeJarnatt and Criswell, 2021).

#### - اندازه‌گیری ابعاد پروستات

در طی تحقیق حاضر جهت بررسی تأثیرات احتمالی بر پروستات، طول، عرض و اکوژنیسته پروستات در مرحله پیش از تزریق ماده شیمیایی (روز صفر) و نیز در روزهای ۷، ۱۴ و ۲۱ پس از تزریق، با

استفاده از روش اولتراسونوگرافی سنجیده شد که برای انجام آن، سگ‌ها آرام در دست صاحبان خود قرار داشتند و با استفاده از فرکانس ۷/۵ مگاهرتز و حسگر (prob) میکروکانوکس و دستگاه ECM (Ecm F16000 Angouleme France) بررسی‌های لازم صورت می‌گرفت (Ibrahim et al., 2016a, Silva et al., 2018).

### یافته‌ها

#### - نتایج اولتراسونوگرافی بیضه‌ها

یافته‌های مربوط به اولتراسونوگرافی بیضه سگ‌های مورد آزمایش در قالب شکل ۱ و قسمت‌های مختلف نمودار ۱ که مربوط به طول، عمق و عرض بیضه‌ها در روزهای صفر، ۷، ۱۴ و ۲۱ می‌باشد، ارائه شده‌است. اطلاعات ارائه شده حاکی از آن است که در مورد مقادیر میانگین طول، عرض و عمق بیضه‌ها، بین حیوانات ۲ گروه جراحی و اولتراسونوگرافی در روزهای صفر، ۷، ۱۴ و ۲۱ ارتباط آماری معنی‌داری وجود دارد. به این معنی که از اندازه یا ابعاد بیضه‌ها به‌طور معنی‌داری در گروه دریافت‌کننده کلریدکلسیم کاسته شده‌است ( $p < 0/05$ ).

در واقع بیشترین میانگین مربوط به پیش از تزریق و کمترین میانگین مربوط به روز ۲۱ است و روند کاهشی در آن دیده می‌شود، از این روی فرضیه اول تحقیق محقق شده است. به این معنی که بر اثر تاثیر داروی شیمیایی تجویز شده در این تحقیق شاهد کاهش معنی‌دار در حجم و دانسیته بیضه‌های آتروفی شده بودیم.

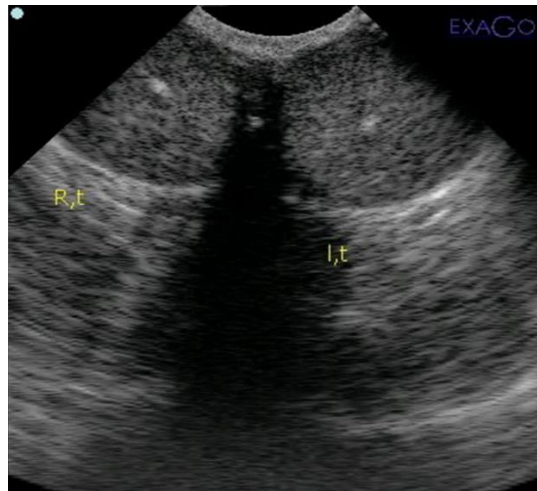
- بررسی سرولوژیکی آنزیم‌های استرس اکسیداتیو: در پژوهش حاضر ۲ آنزیم سرمی مربوط به استرس اکسیداتیو، یعنی سوپراکساید دیسموتاز و گلوتاتیون پراکسیداز به روش الیزا (BioTec ELx 800، امریکا) و با استفاده از کیت‌های مربوطه که به ترتیب شامل (Nasdox، نوین نوند سلامت، ایران) و (کیازیت، ایران) بودند، اندازه‌گیری شدند.

#### - بررسی تستوسترون سرم خون:

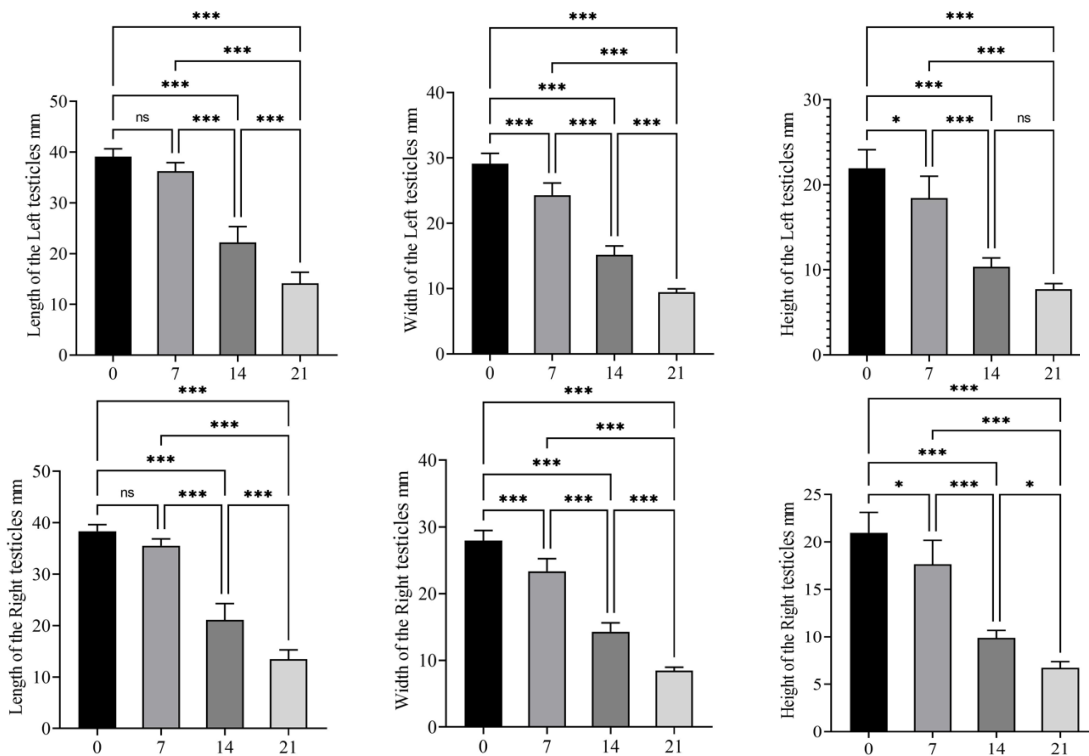
غلظت تستوسترون هم به روش الیزا و توسط دستگاه قرائت‌گر الیزا، با بهره بردن از کیت تجاری اندازه‌گیری تستوسترون و بر اساس دستورالعمل شرکت سازنده (ELISA, human kit, ZellBio, Germany) صورت گرفت (Ighodaro and Akinloye, 2018).

#### - تحلیل آماری داده‌ها

داده‌های تحقیق به صورت میانگین  $\pm$  انحراف معیار ارزیابی شد و برای تجزیه و تحلیل آماری آن‌ها از آزمون غیرپارامتری کروسکال-والیس نرم افزار



شکل ۱- نمونه‌ای از یافته‌های اولتراسونوگرافی بیضه راست و چپ سگ‌ها در روز اول



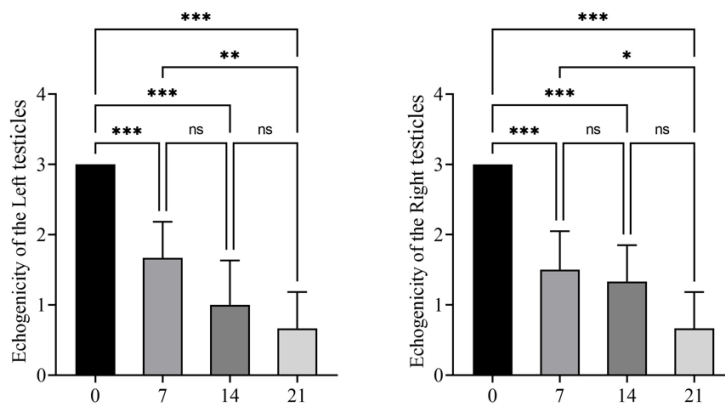
نمودار ۱- نمودارهای مقایسه‌ای مربوط به میانگین‌های اندازه طول، عرض و ارتفاع بیضه‌های سگ‌های مربوط به گروه‌های دریافت کننده کلرید کلسیم.

نمودارهای ردیف بالا ابعاد بیضه چپ و نمودارهای ردیف پایین ابعاد بیضه راست را در روزهای مختلف تحقیق نشان می‌دهند.

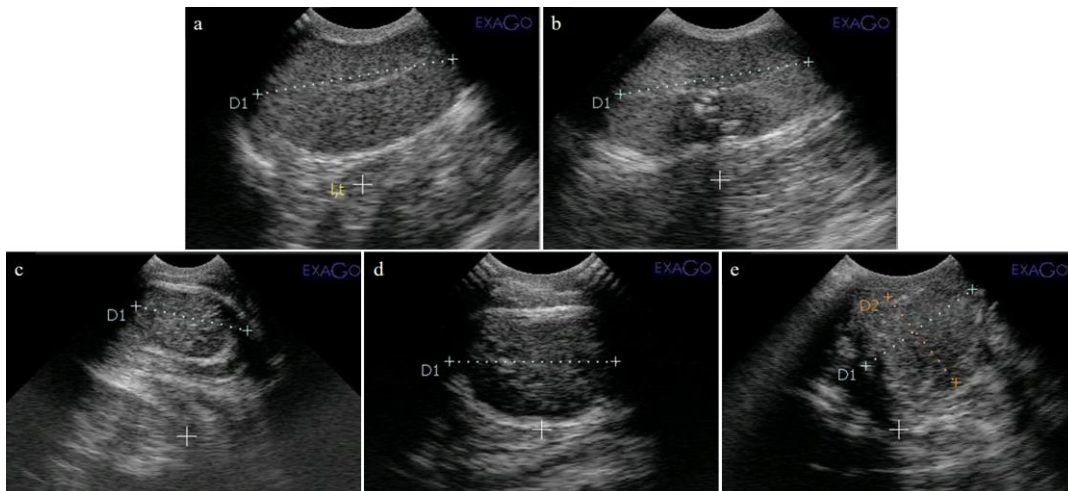
علائم ns بیانگر مقادیر p بیشتر از ۰/۰۵، \* بیانگر مقادیر p کمتر از ۰/۰۵، \*\* بیانگر مقادیر p کمتر از ۰/۰۱ و \*\*\* بیانگر مقادیر p کمتر از ۰/۰۰۱ به‌عنوان معنی‌دار در نظر گرفته شد.

**نتایج مربوط به بررسی اکوژنیسته بیضه‌های سگ‌ها**  
اطلاعات مندرج در نمودار ۲ و شکل ۲ بیانگر آن است که اکوژنیسته بیضه‌ها در سگ‌های گروه تیمار در زمان پیش از تزریق به صورت معنی‌داری بیشتر از روزهای صفر، ۷، ۱۴ و ۲۱ است.

تحقیق که اذعان داشته تزریق ماده شیمیایی کلریدکلسیم به داخل بیضه منجر به کاهش اکوژنیسته بافت بیضه می‌شود، محقق شد.



نمودار ۲- همان‌طور که در نمودارها مشخص است اکوژنیسته بیضه‌های چپ روزهای مختلف به صورت معنی‌داری نسبت به روز صفر کاهش یافته بود. اتفاق مشابهی در بیضه‌های راست روزهای مختلف افتاد. همچنین تفاوت معنی‌دار بین اکوژنیسته روز ۷ و روز ۲۱ هر دو بیضه مشاهده شد. علائم ns بیانگر مقادیر  $p$  بیشتر از ۰/۰۵، \* بیانگر مقادیر  $p$  کمتر از ۰/۰۵، \*\* بیانگر مقادیر  $p$  کمتر از ۰/۰۱ و \*\*\* بیانگر مقادیر  $p$  کمتر از ۰/۰۰۱ به‌عنوان معنی‌دار در نظر گرفته شد.

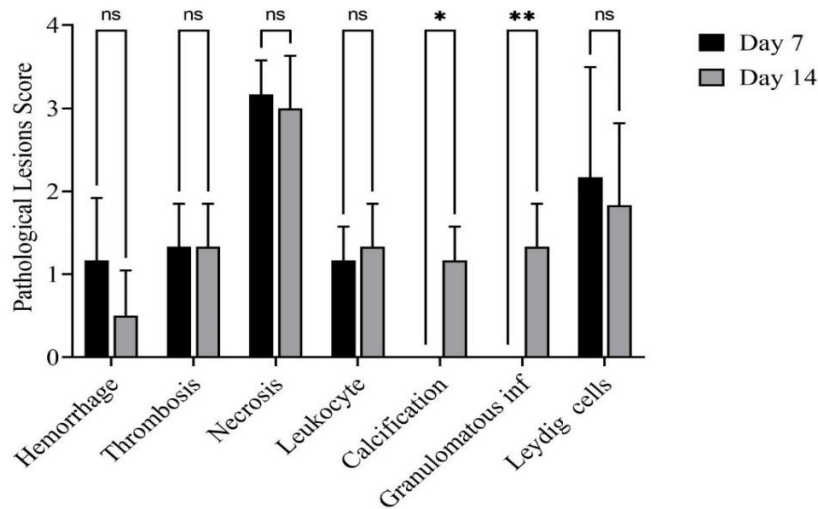


شکل ۲- نمونه‌ای از یافته‌های اولتراسونوگرافی بیضه‌های چپ و راست سگ‌های مورد تحقیق. اکوژنیسته بیضه چپ: (a) پیش از تزریق محلول کلریدکلسیم، (b) صفر روز پس از تزریق، (c) ۷ روز پس از تزریق، (d) ۱۴ روز پس از تزریق، و (e) ۲۱ روز پس از تزریق.

**نتایج هیستوپاتولوژی بافت بیضه**

نتایج حاصله از بررسی آسیب‌شناختی بافت بیضه پس از رنگ‌آمیزی هماتوکسیلین-ئوزین، به دو صورت تحلیل نیمه کمی با درجه بندی (توضیح داده شده در بخش مواد و روش‌ها) ارائه شده است. هر یک از

آسیب‌های مشاهده شده بین حیوانات گروه‌های مورد تحقیق با استفاده از آزمون آماری مورد سنجش قرار گرفت و به شرح مندرج در نمودار ۳ ارائه گردید.



نمودار ۳- نمودار میزان آسیب‌های وارد شده توسط بررسی پاتولوژیکی بیضه‌های سگ‌های مورد نظر در روزهای ۷ و ۱۴ تحقیق.

ns اختلاف بدون معنی

علائم ns بیانگر مقادیر  $p$  بیشتر از ۰/۰۵، \* بیانگر مقادیر  $p$  کمتر از ۰/۰۵، \*\* بیانگر مقادیر  $p$  کمتر از ۰/۰۱ و \*\*\* بیانگر مقادیر  $p$  کمتر از ۰/۰۰۱ به عنوان معنی دار در نظر گرفته شد.

همچنین اطلاعات آسیب‌شناختی ارائه شده در

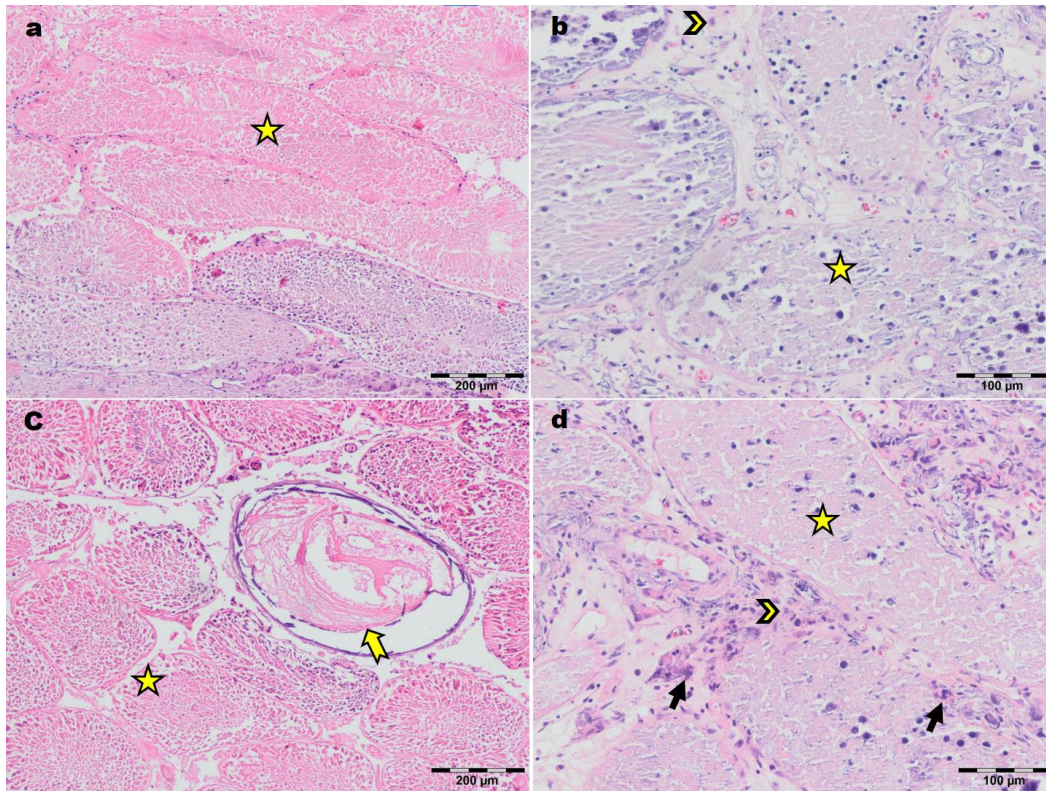
شکل ۳ هم حاکی از آن است که:

(۱) در مورد رخداد خونریزی، ترومبوز داخل عروقی، نکروز سلولی، هجوم لکوسایت‌ها و تعداد سلول‌های لایدیگ در بین گروه‌های مورد مطالعه تفاوت آماری معناداری وجود نداشت (ns = بدون معنی).

(۲) در مورد پدیده کلسیفیکاسیون، بین دو گروه مورد مطالعه تفاوت آماری معناداری وجود داشت ( $p < 0.0002$ ).

(۳) در خصوص بروز آماس گرانولوماتوزی نیز بین دو گروه مورد مطالعه تفاوت آماری معناداری وجود داشت ( $p < 0.0001$ ).

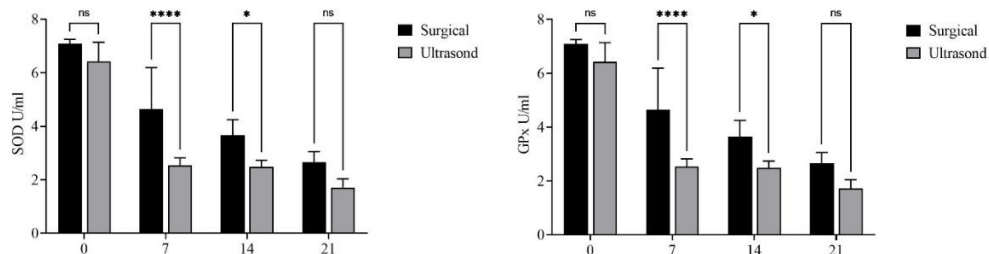




شکل ۳- نمونه‌ای از نمای میکروسکوپی بافت بیضه سگ‌های مورد تحقیق پس از رنگ‌آمیزی هماتوکسیلین - ائوزین. تصاویر a و b مربوط به تیمار روز ۷ و تصاویر c و d مربوط به تیمار روز ۱۴ می‌باشد (سرفلش نشان‌دهنده سلول لایدیگ، ستاره نشان‌دهنده نکروز لوله سمینفر، فلش زرد نشان‌دهنده ترومبوز، فلش سیاه نشان‌دهنده آماس گرانولوماتوزی است).

دو پارامتر تجزیه و تحلیل شده کمترین فعالیت را در روز ۲۱ و بیشترین میزان فعالیت را در روز صفر نشان دادند (نمودار ۴).

یافته‌های مربوط به آنزیم‌های استرس اکسیداتیو - فعالیت GPx و SOD در سرم گروه‌های تحت تیمار شیمیایی از نظر آماری کمتر از گروه جراحی در روزهای ۷، ۱۴ و ۲۱ بود. تفاوت آماری معنی‌داری در فعالیت SOD بین روزهای ۱۴ و ۲۱ مشاهده نشد. هر

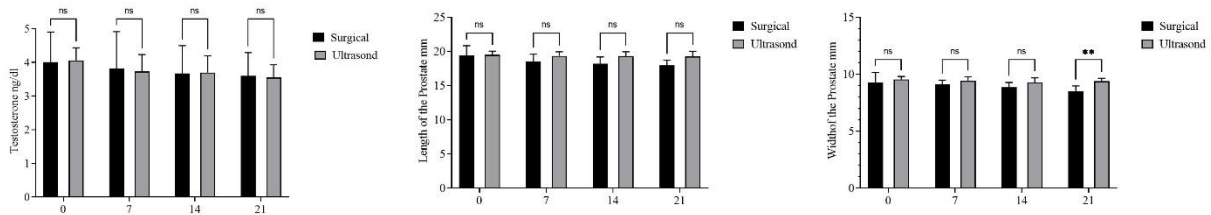


نمودار ۴- میزان سطح آنزیم‌های SOD و GPx در سرم سگ‌های مورد آزمایش در روزهای مختلف تحقیق را نشان می‌دهد. علائم ns بیانگر مقادیر  $p$  بیشتر از ۰/۰۵، \* بیانگر مقادیر  $p$  کمتر از ۰/۰۵، \*\* بیانگر مقادیر  $p$  کمتر از ۰/۰۱، \*\*\* بیانگر مقادیر  $p$  کمتر از ۰/۰۰۱ و \*\*\*\* بیانگر مقادیر  $p$  کمتر از ۰/۰۰۰۱ به‌عنوان معنی‌دار در نظر گرفته شد.

## یافته‌های مربوط به میزان هورمون تستوسترون و ابعاد پروستات

نتایج حاصل از اثرات عقیم کردن به روش شیمیایی بر هورمون تستوسترون و ابعاد پروستات هر دو گروه مورد

مقایسه در روزهای مختلف از صفر تا ۲۱ بیانگر آن بود که علی‌رغم نکروز بیضه‌ها، سطح تستوسترون به‌طور معنی‌داری کاهش نیافته و پروستات نیز تغییر نکرده بود (نمودار ۵).



نمودار ۵- میزان سطح تستوسترون سرم و ابعاد پروستات سگ‌های مورد آزمایش در روزهای مختلف تحقیق را نشان می‌دهد.

علائم ns بیانگر مقادیر  $p$  بیشتر از ۰/۰۵، \* بیانگر مقادیر  $p$  کمتر از ۰/۰۵، \*\* بیانگر مقادیر  $p$  کمتر از ۰/۰۱، \*\*\* بیانگر مقادیر  $p$  کمتر از ۰/۰۰۱ و \*\*\* بیانگر مقادیر  $p$  کمتر از ۰/۰۰۰۱ به‌عنوان معنی‌دار در نظر گرفته شد.

## بحث و نتیجه‌گیری

روزهای صفر، ۷، ۱۴ و ۲۱ در تحقیق حاضر مورد بررسی بودند. در مقادیر میانگین طول، عرض و عمق بیضه‌ها، بین حیوانات ۲ گروه جراحی و اولتراسونوگرافی در روزهای صفر، ۷، ۱۴ و ۲۱ ارتباط آماری معنی‌داری وجود داشت. در مورد بیضه چپ، طول بیضه در روز ۷ با طول آن در روز صفر تفاوت معنی‌داری نداشت، ولی طول آن در روز ۱۴ و ۲۱ تفاوت معنی‌داری با روز صفر پیدا کرد. همین وضعیت در بیضه سمت راست نیز وجود داشت. در مورد عرض بیضه تفاوت معنی‌داری در همه روزها دیده شد که این وضعیت در هر دو بیضه سمت چپ و راست بود. در مورد ارتفاع بیضه‌ها علاوه بر معنی‌داری بین روز صفر با سایر روزها، بین خود روزها نیز تفاوت دیده شد. به این معنی که در بیضه چپ بین روز ۷ با ۱۴ و ۲۱ دیده شد. از طرفی بین روز ۱۴ و ۲۱ تفاوتی دیده نشد. البته در

بیضه راست علاوه بر موارد دیده شده در بیضه چپ، بین دو روز ۱۴ و ۲۱ نیز تفاوت معنی‌داری دیده شد. بنابراین از اندازه یا ابعاد بیضه‌ها به‌طور معنی‌داری در گروه دریافت‌کننده کلرید کلسیم کاسته شده است. در واقع بیشترین میانگین مربوط به پیش از تزریق و کمترین میانگین مربوط به روز ۲۱ است و روند کاهشی در آن دیده می‌شود، از این روی فرضیه اول تحقیق محقق شده است. به این معنی که بر اثر تاثیر داروی شیمیایی تجویز شده در این تحقیق شاهد کاهش معنی‌داری در حجم و دانسیته بیضه‌های آتروفی شده بودیم.

جانا و همکاران در سال ۲۰۱۱ به بررسی اثرات کلسیم کلرید ۱۰ و ۲۰ درصد در محلول سالین به همراه لیدوکائین در گربه پرداختند. نتایج آنان نشان از آن داشت که بافت بیضه در روز ۶۰ پس از تزریق به‌طور کامل دچار نکروز می‌شود و با بافت فیبروزی جایگزین

تغییرات شدید و گسترده دژنراتیو به همراه حضور سلول‌های لاییدیک در لومن دیده شد (Canpolat *et al.*, 2016). تزریق کلریدکلسیم در بیضه‌های گاو نر منجر به نکروز سلولی لوله‌ای و لیدیگ، انفیلتراسیون لکوسیت، فیروپلازی و ادم شده است. تزریق ۳۰ درصد کلریدکلسیم به گاو میش باعث بهبود و القای فیروز خواهد شد (Pereira *et al.*, 2018). برخی تحقیقات نشان داده است که ۲۰ درصد و ۳۰ درصد کلریدکلسیم باعث ایجاد نکروز شدید توبول‌ها با سلول‌های لیدیگ در مجرای لوله‌های اسپرم‌ساز در توله‌سگ‌ها، سگ‌های بالغ و گوساله‌های ۵ ماهه می‌شود. یافته‌های پاتولوژیک این مطالعه به جز کلسیفیکاسیون خفیف در روز ۲۱ پس از تزریق مشابه مطالعات قبلی بود. مطالعه دیگری نشان داد که اخته شدن شیمیایی چند عارضه جانبی بالینی قابل مشاهده بر سلامت عمومی دارد، مانند تورم بیضه‌ها همراه با درد و در این مطالعه، اثرات نامطلوب مرتبط با عوامل شیمیایی مشابه سایر گزارش‌ها کم بود (El-Wahed *et al.*, 2014). اولیویرا و همکاران در سال ۲۰۱۷ به بررسی اثرات اخته‌سازی شیمیایی با استفاده از کلریدکلسیم در گوساله‌ها پرداختند. آنان برای این آزمایش دوم آزمایش طراحی کردند. در آزمایش اول کلرید سدیم ۲۰ درصد را به گوساله‌های کمتر از ۲۰ روز تزریق کردند. در گروه دوم نیز کلریدکلسیم با غلظت ۳۰ درصد را به گوساله‌های ۵ ماهه تزریق نمودند. نتایج آزمایش اول نشان از آن داشت که (۱): بین دمای بدن گوساله‌ها در روش اخته‌سازی شیمیایی با روش جراحی تفاوت آماری معنی‌داری دیده نمی‌شود. (۲): در روش جراحی سطح کورتیزول سرم در دقیقه ۳۰ و ۶۰ پس از عمل افزایش یافت، اما این افزایش در

می‌شود (Jana *et al.*, 2005). پیرا و همکاران در سال ۲۰۱۸ نیز کلریدکلسیم ۲۰، ۳۰ و ۴۰ درصد با حجم ۱۰ میلی‌لیتر را به بیضه ۲۴ گاو نر بالغ تزریق نمودند و نتایج اولتراسونوگرافی مطالعه آنان طی ۴۵ روز حاکی از از بین رفتن بافت و وجود آبسه بود. در ارزیابی بافت‌شناسی، نکروز انعقادی لوله‌های اسپرم‌ساز و سلول‌های بینابینی، نفوذ سلول‌های التهابی، فیروپلازی به‌طور گسترده در بافت دیده شد. همچنین بیان نمودند که غلظت ماده شیمیایی در تخریب بافت بیضه مؤثر است به طوری که کلریدکلسیم ۴۰ درصد بیشترین اثر را بر روی بافت بیضه بر جای گذاشته بود (Pereira *et al.*, 2018). در مطالعه مارتینز و همکاران در سال ۲۰۱۱ با استفاده از محلول ۳۰ درصد کلریدکلسیم در گاو میش، فیروز کامل بیضه را بدست نیاوردند (Martins *et al.*, 2011). بنابراین مطالعه پیرا با تحقیق حاضر همسو است در حالیکه مطالعه مارتینز مخالف نتایج این تحقیق را بیان کرد.

از مطالعات مشابه اخته‌کردن شیمیایی با سایر مواد می‌توان به مطالعه کنپلت و همکاران (۲۰۱۶) اشاره کرد. آنان به بررسی اولتراسونوگرافی و هیستوپاتولوژی اثرات سدیم کلرید ۲۰ درصد بر روی دو گروه سگ (۶ قلاده سگ بالغ و ۶ قلاده سگ نابالغ) پرداختند. نتایج اولتراسونوگرافی مطالعه آنان حاکی از آن بود که تزریق ماده شیمیایی طی ۳ هفته منجر به کاهش معنی‌دار اندازه بیضه در سگ‌های نابالغ می‌شود. لیکن در سگ‌های بالغ تغییرات معنی‌دار دیده نشد. همچنین آنان در هر بیضه هر دو گروه افزایش اکوژنیسته بافت بیضه و حضور نقاط هیپو اکوئیک (موید نکروز بافتی) را گزارش کردند. در بررسی هیستوپاتولوژی نیز نکروز کانونی به همراه

ابوخلیل و همکاران در سال ۲۰۲۰ به بررسی مقایسه‌ای مؤلفه‌های استرس اکسیداتیو و چربی خون در دو روش اخته‌سازی به روش جراحی و اخته‌سازی به روش شیمیایی در الاغ پرداختند. آنان برای این منظور به صورت تصادفی حیوانات را به دو گروه مساوی (هر گروه ۶ رأس) تقسیم کردند. در گروه اول حیوانات به روش جراحی عقیم شدند و گروه دوم با استفاده از محلول ۲۰ درصد کلسیم کلرید محلول در اتانول اخته شدند و نمونه‌های خون را قبل از اخته و در روزهای ۱۵، ۳۰، ۴۵ و ۶۰ پس از شروع آزمایش جمع‌آوری کردند. نتایج مطالعه آنان نشان از آن داشت که در گروه اول سطح کورتیزول به صورت قابل توجهی نسبت به گروه دوم بیشتر است. همچنین سطح کلاسترول تام در گروه دوم در روز ۴۵ کاهش یافت، در حالی که سطح تری‌گلیسیرید در روز ۴۵ و ۶۰ به صورت قابل توجهی نسبت به روز صفر افزایش داشت. آنان با توجه به نتایج خود اذعان داشتند که اخته‌سازی به روش جراحی منجر به تنش کمتر و تغییرات جزئی‌تری در پروفایل لیپیدی و تعادل اکسیدان/آنتی‌اکسیدان نسبت به اخته‌سازی شیمیایی با کلرید کلسیم می‌شود (Abou-Khalil et al., 2020). رفتار حیوانات تحت درمان با کلرید کلسیم در این مطالعه ناراحتی خفیف همراه با درد بود، مشابه چند تحقیق قبلی تحریک شیمیایی می‌تواند گونه‌های اکسیژن فعال (ROS) را القا کند که منشأ ضایعات پاتولوژی بیشتر است. در شرایط عادی متابولیسم فیزیولوژی، مکانیسم‌های مختلف آنتی‌اکسیدانی سلولی می‌توانند میزان ROS را کاهش دهند (Yamada et al., 2021, Ighodaro and Akinloye, 2018). کاهش معنی‌دار SOD و GPx در

گروه اخته‌سازی به روش شیمیایی تنها در دقیقه ۳۰ روی داد. (۳): بین سطح سرمی پاراکسوناز و کورتیزول بین دو گروه تفاوت آماری معنی‌داری دیده نشد. نتایج مطالعه آنان در آزمایش ۲ مشخص نمود که (۱): در بافت بیضه گوساله‌هایی که اخته‌سازی شیمیایی در آنها انجام شده بود نکرورز انعقادی، نفوذ سلول‌های التهابی و کلسیفیکاسیون دیده شد. آنان از نتایج مطالعات خود این چنین استنتاج کردند که اخته‌سازی شیمیایی با استفاده از سدیم کلرید ۲۰ درصد در گوساله منجر به ایجاد استرس خفیف و پاسخ‌های التهابی در مقایسه با اخته جراحی می‌شود. همچنین آنان بیان کردند که تزریق سدیم کلرید ۲۰ درصد در گوساله‌های ۵ ماهه بی اثر است (Oliveira et al., 2017b). محققان و اندیشمندان دیگری نیز نظراتی همسو با مقاله پیش گفته داشتند. به‌طور مثال آندراده و همکاران در سال ۲۰۰۴ بیان کردند که تزریق سدیم کلرید ۲۰ درصد در گوساله‌های کمتر از ۲۰ روز منجر به تداخلات در ترشح هورمون تستوسترون می‌شود (Neto et al., 2014). نتایج این دو تحقیق جهت نکرورز بیضه و استرس آن شبیه مطالعه حاضر و از نظر سطح هورمون تستوسترون مخالف این تحقیق بود.

در تحقیق ما، تزریق مادهء شیمیایی کلرید کلسیم به داخل بیضه منجر به کاهش اکورژنیستهء بافت بیضه می‌شود، زیرا اکورژنیستهء بیضه‌های چپ روزهای مختلف به صورت معنی‌داری نسبت به روز صفر کاهش یافته بود. اتفاق مشابهی در بیضه‌های راست روزهای مختلف افتاد. همچنین تفاوت معنی‌دار بین اکورژنیسته روز ۷ و روز ۲۱ هر دو بیضه مشاهده شد.

این امر از نظر آماری معنی‌دار نبود. در بررسی ابعاد پروستات هم مشخص شد که این غده در تمامی سگ‌های تحت درمان با کلریدکلسیم در مقایسه با گروه جراحی تغییر معنی‌داری نداشت. البته مطالعه‌ی جانا و همکاران روی اکسیداسیون بیضه‌ها انجام شد، در حالی که مطالعه ما به پارامترهای گردش خون پرداخت.

در مطالعه دیگری بر روی اخته کردن گاو که روش‌های شیمیایی و جراحی را با هم مقایسه کرد، شدت استرس اکسیداتیو و میزان التهاب کم بود (Oliveira et al., 2017a). مطالعه دیگری روی موش‌ها نشان داد که کلریدکلسیم برای اخته کردن شیمیایی نمی‌تواند سطح کورتیکواستروئید را کاهش دهد (Jana et al., 2002). از طرف دیگر ارزیابی سطح تستوسترون سرم در مطالعه حاضر نشان داد که در روزهای مختلف پس از تزریق نسبت به روز صفر کاهش معنی‌داری وجود ندارد (نمودار ۵). مطالعه دیگری نشان داده که استفاده از کلریدکلسیم در الاغ برای اخته کردن شیمیایی نمی‌تواند سطح تستوسترون را در پلازما کاهش دهد (Ibrahim et al., 2016b). به‌طور مشابه، مطالعه حاضر نشان می‌دهد که استفاده از کلریدکلسیم در سگ‌ها نمی‌تواند سطح تستوسترون را کاهش دهد (نمودار ۵). گزارش شده که محلول نمک اشباع شده در موش‌ها می‌تواند سطح تستوسترون پلازما را کاهش دهد (Emir et al., 2008). همچنین اعلام شده که اخته شدن شیمیایی گوساله‌ها با ۲۰ درصد کلرید سدیم یا تزریق ۲۰ درصد کلریدکلسیم در سگ‌ها (۱۵ و ۲۰ میلی‌گرم بر کیلوگرم)، برخلاف یافته مطالعه حاضر (نمودار ۵)، باعث کاهش سطح تستوسترون شده است (Jana and Samanta, 2007). کو و همکاران در سال ۲۰۱۴ به

نمونه‌های خونی گروه‌های درمان شده در یک کار اخته‌سازی شیمیایی بررسی شد و گزارش گردید که استرس اکسیداتیو پس از تزریق ۲۰ درصد کلریدکلسیم افزایش می‌یابد (Ighodaro and Akinloye, 2018). ابوخلیل و همکاران در مطالعه‌ای مشابه تحقیق حاضر، اما روی الاغ دریافتند که کاهش آنتی‌اکسیدان‌ها و افزایش شاخص استرس ناشی از اثر محلول ۲۰ درصد کلریدکلسیم برای اخته شدن حیوانات بیشتر از اخته شدن با جراحی است. نامبردگان گزارش کردند که سطح سرمی کورتیزول به عنوان یک شاخص استرس در الاغ‌هایی که بوسیله کلریدکلسیم اخته شدند بیشتر از حیوانات با روش جراحی بود (Abou-Khalil et al., 2020). در مطالعه‌ای بر روی اخته‌سازی جراحی سگ‌ها، پارامترهای آنتی‌اکسیدانی در روز چهاردهم پس از اختگی کاهش یافت (Jana and Samanta, 2007). که شبیه مطالعه حاضر بود. هر چه دوز کلریدکلسیم بیشتر باشد، سطوح GPx و SOD بیشتر در بافت بیضه کاهش می‌یابد (Ighodaro and Akinloye, 2018). گزارش جانا و همکاران، تزریق ۲/۵ mg/kg کلریدکلسیم به بیضه موش نتوانست سطوح GPx و SOD را در بافت‌های بیضه اخته کاهش دهد. در مقابل، سطح SOD کاهش یافت و مالون‌دی‌آلدئید (MDA) در بیضه‌های تیمار شده با دوز بالاتر کلریدکلسیم افزایش یافت (Jana et al., 2002). همچنین نتایج تحقیق حاضر نشان از آن داشت که تزریق محلول کلریدکلسیم ۲۰ درصد منجر به کاهش معنی‌دار آنزیم‌های استرس اکسیداتیو، یعنی SOD و GPx، در طول مدت مطالعه می‌شود. همچنین تزریق ماده مذکور منجر به کاهش هورمون تستوسترون در طول مدت مطالعه نشد هرچند

ارزیابی نتیجه اخته‌سازی شیمیایی به وسیله ماده شیمیایی لوپرولایداستات با سطح تستوسترون سرم پرداختند. آنان برای این منظور ۵۶ نفر را در دو گروه قرار دادند. گروه اول ۳ ماه و گروه دوم ۶ ماه داروی نامبرده را دریافت کردند. نتایج مطالعه‌ی آنان نشان داد که میزان تستوسترون سرم به صورت معنی‌داری پس از ۶ ماه کاهش می‌یابد (Koo *et al.*, 2014). اما برخی محققان همچون احمد و همکاران در سال ۲۰۱۶، اخته‌کردن شیمیایی را جایگزین مناسبی برای جراحی برداشت بیضه نمی‌دانند. آنان طی مطالعه خود بر روی الاغ اذعان داشتند که گرچه تزریق کلرید کلسیم به داخل بیضه منجر به تغییرات بافت بیضه (نظیر حضور نوتروفیل و فیروز بین توبولی) می‌شود، اما به سبب آنکه سطح سرمی تستوسترون را کاهش نمی‌دهد، نمی‌تواند جایگزین مناسبی برای اخته‌کردن حیوانات باشد (Ahmed and Al-Badrany, 2009). همچنین مطالعات مختلف نشان داده شده است که تزریق یک نوع ماده شیمیایی در حیوانات مختلف می‌تواند نتیجه همسو نداشته باشد. به طور مثال تزریق داخل بیضه‌ای گلیسرول در میمون سنجابی (*Sciurus saimiri*) باعث ایجاد آزواسپرمی پایدار می‌شود (Wiebe and Barr, 1984). اما تزریق این ماده در سگ منجر به آزواسپرمی و عقیمی نشده است (Immegart and Threlfall, 2000).

نتایج هیستوپاتولوژی پژوهش ما بیانگر آن بود که تزریق کلرید کلسیم ۲۰ درصد هم منجر به ایجاد آسیب‌های متعدد به بافت بیضه می‌شود که مهم‌ترین آن‌ها عبارت از ترومبوز داخل عروقی، نکروز سلولی،

ارتشاح متوسط لکوسیت‌ها و اندکی کلسیفیکاسیون در بافت بیضه بودند.

در سرانجام این نکته را نیز باید به یاد داشت که اولتراسونوگرافی نیز ابزار تشخیصی مناسبی است و با کمک آن می‌توان روند تحلیل بیضه را بررسی نمود. اخته‌شدن شیمیایی ممکن است با ظاهر بالینی، درد و التهاب همراه باشد. با توجه به نتایج این تجزیه و تحلیل، روش‌های اخته شیمیایی می‌تواند منجر به تخریب بافت شود. با این وجود، به دلیل انفجار تنفسی (اکسیداتیو) بالا و تولید ROS با درد و ادم و ظاهر بالینی، استفاده از آن به تنهایی توصیه نمی‌شود. تجویز آنتی‌اکسیدان‌ها علاوه بر داروهای ضدالتهاب غیراستروئیدی (NSAIDs) برای کاهش عوارض جانبی پیشنهاد می‌شود. در نتیجه توضیحات این متن متوجه شدیم مطالعات مختلفی جهت بررسی اثرات کلسیم کلرید در اخته‌سازی شیمیایی صورت گرفته که البته همراه بررسی اولتراسونوگرافی نبوده است. علاوه بر بیان تحقیقات مشابه در مدل‌های آزمایشگاهی (نظیر موش صحرایی و سگ)، تحقیقات در زمینه سایر حیوانات (نظیر گوساله) و انسان نیز نگاشته شده است.

### سپاسگزاری

این تحقیق مستخرج از پایان‌نامه دانشجویی (کد ۱۳۹۷/۲۱۵) ارائه شده در دانشکده دامپزشکی واحد علوم و تحقیقات تهران می‌باشد.

### تعارض منافع

نویسندگان اعلام می‌دارند که هیچ‌گونه تضاد منافی ندارند.

## منابع

- Abou -Khalil, N.S., Ali, M.F., Ali, M.M. and Ibrahim, A. (2020). Surgical castration versus chemical castration in donkeys: response of stress, lipid profile and redox potential biomarkers. *BMC Veterinary Research*, 16(1) :1-10
- Ahmed, O.S. and Al-Badrany, M.S. (2009). Chemical castration in equidae. *Iraqi Journal of Veterinary Sciences*, 23(1).
- Canpolat, I., Karabulut, E. and Eroksuz, Y. (2016). Chemical castration of adult and non-adult male dogs with sodium chloride solution. *IOSR Journal of Agriculture and Veterinary Science*, 9(12) :9-11.
- Eliasi, B., Nasralzadeh Masuleh, M., Taghipour, H. and Mami, S. (2023). Echocardiographic and radiographic study of left heart dilated cardiomyopathy in small breed dogs. *Veterinary Clinical Pathology*. 17(2): 129-40.
- El-Wahed, A., Ramadan, E., Korittum, A.S., Abu-Ahmed, H.M. and Sahwan, A.A. (2014). Evaluation of Pinhole Castration Technique compared with Traditional Method for Castration in Dogs. *Alexandria Journal for Veterinary Sciences*, 42(1): 90-91.
- Emir, L., Dadalı, M., Sunay, M., Erol, D., Çaydere, M. and Üstün, H. (2008). July. Chemical castration with intratesticular injection of 20% hypertonic saline: A minimally invasive method. In *Urologic Oncology: Seminars and Original Investigations*, 26(4): 392-396.
- Ibrahim, A., Ali, M.M., Abou-Khalil, N.S. and Ali, M.F. (2016). Evaluation of chemical castration with calcium chloride versus surgical castration in donkeys: testosterone as an endpoint marker. *BMC Veterinary Research*, 12(1): 1-9.
- Ighodaro, O.M. and Akinloye, O.A. (2018). First line defence antioxidants-superoxide dismutase (SOD), catalase (CAT) and glutathione peroxidase (GPX): Their fundamental role in the entire antioxidant defence grid. *Alexandria Journal of Medicine*, 54(4): 287-293.
- mmegart, H.M. and Threlfall, W.R. (2000). Evaluation of intratesticular injection of glycerol for nonsurgical sterilization of dogs. *American Journal of Veterinary Research*, 61(5): 544-549.
- ana, K., Samanta, P.K. and Ghosh, D. (2002). Dose-dependent response to an intratesticular injection of calcium chloride for induction of chemosterilization in adult albino rats. *Veterinary Research Communications*, 26(8): 651-673.
- ana, K. and Samanta, P.K. (2007). Sterilization of male stray dogs with a single intratesticular injection of calcium chloride: a dose-dependent study. *Contraception*, 75(5): 390-400.
- Jana, K. and Samanta, P.K. (2011). Clinical evaluation of non-surgical sterilization of male cats with single intra-testicular injection of calcium chloride. *BMC Veterinary Research*, 7(1): 1-16.
- Jana, K., Samanta, P.K. and Ghosh, D. (2005). Evaluation of single intratesticular injection of calcium chloride for nonsurgical sterilization of male Black Bengal goats (*Capra hircus*): a dose-dependent study. *Animal Reproduction Science*, 86(1-2): 89-108.
- Karimi, N., Neshat, M. and Molazem, M. (2023). Comparison of Scintigraphy and CT-scan techniques in the diagnosis of cat hyperthyroidism. *Veterinary Clinical Pathology*, 17(66): 109-120.
- Koo, K.C., Ahn, J.H., Hong, S.J., Lee, J.W. and Chung, B.H. (2014). Effects of chemical castration on sex offenders in relation to the kinetics of serum testosterone recovery: implications for dosing schedule. *The Journal of Sexual Medicine*, 11(5): 1316-1324.
- Martins, L.T., Gonçalves, M.C., Tavares, K.C.S., Gaudêncio, S., Neto, P.S., Dias, A.L.G., *et al.* (2011). Castration methods do not affect weight gain and have diverse impacts on the welfare of water buffalo males. *Livestock Science*, 140(1-3): 171-176.
- Neto, O.A., Gasperin, B.G., Rovani, M.T., Ilha, G.F., Nóbrega Jr, J.E., Mondadori, R.G., *et al.* (2014). Intratesticular hypertonic sodium chloride solution treatment as a method of chemical castration in cattle. *Theriogenology*, 82(7): 1007-1011.

- Oliveira, F.C., Ferreira, C.E., Haas, C.S., Oliveira, L.G., Mondadori, R.G., Schneider, A., *et al.* (2017). Chemical castration in cattle with intratesticular injection of sodium chloride: Effects on stress and inflammatory markers. *Theriogenology*, 90(1): 114-119.
- Orbea, A. and Cajaraville, M.P. (2006). Peroxisome proliferation and antioxidant enzymes in transplanted mussels of four Basque estuaries with different levels of polycyclic aromatic hydrocarbon and polychlorinated biphenyl pollution. *Environmental Toxicology and Chemistry: An International Journal*, 25(6): 1616-1626.
- Pereira, L.F., Dias, F.G., Miguel, M.P., Honsho, C.S., Tavares, D.C., Hellú, J.A., *et al.* (2018). Testicular histological evaluation and serum testosterone concentrations of bulls after chemical castration with calcium chloride. *Pesquisa Veterinária Brasileira*, 38(8): 1554-1563.
- Pourali, S., Devasaz, A. and Safavi, S. (2023). Comparative investigation of testosterone enanthate and nandrolone decanoate administration on testicular tissue and spermatogenesis coefficients in rats. *Veterinary Clinical Pathology*, 16(4): 68-355.
- Shin, M.S., Chung, K.J., K.o, I.G., Kim, S.H., Jin, J.J., Kim, S.E., *et al.* (2016). Effects of surgical and chemical castration on spatial learning ability in relation to cell proliferation and apoptosis in hippocampus. *International Urology and Nephrology*, 48(4): 517-527.
- Silva, R.C., Paranzini, C.S., Franco, L.G., Miguel, M.P., Honsho, C.S. and Souza, F.F. (2018). Calcium chloride combined with dimethyl sulphoxide for the chemical sterilization of dogs. *Reproduction in Domestic Animals*, 53(6): 1330-1338.
- Stafford, K.J. and Mellor, D.J. (2005). The welfare significance of the castration of cattle: a review. *New Zealand Veterinary Journal*, 53(5): 271-278.
- Wiebe, J.P. and Barr, K.J. (1984). The control of male fertility by 1, 2, 3-trihydroxypropane (THP; glycerol): rapid arrest of spermatogenesis without altering libido, accessory organs, gonadal steroidogenesis, and serum testosterone, LH and FSH. *Contraception*, 29(3): 291-302.
- Yamada, P.H., Codognoto, V.M., de Ruediger, F.R., da Silva, K.M., Aristizábal, V.V., Kastelic, J.P., *et al.* (2021). A comparison of immunological, chemical and surgical castration of Nelore bulls. *Theriogenology*, 169(8): 9-13.