

## تأثیر استفاده مجزا و تلفیقی پروبیوتیک *Pediococcus acidilactici* و پودر *Agaricus bisporus* بر شاخص‌های ایمنی موکوس و هیستومورفولوژی روده در بچه ماهیان کپور معمولی (*Cyprinus carpio*)

دل آرا سپهرفر<sup>۱</sup>، کوروش سروی مغانلو<sup>۲</sup>، سید حسین حسینی فر<sup>۳</sup>، حامد پاک نژاد<sup>۴</sup>، علی جعفرنوده<sup>۵</sup>  
۱- دانش آموخته کارشناسی ارشد، گروه شیلات، دانشکده منابع طبیعی، دانشگاه ارومیه، ارومیه، ایران. [Delara.sepehrfar@gmail.com](mailto:Delara.sepehrfar@gmail.com).  
۲- استادیار، گروه شیلات، دانشکده منابع طبیعی، دانشگاه ارومیه، ارومیه، ایران.

۳- استادیار، گروه شیلات، دانشکده منابع طبیعی، دانشگاه علوم کشاورزی و منابع طبیعی گرگان، گلستان، ایران.  
۴- استادیار، گروه شیلات، دانشکده منابع طبیعی، دانشگاه علوم کشاورزی و منابع طبیعی گرگان، گلستان، ایران.  
۵- دکترای شیلات، دانشکده شیلات و محیط زیست، دانشگاه علوم کشاورزی و منابع طبیعی گرگان، گلستان، ایران.

تاریخ دریافت: ۹۶/۱۱/۵ تاریخ پذیرش: ۹۷/۱/۲۰

### چکیده

زمینه و هدف: موکوس و ترکیبات آن اولین خط دفاعی در برابر پاتوژن‌ها و یکی از بخش‌های مهم سیستم ایمنی در ماهیان است. این تحقیق به منظور بررسی اثر پروبیوتیک *Pediococcus acidilactici* و پودر قارچ *Agaricus bisporus* جیره غذایی بر شاخص‌های ایمنی موکوس و هیستومورفولوژی روده در بچه ماهی کپور معمولی (*Cyprinus carpio*) انجام گرفت. روش کار: بعد از ۲ هفته سازگاری بچه ماهیان با میانگین وزنی  $19/06 \pm 0/69$  گرم با شرایط آزمایشگاه، تعداد ۱۸۰ قطعه، در ۱۲ تانک فایبرگلاس با تراکم ۱۵ قطعه در هر تانک توزیع گردید. سپس در قالب طرح کاملاً تصادفی به مدت ۲ ماه با ۴ جیره آزمایشی شامل جیره تجاری (گروه شاهد) و به ترتیب غذای تجاری مکمل شده به *P. acidilactici* به میزان  $10^7 \times 0/9$  (تیمار ۱)، غذای حاوی *Agaricus bisporus* به میزان ۱۰ گرم بر کیلوگرم (تیمار ۲) و غذای تجاری حاوی ترکیبی از *P. acidilactici* به میزان  $10^7 \times 0/9$  CFU/g و پودر قارچ به مقدار ۱۰ گرم بر کیلوگرم (تیمار ۳) پرورش داده شدند. در پایان دوره آزمایش، سنجش آنزیم لیزوزیم به روش کدورت سنجی و با استفاده از دستگاه اسپکتروفتومتر و ایمونوگلوبولین کل از طریق سنجش میزان پروتئین سرم قبل و بعد از افزودن پلی اتیلن گلیکول به نمونه محاسبه گردید، هم چنین آزمایشات هیستومورفولوژی روده به روش بافت شناسی کلاسیک و رنگ آمیزی هماتوکسیلین-انوزین انجام شد.

یافته‌ها: نتایج حاصل در پایان دوره آزمایش نشان داد که اختلاف معنی داری در ارتفاع و قطر ویلی‌ها وجود ندارد ( $P > 0/05$ ). بیشترین میزان فعالیت آنزیم لیزوزیم موکوس، میزان ایمونوگلوبولین و میزان پروتئین محلول در تیمار سین بیوتیک مشاهده شد که با گروه شاهد اختلاف معنی داری داشت ( $P < 0/05$ )، ولی با سایر گروه‌ها اختلاف معنی دار نداشت ( $P > 0/05$ ). نتیجه گیری: براساس نتایج میزان جیره غذایی حاوی  $10^7 \times 0/9$  پروبیوتیک و ۱۰ گرم بر کیلوگرم پروبیوتیک موجب بهبود شاخص‌های ایمنی موکوس می‌شود ولی بر هیستومورفولوژی روده در کپور معمولی اثری ندارد.

واژه‌های کلیدی: مکمل‌های غذایی، ایمنی موکوس، هیستومورفولوژی، کپور معمولی.

### مقدمه

ماهیان در واحد سطح تولید می‌باشد. کاهش هزینه‌های پرورش ناشی از بهبود جیره‌های غذایی و افزایش مقاومت آبزیان پرورشی در برابر استرس و بیماری، از عوامل کارآمد در بالابردن کارایی تولید ماهی است. یکی از عمده مشکلاتی که صنعت آبزی‌پروری با آن رو

امروزه با توجه به افزایش جمعیت و نیاز بشر به تأمین پروتئین، صنعت آبزی‌پروری بیش از پیش مورد توجه قرار گرفته است. رشد چشم گیر این صنعت که سریع‌رشدترین بخش‌های تولید غذا را داشته حائز اهمیت است. افزایش صنعت آبزی‌پروری مستلزم تراکم بالاتر

عنوان سوپسترا استفاده می‌شود (۲۶). موکوس اولین سد دفاعی فیزیکی بدن است که علاوه بر جلوگیری از ورود میکروارگانیزم‌های بیماریزا از محیط، با داشتن آنزیم‌ها و آنتی‌بادی‌هایی که توانایی از بین بردن ارگانیزم‌های مهاجم را دارند، به عنوان سد شیمیایی عمل می‌کنند. هم‌چنین موکوس با لیز کردن سطح بدن ماهی موجب تسهیل حرکت آن گردیده و در تنظیم اسمزی نقش ایفا می‌کند (۲۷). سطح روده دارای پرزهای فراوانی است که سطح جذب روده‌ای را تا چندین برابر افزایش داده و به حرکت غذا در روده کمک می‌کند (۱۷). با توجه به نقش مؤثر پرزها در گوارش و جذب مواد مغذی، بررسی روند تغییرات دستگاه گوارش و غدد ضمیمه در قسمت روده دارای اهمیت خاصی است. از عوامل مؤثر بر مورفولوژی روده می‌توان نوع غذا، دفعات خوردن غذا، اندازه و شکل بدن را نام برد (۱۰). تاکنون از پروبیوتیک *Pediococcus acidilactici* برای ماهی قزل‌آلای رنگین‌کمان (۲۰)، تیلاپای نیل (۱۱) و توربوت (۳۳) استفاده شده و اثرات سودمندی بر شاخص‌های ایمنی غیراختصاصی، میکروبیوتای روده‌ای و مقاومت این گونه‌ها در برابر عوامل بیماریزا گزارش شده است. هدف از مطالعه حاضر، ارزیابی به کارگیری اثرات مجزا و تلفیقی پروبیوتیک *Pediococcus acidilactici* و بودر قارچ *Agaricus bisporus* بر شاخص‌های ایمنی موکوس و هیستومورفولوژی روده در بچه ماهیان کپور معمولی پرورشی بود.

### مواد و روش‌ها

این پژوهش به مدت ۶۰ روز در مرکز تحقیقات آبی‌پروری شهید فضلی و آزمایشگاه ژنتیک و بیوتکنولوژی آبیان گروه تکثیر و پرورش آبیان دانشگاه علوم کشاورزی و منابع طبیعی گرگان صورت گرفت، بدین منظور ۳۰۰ عدد بچه ماهی کپور معمولی با میانگین وزنی  $19/06 \pm 0/69$  گرم استفاده شد، پس از

به رو می باشد شیوع بیماری است، که برای حل این مشکل راه حل‌های متنوعی مطرح شده اما چندان موفق نبودند. در این زمینه استفاده از آنتی‌بیوتیک‌ها مطرح گردید که خود مشکلات عمده‌ای از جمله مقاوم شدن عوامل بیماری‌زا، پایداری در آبیان و انتقال آن به بشر را در پی داشت. به همین دلیل امروزه در بسیاری از کشورها استفاده از آنتی‌بیوتیک نه تنها با محدودیت همراه بوده بلکه استفاده از آن تابع قوانین بسیار سختی می‌باشد (۵). امروزه از مکمل‌های غذایی هم چون پروبیوتیک‌ها، پریوتیک‌ها و سین‌بیوتیک‌ها به عنوان جای‌گزینی برای آنتی‌بیوتیک‌ها استفاده می‌شود. پروبیوتیک‌ها ارگانیزم‌هایی هستند که می‌توانند اثرات مفیدی بر سلامت میزبان داشته باشند (۱۶). پریوتیک‌ها اجزاء غذایی غیرقابل هضمی هستند که موجب افزایش رشد و تعداد باکتری‌های مفید روده‌ای می‌شوند. سین‌بیوتیک‌ها (ترکیب پروبیوتیک‌ها و پریوتیک‌ها) می‌تواند نمایش‌گر اثرات تکمیلی پروبیوتیک و پریوتیک باشد. پروبیوتیک *Pediococcus acidilactici* با تخمیر پریوتیک *Agaricus bisporus* به عنوان سوپسترا در روده باعث افزایش انرژی و رشد این باکتری می‌شود که اثرات مفیدی روی تعادل میکروبی روده و جلوگیری از ایجاد کلنی باکتری‌های بیماریزا دارد. این باکتری‌ها با ترشح موادی، نه تنها موجب تحریک سیستم ایمنی شده بلکه میزان مقاومت در برابر عوامل بیماریزا نیز افزایش می‌دهد (۸). پروبیوتیک‌ها با افزایش سلامت و حذف باکتری‌های بیماریزا نقش بسیار مهمی را در ترکیب میکروبیوتای روده‌ای نشان می‌دهد. رقابت بر سر مکان اتصال در روده کپور ماهیان، موجب مکانیسم آنتاگونیستی پروبیوتیک‌ها علیه کلنی باکتری‌های بیماریزا می‌باشد (۳۲). به علت این که گونه‌های پروبیوتیکی عمدتاً توانایی حفظ غالبیت خود را در روده ندارند (۲۶)، ۲۴، ۲۲). به طور هم زمان از پریوتیک‌های مناسب به

به صورت جداگانه درون کیسه‌های پلی اتیلنی (زیپ پلاست) حاوی ۱۰ میلی‌لیتر سدیم کلرید ۵۰ میلی مولار قرار گرفته و پس از ۲ دقیقه ماهی‌ها از کیسه‌ها خارج گردیدند. موکوس جمع آوری شده به لوله‌های ساتریفیوژ استریل ۱۵ میلی‌لیتری منتقل، به مدت ۱۰ دقیقه در دمای ۴ درجه سانتی‌گراد ساتریفیوژ شده و سوپرناتانت جهت بررسی‌های بیشتر به میکروتیوپ ۱/۵ سی سی منتقل شدند. نمونه‌ها تا زمان انجام آزمایش درون فریزر ۸۰- درجه سانتی‌گراد ذخیره گردیدند.

#### سنجش فعالیت آنزیم لیزوزیم

سنجش آنزیم لیزوزیم به روش کدورت سنجی و با استفاده از دستگاه اسپکتروفتومتر انجام شد (۳۰). برای سنجش این آنزیم از باکتری میکروکوکوس لوتئوس (ATCC۴۶۹۸) به‌عنوان سوبسترا استفاده گردید. برای تهیه این سوسپانسیون، باکتری لیوفیلیزه میکروکوکوس لوتئوس (تهیه شده از سازمان پژوهش‌های علمی و صنعتی ایران، مرکز کلکسیون میکروارگانیسم‌های صنعتی، دانشگاه تهران) در بافر فسفات پتاسیم (pH=۷)، ۰/۴ مولار حل شده و جذب این محلول در مقابل شاهد (کووت حاوی بافر فسفات سدیم)، در طول موج ۴۵۰ نانومتر، برابر ۰/۷-۰/۶ تنظیم شد؛ سپس ۱۲۵۰ میکرولیتر سوسپانسیون باکتری و ۲۵۰ میکرولیتر نمونه موکوس به کووت اضافه و مخلوط گردید، کاهش جذب به مدت ۱۰ دقیقه در طول موج ۴۵۰ نانومتر ثبت شد. یک واحد فعالیت آنزیم، به صورت مقدار آنزیمی که در طول موج ۴۵۰ نانومتر و دمای ۲۵ درجه سانتی‌گراد کاهشی معادل ۰/۰۰۱ در دقیقه در جذب سلول‌های میکروکوکوس لوتئوس ایجاد می‌کند، بیان گردید.

#### اندازه‌گیری ایمونوگلوبولین کل

جهت اندازه‌گیری ایمونوگلوبولین کل از روش Siwicki و Anderson (۲۹) استفاده شد. میزان پروتئین سرم تعیین شده و سپس به نمونه موکوس پلی‌اتیلن

یک دوره سازگاری (حدود ۱۰ روز)، بچه ماهیان به تعداد ۱۵ عدد در ۱۲ مخزن فایبرگلاس ۴۰۰ لیتری نگهداری شدند.

#### تهیه غذا و غذادهی

برای آزمایش از غذای معمولی تجاری ماهی کپور (فراذانه) استفاده شد. ترکیب و درصد اجزا جیره تجاری مورداستفاده در تغذیه بچه ماهیان مطابق جدول ۱ ارائه شده است. پروبیوتیک مورداستفاده در این تحقیق پروبیوتیک تجاری باکتوسل (حاوی پدیوکوکوس اسیدی لاکتیکی) ساخت شرکت لامند فرانسه، از خانواده لاکتوباسیلوس‌ها (گرم مثبت)، با غلظت  $10^7 \times 10^9$  CFU/g بود (۱۶). دو کیلوگرم قارچ دکمه‌ای (*Agaricus bisporus*) به‌عنوان پروبیوتیک خریداری و پس از خرد شدن، به علت میزان بالای آب موجود در آن به مدت ۲۴ ساعت در دمای اتاق (۲۵ درجه سانتی‌گراد) قرار داده شد سپس به مدت ۴۸ ساعت در آن ۴۵ درجه سانتی‌گراد خشک (۳) و نهایتاً قارچ‌های خشک آسیاب شده و پودر قارچ برای تهیه جیره آماده گردید. غذای مورد نیاز هر مخزن با توجه به نتایج زیست‌سنجی محاسبه و تنظیم شد. بچه ماهیان روزانه در سه وعده غذادهی (ساعت ۸ صبح، ۱۲ ظهر و ۴ بعدازظهر)، میزان غذادهی ۳ درصد وزن بدن بود (۲). آزمایش در قالب ۴ تیمار و هر تیمار با ۳ تکرار شامل: تیمار اول (شاهد) فقط با غذای تجاری، تیمار دوم (حاوی ۱ گرم بر کیلوگرم پروبیوتیک)، تیمار سوم (حاوی ۱۰ گرم بر کیلوگرم پروبیوتیک)، تیمار چهارم (حاوی ۱ گرم بر کیلوگرم پروبیوتیک و ۱۰ گرم بر کیلوگرم پروبیوتیک) انجام گرفت (۳).

#### جمع آوری موکوس

در ابتدا ۲۴ ساعت قبل از نمونه برداری غذادهی قطع گردید. موکوس ماهیان با روش روس و همکاران (۲۵) از سطح اپی‌درم ماهی جمع آوری شد. از هر تانک ۳ قطعه ماهی به صورت تصادفی نمونه برداری و پس از بیهوشی با ۵ میلی‌گرم در لیتر پودر گل میخک

گلایکول ۱۲ درصد اضافه و پس از ۲ ساعت در دمای اتاق نمونه‌ها سانتریفیوژ شده و غلظت پروتئین در قسمت بالایی محلول مجدداً توسط روش بردفورد اندازه‌گیری گردید. میزان ایمونوگلوبولین کل از تفریق غلظت پروتئین در نمونه اولیه و غلظت پروتئین پس از افزودن پلی‌اتیلن گلیکول محاسبه شد.

#### نمونه‌برداری بافت

۲۴ ساعت قبل از انجام نمونه‌برداری، غذادهی ماهیان قطع گردید. تمامی وسایل موردنیاز استریل شد و به‌طور تصادفی از هر مخزن سه ماهی برداشته و با استفاده از گل میخک (غلظت ۲۰۰ میلی‌گرم به ازای هر لیتر آب)، ماهی بی‌هوش، سپس با یک شکافت سرتاسری در شکم از روده نمونه‌برداری و یک سوم انتهایی روده برای آزمایش‌های هیستومورفولوژی جدا شده و پس از خالی نمودن محتویات روده با پنس به ویال‌های ۱/۵ سی‌سی حاوی فرمالین فیکسه، به منظور برش و رنگ آمیزی به آزمایشگاه منتقل شد.

#### بررسی هیستومورفولوژی روده

جدول ۱- ترکیب و درصد اجزاء جیره تجاری مورداستفاده در تغذیه بچه ماهیان (۳)

اجزای جیره	پروتئین خام	چربی خام	فیبر خام	خاکستر	رطوبت	فسفر کل
درصد اجزاء جیره (%)	۳۵-۳۸	۴-۸	۴-۷	۷-۱۱	۵-۱۱	۱-۱/۵

همان‌طور که در جدول ۲ مشاهده می‌گردد، افزودن مجزا و تلفیقی مکمل‌های غذایی پروبیوتیک *Pediococcus acidilactici* و بودر قارچ *Agaricus bisporus* هیچ‌گونه اختلاف آماری معنی‌داری مشاهده

آماده‌سازی بافت‌های روده به روش بافت‌شناسی کلاسیک و رنگ‌آمیزی هماتوکسیلین-ائوزین انجام شد. پس از آماده‌سازی، از لام‌ها عکس‌برداری و ارتفاع و ضخامت پرزهای روده با استفاده از نرم‌افزار Microstructure Mesurment اندازه‌گیری گردید.

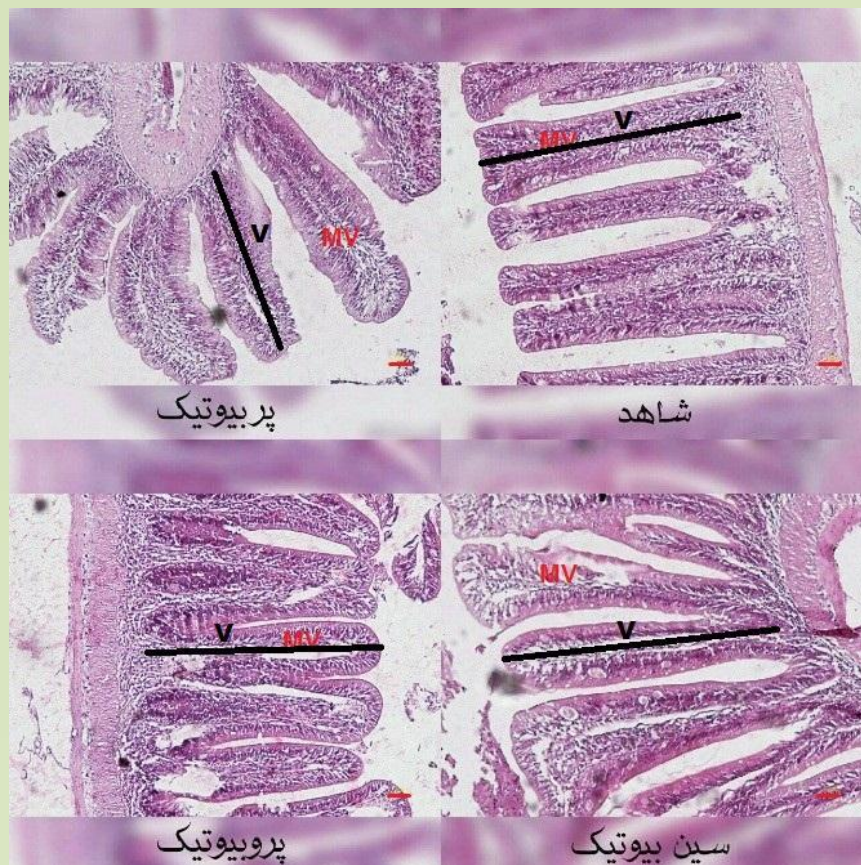
#### تحلیل آماری

پس از ثبت داده‌ها با استفاده از آنالیز واریانس یک طرفه (ANOVA) و آزمون چند دامنه‌ای دانکن، از طریق نرم‌افزار SPSS نسخه ۱۶ آنالیز آماری انجام و با نرم‌افزار Excel ۲۰۱۳ شکل‌ها رسم گردید. تمام داده‌ها براساس میانگین  $\pm$  انحراف معیار، ارائه شدند.

#### نتایج

نتایج بررسی‌های بافت‌شناسی و اندازه‌گیری طول و قطر پرزهای روده با استفاده از نرم‌افزار Microstructure Mesurment در شکل ۱ و جدول ۲ نشان داده شده است.

نشده ( $P > 0.05$ ). از نظر قطر پرزها با وجود قطورتر بودن در تیمار پروبیوتیک نسبت به تیمار شاهد، اختلاف آماری معنی‌داری بین تیمارها مشاهده نشد ( $P > 0.05$ ).



شکل ۱- نمونه‌ای از مقاطع بافت‌شناسی روده کپور ماهیاندر هر یک از تیمارهای آزمایشی به روش کلاسیک و رنگ آمیزی هماتوکسیلین-ئوزین (بزرگنمایی ۱۰۰). اندازه خط قرمز مقیاس ۱۰ میکرومتر می‌باشد (MV: ریزپرز، V: پرز).

جدول ۲- ارتفاع و قطر ویلی‌ها در تیمارهای مختلف

بافت	شاهد	پروبیوتیک	پریبیوتیک	سین بیوتیک
ارتفاع پرز (میکرومتر)	۱۵۴/۱۵±۶/۷۳ <sup>a</sup>	۱۲۸/۷۷±۱۵/۸۱ <sup>a</sup>	۱۳۲/۲۹±۲۱/۸۰ <sup>a</sup>	۱۲۷/۵۹±۳۴/۸۵ <sup>a</sup>
قطر پرز (میکرومتر)	۲۳/۷۱±۴/۲۹ <sup>a</sup>	۲۴/۹۹±۵/۴۰ <sup>a</sup>	۲۸/۶۸±۶/۳۶ <sup>a</sup>	۲۵/۶۳±۵/۲۲ <sup>a</sup>

حروف مشابه در یک ردیف نشان‌دهنده عدم وجود اختلاف معنی‌دار می‌باشد (P>۰/۰۵).

بیشترین میزان فعالیت آنزیم لیزوزیم موکوس، میزان ایمونوگلوبولین و میزان پروتئین محلول در تیمار سین بیوتیک مشاهده شده که با گروه شاهد اختلاف معنی‌داری داشت (P<۰/۰۵)، ولی با سایر گروه‌ها اختلاف معنی‌دار نداشت (P>۰/۰۵).

در جدول ۳ بررسی اثرات افزودن مجزا و تلفیقی مکمل‌های غذایی پروبیوتیک *Pediococcus acidilactici* و پودر قارچ *Agaricus bisporus* بر شاخص‌های ایمنی موکوس در بچه ماهیان کپور ارائه شده است. همان‌طور که در جدول مشخص گردیده

جدول ۳- مقایسه شاخص‌های ایمنی موکوس بچه ماهیان کپور تغذیه شده با پروبیوتیک *Pediococcus acidilactici* (CFU/g) × 10<sup>۹</sup> و پودر قارچ *Agaricus bisporus* (۱۰ گرم بر کیلوگرم)

موکوس	شاهد	پروبیوتیک	پریبیوتیک	سین بیوتیک
فعالیت آنزیم لیزوزیم	۱۹/۲۶±۱/۱۵ <sup>b</sup>	۲۴/۴±۴/۲۷ <sup>ab</sup>	۲۳/۹۳±۲/۹۸ <sup>ab</sup>	۲۵/۱±۰/۹ <sup>a</sup>
ایمونوگلوبولین کل	۰/۹۶±۰/۰۱ <sup>b</sup>	۰/۱۱±۰/۰۲ <sup>ab</sup>	۰/۱۱±۰/۰۲ <sup>ab</sup>	۰/۱۴±۰/۰۱ <sup>a</sup>
پروتئین محلول	۰/۵۶±۰/۰۱ <sup>b</sup>	۰/۵۸±۰/۰۶ <sup>ab</sup>	۰/۵۳±۰/۰۶ <sup>ab</sup>	۰/۶۹±۰/۰۴ <sup>a</sup>

حروف مشابه در یک ردیف نشان‌دهنده عدم وجود اختلاف معنی‌دار می‌باشد (P>۰/۰۵).

## بحث و نتیجه گیری

بررسی بافت روده به‌خصوص قطر و عرض پرزها می‌تواند شاخص مناسبی برای بررسی وضعیت فیزیولوژیک روده به عنوان یکی از بخش‌های مهم دستگاه گوارش باشد. افزایش قطر و ارتفاع ویلی نشان‌دهنده افزایش سطح جذب در روده و در نتیجه افزایش کارایی استفاده از جیره غذایی مصرفی است. مطالعه روی لارو *Emmelichthy snitidus* نشان داد که میزان پروتئین جیره غذایی به‌طور معنی‌داری بر ارتفاع و قطر پرزها، تعداد لنفوسیت‌های موجود در لایه اپی تلیال و اندازه سلول‌های اپی تلیال تأثیرگذار است (۱۲). در لارو ماهی هامور معمولی نیز با تغییر نوع غذا و افزایش میزان پروتئین در جیره غذایی لارو تغییر نمایی در ارتفاع پرز صورت گرفت (۱). یکی از عواملی که می‌تواند ارتفاع پرزها را تحت تأثیر قرار دهد، نوع غذا و میزان هضم پذیری پروتئین‌های خام آن است. گروهی از محققین نوع تغذیه (۲۳)، ترکیب مواد غذایی (۱۹) و ساختار ژنتیکی (۲۱) را که برای هرگونه منحصربه‌فرد است را در شکل‌گیری پرز از لحاظ ارتفاع و قطر آن دخیل دانسته‌اند. بافت اپی تلیال روده‌ای مهم‌ترین قسمت جذب مواد مغذی، تنظیم اسمزی و جذب مواد مغذی ضروری و آنزیم‌ها و بافت انتهایی روده بهترین مکان برای جذب پروتئین و هضم درون‌سلولی در ماهیان استخوانی می‌باشد (۳۴). در تحقیق حاضر با وجود افزایش قطر پرزها در تیمار پروبیوتیک نسبت به تیمار شاهد، نتایج نشان داد افزودن مجزا و تلفیقی مکمل‌های غذایی پروبیوتیک *Pediococcus acidilactici* و پودر قارچ *Agaricus bisporus* به جیره غذایی بچه ماهیان کپور هیچ‌گونه اختلاف آماری معنی‌داری در قطر و ارتفاع پرزهای روده بین تیمارهای مختلف به وجود نمی‌آورد و دلیل آن را می‌توان در کمبود غلظت مناسب مکمل‌های غذایی دانست. در این مطالعه هم چنین اثرات استفاده

مجزا و تلفیقی پروبیوتیک و قارچ بر برخی شاخص‌های ایمنی موکوسی بررسی گردید. یکی از شاخص‌های بررسی شده سطوح لیزوزیم موکوس پوست بود. لیزوزیم یک آنزیم ضد باکتریایی قوی در سیستم ایمنی غیراختصاصی می‌باشد که در موکوس و سرم وجود دارد. اگرچه این آنزیم بر باکتری‌های گرم مثبت مؤثر می‌باشد اما باکتری‌های گرم منفی نیز می‌توانند توسط این آنزیم لیز شوند. لیزوزیم اهمیت زیادی در ایمنی ذاتی موکوس پوست دارد که در شرایط مختلف محیطی مانند دما، شوری، جنس و گونه ماهی فرق می‌کند. نتایج این مطالعه حاکی از افزایش سطوح لیزوزیم موکوس پوست در ماهی‌های تحت تیمار بود. اگرچه استفاده مجزا از پودر قارچ و پروبیوتیک نسب به گروه شاهد سبب تفاوت معنی‌دار نشد. بیشترین میزان فعالیت در گروه تغذیه شده با سین بیوتیک مشاهده گردید که نشان‌دهنده اثر مثبت استفاده تلفیقی می‌باشد. اگرچه تاکنون اثرات استفاده تلفیقی پودر قارچ و پروبیوتیک بررسی نشده است، ولی هم راستا با این نتایج هاری کریشان و همکاران نشان دادند که قارچ را به‌عنوان یک محرک سبب افزایش فعالیت آنزیم لیزوزیم می‌شود (۱۵، ۱۴). به‌علاوه در مطالعات دیگری با استفاده از بتاگلوکان قارچ در جیره انجام شد، افزایش میزان فعالیت آنزیم لیزوزیم و فعالیت سیستم کمپلمان نسبت به شاهد مشاهده گردید (۹). هم چنین به تبع استفاده از بتاگلوکان مخمر *Pangasianodon hypophthalmus* در جیره ماهی مشاهده گردید که میزان فعالیت لیزوزیم سرم افزایش یافته است (۲۸). افزایش سطوح لیزوزیم موکوس پوست می‌تواند حاکی از اثرات محرک ایمنی سین بیوتیک استفاده شده برای ماهی کپور باشد. هم چنین نتایج مشابهی در خصوص سطوح ایمونوگلوبولین کل و پروتئین محلول موکوس پوست مشاهده گردید به طوری که استفاده از سین بیوتیک به طور معنی‌داری سبب

شیزوفیلان (schizophyllan) باعث تحریک تکثیر لنفوسیت‌های T و پارامترهای ایمنی همورال می‌شوند. افزون بر این مطالعات پیشین وجود ارتباط بین عملکرد روده بر سیستم ایمنی را تصدیق کرده‌اند که عامل آن سیستم لنفوئیدی در ارتباط با دستگاه گوارش (GALT) بوده و نقش عمده‌ای را در ارتباط با بروز و تنظیم پاسخ‌های ایمنی در پاسخ به مواد غذایی دارد (۶). احتمالاً سین بیوتیک مورد استفاده در مطالعه حاضر از طریق اثر بر سیستم لنفوئیدی در ارتباط با دستگاه گوارش سبب بهبود وضعیت ایمنی ماهی می‌گردد. به طور کلی نتایج مطالعه حاضر موید این امر بود که اگرچه استفاده مجزا و تلیقی پودر قارچ و پروبیوتیک بر وضعیت بافت شناسی روده اثر معنی داری ندارد، ولی سبب بهبود معنی دار شاخص‌های ایمنی موکوس پوست می‌باشد. این امر می‌تواند از حیث بهبود مقاومت ماهی در برابر بیماری‌های پوستی حائز اهمیت باشد. اگر مطالعات بیشتری می‌بایست در خصوص تعیین سطوح بهینه بکارگیری و نیز مکانیسم اثر بر شاخص‌های ایمنی موکوسی صورت پذیرد.

افزایش آن در مقایسه با گروه شاهد شد. ایمونوگلوبولین‌ها جزء آنتی‌بادی‌های طبیعی بوده و به صورت کاملاً تنظیم شده در غیاب محرک آنتی‌ژنیک خارجی تولید و محافظت فوری، بلافاصله و گسترده‌ای را در برابر عوامل بیماری‌زا ایجاد می‌کنند. به همین دلیل به عنوان یکی از بخش‌های مهم سیستم ایمنی غیر اختصاصی ماهی مدنظر قرار می‌گیرند (۱۸). همراستا با نتایج مطالعه حاضر استفاده از عصاره قارچ *Lentinula laedodes* در جیره قزل‌آلا (۴)، عصاره قارچ صدفی (*Pleurotus streatus*) در جیره ماهی قزل‌آلا (۳۱) و بتاگلوکان در جیره ماهی *Sparu saurata* (۱۳) سبب افزایش ایمونوگلوبولین کل شد. حضور بتاگلوکان و دیگر پلی‌ساکاریدهای می‌تواند عامی اثرگذاری بر پاسخ‌های ایمنی ذاتی باشد. هم چنین قارچ می‌تواند به عنوان یک پروبیوتیک طبیعی عمل کرده و سبب بهبود وضعیت میکروبیوتای روده‌ای شده و تغییر توازن باکتری‌ها به سمت باکتری‌های مفید همانند لاکتیک اسید شود. بعلاوه بتاگلوکان موجود در قارچ می‌تواند باعث تحریک ماکروفاژها شود و تحقیقات نشان داده است که دیگر ترکیبات موجود در قارچ مانند لنتینان (*lentinan*) و

### منابع

۲- جافرنوده، ع. ۱۳۹۵. بررسی خواص سینرژستی برخی اسیدهای آلی با پروبیوتیک لاکتوباسیلوس کازئی (*Lactobacillus casei*) در پرورش بچه ماهیان انگشت قد قزل‌آلای رنگین‌کمان (*Oncorhynchus mykiss*). رساله دکتری، دانشگاه ارومیه. ۱۵۰ صفحه.

4. Baba, E., Uluköy, G., Öntaş, C. (2015). Effects of feed supplemented with *Lentinula edodes* mushroom extract on the immune response of rainbow trout, *Oncorhynchus mykiss*, and disease resistance against *Lactococcus garvieae*. *Aquaculture*, 448; 476-482.

5. Cabello, F.C. (2006) Heavy use of prophylactic antibiotics in aquaculture: a growing problem for human and animal health and for the environment. *Environmental Microbiology* 8, 1137-1144.

۱- امیری پور، ل، عبدی، ر، موحدی نیا، ع. و صحرائیان، م. ر. ۱۳۹۴. مطالعه ساختار بافتی کبد و روده هامور معمولی (*Epinephelus coioides*) طی مراحل رشد و نمو لاروی. مجله اقیانوس شناسی، دوره ۶، شماره ۲۳، صفحات ۸۷ تا ۹۲.

۳- سپهرفر، د، سروی مغاللو، ک، حسینی س. ح، کلنگی میاندره، ح. ۱۳۹۶. اثرات استفاده مجزا و تلفیقی پروبیوتیک *Agaricus acidilactici* و پودر قارچ *Pediacoccus bisporus* بر برخی شاخص‌های خونی و شاخص‌های ایمنی غیراختصاصی سرم در بچه ماهی کپور معمولی (*Cyprinus carpio*). مجله علمی شیلات ایران، دوره ۲۶، شماره ۵، صفحات ۶۱-۷۰.

6. Caipang, C.M.A., Lazado, C.C. (2015). Nutritional impacts on fish mucosa: immunostimulants, pre-and probiotics. In: Mucosal health in aquaculture. Elsevier, 211-272.
7. Castex, M., Lemaire, P., Wabete, N., Chim, L. (2010). Effect of probiotic *Pediococcus acidilactici* on antioxidant defences and oxidative stress of *Litopenaeus stylirostris* under *Vibrio nigripulchritudo* challenge. Fish & Shellfish Immunology, 28(4); 622-631.
8. De Vrese, M., Schrezenmeir, J. (2008). Probiotics, prebiotics, and synbiotics. In: Food biotechnology. Springer, 1-66.
9. Dobšiková, R., Blahová, J., Mikulíková, I. (2013). The effect of oyster mushroom  $\beta$ -1.1.6.3-D-glucan and oxytetracycline antibiotic on biometrical, haematological, biochemical, and immunological indices, and histopathological changes in common carp (*Cyprinus carpio* L.). Fish & Shellfish Immunology, 35; 1813-1823.
10. Domeneghini, C., Arrighi, S., Radaelli, G., Bosi, G., Mascarello, F. (1999). Morphological and histochemical peculiarities of the gut in the white sturgeon, *Acipenser trans montanus*. European Journal of Histochemistry: EJH43, 135-145.
11. Ferguson, R., Merrifield, D.L., Harper, G.M. (2010). The effect of *Pediococcus acidilactici* on the gut microbiota and immune status of on-growing red tilapia (*Oreochromis niloticus*). Journal of Applied Microbiology, 1; 851-862.
12. Francisco, J.; Neira, P.; Keane, M.; Sean, R. (2008). Development of eggs and larvae of *Emmelichthy snitidis* (Percoidei: Emmelichthyidae) in south-eastern Australia, including a temperature-dependent egg incubation model. Journal of Fish Biology, 79; 35-44.
13. Guzmán-Villanueva, L.T., Tovar-Ramírez, D., Gisbert, E. (2014). Dietary administration of  $\beta$ -1, 3/1, 6-glucan and probiotic strain *Shewanella putrefaciens*, single or combined, on gilthead seabream growth, immune responses and gene expression. Fish & Shellfish Immunology, 39(3); 4-41.
14. Harikrishnan, R., Balasundaram, C., Heo, M.-S. (2011). Diet enriched with mushroom *Phellinus linteus* extract enhances the growth, innate immune response, and disease resistance of kelp grouper, *Epinephelus bruneus* against vibriosis. Fish & Shellfish Immunology, 30; 128-134.
15. Harikrishnan, R., Balasundaram, C., Heo, M.-S. (2012). Effect of inonotus obliquus enriched diet on hematology, immune response, and disease protection in kelp grouper, *Epinephelus bruneus* against *Vibrio harveyi*. Aquaculture, 344; 48-53.
16. Irianto, A., Austin, B. (2002). Use of probiotics to control furunculosis in rainbow trout, *Oncorhynchus mykiss* (Walbaum). Journal of Fish Diseases, 25; 333-342.
17. Kozarić, Z., Kužir, S., Petrinec, Z., Gjurčević, E., Božić, M. (2008). The development of the digestive tract in larval European catfish (*Silurus glanis* L.). Anatomia, Histologia, Embryologia, 37; 141-146.
18. Magnadóttir, B. (2006). Innate immunity of fish (overview). Fish & Shellfish Immunology, 20; 137-151.
19. Mai, K., Yu, H., Ma, H., Duan, Q., Gisbert, E., Infante, J.L. (2005). A histological study on the development of the digestive system of *Pseudosciaenacrocea* larvae and juveniles. Journal of Fish Biology, 67(4); 1094-1106.
20. Merrifield, D., Bradley, G., Harper, G., Baker, R., Munn, C., Davies, S. (2011). Assessment of the effects of vegetative and lyophilized *Pediococcus acidilactici* on growth, feed utilization, intestinal colonization and health parameters of rainbow trout (*Oncorhynchus mykiss* Walbaum). Aquaculture Nutrition, 17; 73-79.
21. Ming-Yih, L.O.; Chyng-Hwa, L.; Lee-Shing, F. (2005). Embryonic and larval development of the Malabar grouper, *Epinephelus labaricus* (Pisces: Serranidae). Journal of Marine Biology, 85; 1249-1254.
22. Panigrahi, A., Kiron, V., Puangkaew, J., Kobayashi, T., Satoh, S., Sugita, H. (2005). The viability of probiotic bacteria as a factor influencing the immune response in rainbow trout *Oncorhynchus mykiss*. Aquaculture, 243; 241-254.
23. Ramezani-Fard, E., Kamarudin, M.S., Harmin, S.A., Saad, C.R., AbdSatar, M.K., Daud, S.K. (2011). Ontogenic development of the mouth and digestive tract in larval *Malaysian mahseer*, *Tor tambroides* Bleeker. Journal of Applied Ichthyology, 27(3); 920-927.
24. Robertson, P., O'Dowd, C., Burrells, C., Williams, P., Austin, B. (2000). Use of *Carno bacterium* sp. as a probiotic for Atlantic salmon



(*Salmosalar* L.) and rainbow trout (*Oncorhynchus mykiss*, Walbaum). *Aquaculture*, 185; 235-243.

26. Ross, N.W., Firth, K.J., Wang, A., Burka, J.F., Johnson, S.C. (2000). Changes in hydrolytic enzyme activities of naive Atlantic salmon *Salmosalar* skin mucus due to infection with the salmon louse *Lepeophtheirus salmonis* and cortisol implantation. *Diseases of Aquatic Organisms*, 41; 43-51.

27. Rurangwa, E., Laranja, J., Van Houdt, R., et al. (2009). Selected nondigestible carbohydrates and prebiotics support the growth of probiotic fish bacteria mono-cultures in vitro. *Journal of Applied Microbiology*, 106; 932-940.

28. Shephard, K.L. (1994). Functions for fish mucus. *Reviews in Fish Biology and Fisheries*, 4; 401-429.

29. Sirimanapong, W., Adams, A., Ooi, E. L., Green, D. M., Nguyen, D. K., Browdy, C. L. (2015). The effects of feeding immune stimulant  $\beta$ -glucan on the immune response of *Pangasianodon hypophthalmus*. *Fish & Shellfish Immunology*, 45; 357-366.

30. Siwicki, A. (1993). Nonspecific defense mechanisms assay in fish. II. Potential killing activity of neutrophils and monocytes, lysozyme activity in serum and organs and total

immunoglobulin (Ig) level in serum. *Fish Diseases Diagnosis and Prevention Methods*.

31. Subramanian, S., Ross, N.W., MacKinnon, S.L. (2008). Comparison of the biochemical composition of normal epidermal mucus and extruded slime of hagfish (*Myxine glutinosa* L). *Fish & Shellfish Immunology*, 25(5); 625-632.

32. Uluköy, G., Baba, E., Öntaş, C. (2016). Effect of oyster mushroom, *Pleurotus streatus*, Extract on hemato-immunological parameters of rainbow trout, *Oncorhynchus mykiss*. *Journal of The World Aquaculture Society*.

33. Verschuere, L., Rombaut, G., Sorgeloos, P., Verstraete, W. (2000). Probiotic bacteria as biological control agents in aquaculture. *Microbiology and Molecular Biology Reviews*, 64; 655-671.

34. Villamil, L., Figueras, A., Planas, M., Novoa, B. (2003). Control of *Vibrio alginolyticus* in artemia culture by treatment with bacterial probiotics. *Aquaculture*, 219; 43-56.

35. Yuan, C., Pan, X., Gong, Y., Xia, A., Wu, G., Tang, J. (2008). Effects of Astragalus polysaccharides (APS) on the expression of immune response genes in head kidney, gill and spleen of the common carp, *Cyprinus carpio* L. *International Immune Pharmacology*, 8; 51-58



# The Effects of Singular or Combined Administration of *Pediococcus acidilactici* and Mushroom Powder (*Agaricus bisporus*) on Mucosal Immune Parameters and Intestinal Histomorphology of Common Carp (*Cyprinus carpio*)

D.Sepehrfar<sup>1</sup>, K.SarviMoghanlou<sup>2</sup>, Seyed H. Hoseinifar<sup>3</sup>, H. Paknezhad<sup>4</sup>, A. JafarNODEH<sup>5</sup>

1.MSc student, Department of Fisheries, Faculty of natural resource, Urmia University, Urmia, Iran.

Delara.sepehrfar@gmail.com

2.Assistant Professor, Department of Fisheries, Faculty of natural resource, Urmia University, Urmia, Iran.

3.Assistant Professor, Department of Fisheries, Faculty of Fisheries and Environmental Sciences, Gorgan University of Agricultural Sciences and Natural Resources, Gorgan, Iran.

4.Assistant Professor, Department of Fisheries, Faculty of Fisheries and Environmental Sciences, Gorgan University of Agricultural Sciences and Natural Resources, Gorgan, Iran.

5.PhD, Faculty of Fisheries and Environmental Sciences, Gorgan University of Agricultural Sciences and Natural Resources, Gorgan, Iran.

Received:2017.26. 11

Accepted: 2018.9.4

## Abstract

**Introduction & Objective:** Mucosa and its compounds are the first line to defense against pathogens and is one of the important part of the immune system in fish. This study was conducted to investigate the effects of administration *Pediococcus acidilactici* and *Agaricus bisporus* powder on mucosal immune parameters and intestinal histomorphology of common carp (*Cyprinus carpio*).

**Material and Methods:** After 2 week adaptation to lab condition, 180 common carp with average weight of  $19.06 \pm 0.69$  were allocated in 12 fiberglass tanks with 15 fish per each tank. The study was performed in a complete randomize design for 2 months with 4 treatments as follows: commercial diet (control group), commercial diet supplemented with  $0.9 \times 10^7$  CFU/g *P. acidilactici*, commercial diet supplemented with 10 g/kg mushroom powder, commercial diet supplemented with  $0.9 \times 10^7$  CFU/g *P. acidilactici* and 10 g/kg mushroom powder. At the end of experiment, lysozyme enzyme assay, total immunoglobulin and histomorphologic examination were performed.

**Results:** At the end of the study, There was no significant difference in the height and diameter of villi ( $P > 0.05$ ). The highest levels of mucosal lysozyme activity, immunoglobulin level and soluble protein were observed in synbiotic group which was significantly different with the control group ( $P < 0.05$ ), However, there was no significant difference with other groups ( $P < 0.05$ ).

**Conclusion:** In conclusion, the commercial diet supplemented with  $0.9 \times 10^7$  CFU/g *P. acidilactici* and 10 g/kg mushroom powder improves mucosal immune parameters but there was no effects on intestinal histomorphology of common carp.

**Keywords:** Food Supplement, Mucosal Immune, Histomorphology, *Common carp*