

اثر حفاظتی رویال ژل بر روی هیستومورفومتری، تغییرات هورمونی و استرس اکسیداتیو در موش‌های رتنر تحت درمان با افلوکساسین

قدرت عبادی^۱ مناس

۱- استادیار گروه زیست‌شناسی، دانشکده علوم پایه، دانشگاه فرهنگیان، تهران، ایران. g.ebadi@cfu.ac.ir

تاریخ دریافت: ۹۵/۹/۱ تاریخ پذیرش: ۹۶/۱/۲۵

چکیده

زمینه و هدف: رویال ژل ترکیبی است که توسط زنبورهای کارگر تولید و با خاصیت آنتی‌اکسیداتیوی خود، نقش حفاظتی در برابر استرس اکسیداتیو دارد. هدف از این پژوهش مطالعه نقش رویال ژل در کاهش عوارض جانبی افلوکساسین و به حالت نرمال گرداندن فعالیت تولید مثلی موش‌های رتنر تحت تاثیر با افلوکساسین بود.

روش کار: در این کار آزمایشگاهی ۳۲ موش رتنر نژاد آلبینو بالغ با وزن بدنی حدود ۱۸۰-۱۶۰ گرم استفاده شد. موش‌ها به ۴ گروه ۸ تایی کنتراول با آب، گروه افلوکساسین (۲۱۶ mg/kg.BW)، گروه رویال ژل (۱۰۰ mg/kg.BW) و گروه رویال ژل به علاوه افلوکساسین تقسیم و هم‌زمان را به مدت ۲۸ روز از طریق دهانی تیمار گردیدند. پس از طی مدت آزمایش بررسی‌های هورمونی، بافت‌شناسی انجام و نتایج با نرم افزار SPSS و روش ANOVA و توکی بررسی شدند.

یافته‌ها: بر طبق نتایج افلوکساسین میزان قطر لوله‌های اسپرم‌ساز، ضخامت اپی‌تلیوم لوله، وزن بیضه‌ها، RI، هورمون‌های تستوسترون، LH، FSH، مقدار TTM و TAOC را نسبت به گروه کنتراول به طور معنی‌داری کاهش می‌دهد. اما فاصله بین لوله‌های اسپرم‌ساز، درصد TDI و SI، سطح NO و MDA را نسبت به گروه کنتراول به صورت معنی‌داری افزایش داد. تمام پارامترهای بالا در گروه افلوکساسین به علاوه رویال ژل به حالت نزدیک نرمال برگردانده می‌شوند.

نتیجه‌گیری: نتایج این پژوهش آشکار کرد که افلوکساسین اثرات منفی روی هیستومورفومتری و فعالیت تولید مثلی در موش‌های رتنر دارد. ولی در صورت استفاده هم‌زمان با رویال ژل که خاصیت آنتی‌اکسیداتیوی آن سیستم تولید مثلی را در برابر افلوکساسین حفاظت می‌کند.

واژه‌های کلیدی: افلوکساسین، رویال ژل، استرس اکسیداتیو، هیستومورفومتری، موش رتنر.

مقدمه

تولید گونه اکسیژن فعال یا ROS (reactive oxygen species) شده و استرس اکسیداتیو ایجاد می‌کنند. بر اساس گزارش دانشمندان، فلوروکینولون‌ها متابولیسم اکسیداتیو را در سلول‌های کندروسیت خرگوش تحریک می‌شود (۳۴). در انسان نیز این ترکیبات بر روی تمایز سلولی موثر بوده (۱۷،۲۰) و تولید ROS را در سلول‌های نوتروفیل تحریک و استرس اکسیداتیو را در آن‌ها موجب می‌گردد (۱۹). از طرف دیگر مطالعات انجام شده، نشان داده که زنبورهای کارگر ماده ترکیبی به نام رویال ژل تولید می‌کنند (۲۵)، که یکی از غذاهای

افلوکساسین مشتقاتی از گروه فلوروکینولون است (۲۱). این داروی سنتزی در آب محلول بوده و فعالیت ضد باکتریایی داشته و به عنوان یک دارو برای درمان عفونت‌های سیستم ادراری - تناسلی ناشی از باکتری‌های گرم منفی در انسان و حیوانات مورد استفاده قرار می‌گیرد (۵). عوارض جانبی این دارو بر روی دستگاه عصبی، گردش خون و پوست مطالعه شده است. امروزه تحقیقات نشان داده افلوکساسین موجب اختلال در سیستم تولید مثلی نر شده و بر تولید اسپرم تاثیر می‌گذارد (۴). ترکیبات فلوروکینولون در حیوانات موجب

مهم و اصلی لارو زنبورهای عسل بوده و نقش اصلی را در تبدیل لارو به زنبور ملکه را دارد (۲۲). این ترکیب ماده چسبناکی است که از دو جفت غده هیپوفارین موجود در طرفین سر زنبوران کارگر جوان ترشح می شود و با بزاق دهان آن ها مخلوط می گردد. این ژل، خمیری شکل با رنگ تقریباً سفید تا زرد کم رنگ و دارای طعمی تند و زننده است. این ماده مغذی تا سه روز مورد استفاده همه لاروها قرار می گیرد ولی زنبور ملکه به طور دائم از این ماده تغذیه می کند. بدون رویال ژل هیچ لاروی قادر به رشد نیست و این ماده، ملکه را قادر می سازد که در روزهای تخم ریزی در شبانه روز بیش از ۲۵۰۰ تخم بگذارد که وزن این مقدار بیش از وزن خود ملکه است. هم چنین ملکه زنبور عسل به واسطه استفاده از این ماده مغذی حدود ۵ تا ۶ سال عمر می کند در حالی که زنبورهای کارگر در فصول فعالیت خود حدوداً در کمتر از ۱۴ تا ۲۴ روز از فعالیت خود می میرند (۲۵). رویا ژل دارای انواع مواد مختلفی مانند: آب، پروتئین ها (عمدتاً آلومین و گلوبولین)، قندها، لیپیدها، اسیدهای آمینه، عناصر کم مصرف، آنتی بیوتیک طبیعی، نمک های معدنی (کلسیم، آهن، سیلیسیوم، فسفر) و ویتامین ها می باشد. از جمله اسیدهای چرب غیراشباع موجود در آن می توان به ۱- هیدروکسی ۲- دکنوئیک اسید اشاره نمود که تنها در طبیعت در رویال ژل دیده شده و خواص اعجاب انگیزی دارد (۱۰). رویال ژل خواص دارویی زیادی از جمله آنتی اکسیدان، نوتروفیلک، هیپوگلیسمیک، هیپوکلسترومیک، تنظیم کننده فشارخون، ضد سرطان، ضد التهاب بافتی، میانجی سیستم ایمنی، ضد آلرژی، ضد پیری از خود نشان داده است (۱۸). رویال ژل به دلیل داشتن اسید چرب غیراشباع ضد باکتری های استافیلوکوکوس اورئوس، اشریشیاکلی، سالمونلا تیفی عمل می کند. همان طور در درمان عفونت های ویروسی که مجاری تنفسی را درگیر

می کند، موثر است. در رویال ژل پروتئین قوی میکروب کشی به نام ریالیسین وجود دارد که اثر قوی بر ضد باکتری های گرم مثبت دارد. در هر گرم رویال ژل یک میلی گرم استیل کولین وجود دارد. استیل کولین ماده مورد نیاز در انتقال پیام های عصبی در بدن انسان است. این ماده در درمان و جلوگیری از آلزایمر، رعشه و فراموشی بسیار موثر بوده و با آن می توان فعالیت های فکری را افزایش داد. استیل کولین باعث گشاد شدن رگ های خونی نیز شده و موجب کاهش فشار خون در افرادی که از فشار خون بالا رنج می برند، می گردد. سخت شدن سرخرگ های قلب که با افزایش سن و افزایش کلسترول خون در بدن انسان ایجاد می شود (۱۰)، رویال ژل با کاهش ذخیره کلسترول در دیواره سرخرگ باعث کاهش فشار خون می گردد. بنابراین از تصلب شرائین جلوگیری می کند. کلاژن، لسیتین، تیامین و ویتامین های موجود در رویال ژل برای پوست بسیار مفید هستند. کلاژن، موجب اتصال بافت به یک دیگر شده و از چروک خوردن پوست جلوگیری می کند. هم چنین طول عمر سلول ها را نیز افزایش می دهد ضمناً اثر ضد التهابی رویال ژل در روند بهبود زخم های پوستی نیز موثر می باشد. اسید چرب موجود در رویال ژل خاصیت ضد سرطانی به آن بخشیده است. هم چنین از طریق خاصیت ضد فعالیت استروژن، این ژل مانع رشد سلول های سرطانی در سرطان پستان می شود. این ماده می تواند سلول های ایمنی را وادار به تولید مواد و عوامل ضد تومور در بدن کند. از جمله این مواد می توان به عامل نکروز دهنده تومور و اینترفرون گاما اشاره کرد. در مشاهدات آزمایشگاهی افزایش مواد فوق در کشت سلول همراه با ژل رویال تایید شده است (۱۸). بررسی های دانشمندان آشکار نموده که رویال ژل استرس اکسیداتیو را در حیوانات آزمایشگاهی کاهش می دهد (۶، ۱۴) که این ویژگی رویال ژل در موش های

دوز ۲۱۶ mg/kg.BW؛ گروه رویال ژل با دوز ۱۰۰ mg/kg.BW؛ گروه رویال ژل به علاوه افلوکساسین: افلوکساسین با دوز ۲۱۶ mg/kg.BW و رویال ژل با دوز ۱۰۰ mg/kg.BW به صورت هم زمان و گروه کنترل، آب را با دوز ۲۱۶ mg/kg.BW با گاوآژ دریافت کردند (۳،۳۲).

تهیه بافت

بیضه موش‌ها پس از استخراج در فرمالین قرار گرفت. سپس به طور کامل به داخل پارافین انتقال داده شدند. پس از طی مراحل پارافین گیری از بافت بیضه برش‌های ۶ و ۱۰ میکرومتری زده شد، سپس با آهن - وایگرت رنگ آمیزی و همه پارامترهای هیستوموفومتری اندازه گیری شدند.

سیتومورفومتری

برای شاخص جایگزینی مجدد یا (repopulation RI index)، نسبت سلول‌های اسپرماتوگونی نوع B به اسپرماتوگونی نوع A محاسبه شدند. برای محاسبه شاخص تمایز لوله‌ای یا (testicular differential TDI) درصد لوله‌های اسپرم‌سازی که شامل سه رده سلول‌های اسپرماتوژنز تمایز یافته از سلول‌های اسپرماتوگونی A بودند شمارش گردیدند. برای ارزیابی نمایه اسپرمیوژنز (Sprm Index) یا SI، لوله‌های که دارای اسپرم در داخل لومن خود بودند به عنوان لوله‌های با اندکس اسپرمیوژنز مثبت و آن‌هایی که خالی بودند به عنوان اندکس منفی در نظر گرفته شدند.

اندازه‌گیری TAOC

برای اندازه گیری اثرات افلوکساسین و رویال ژل بر روی استرس اکسیداتیو، ظرفیت کل آنتی اکسیدان (TAOC) گروه کنترل و گروه‌های تجربی اندازه گیری شد. قدرت آنتی اکسیدانی کل بیضه با اندازه گیری کاهش قدرت احیاء کنندگی فریک (Ferric Antioxidant Power FRAP) تست مشخص می‌شود (۳). در این روش در pH پایین که توسط استات بافر

رت، مدل‌های گیاهی و مخمرها ثابت شده است (۳۰، ۱۳). تحقیقات نشان داده است که رویال ژل از طریق حفاظت از ماده وراثتی DNA در برابر استرس اکسیداتیو خاصیت آنتی اکسیدانی از خود نشان می‌دهد. اخیراً آنزیم‌های هیدرولیزی و آلکالین از رویال ژل که فعالیت آنتی اکسیداتیوی از خود نشان داده استخراج نموده اند (۲۴، ۲۳). مطالعه اثر تغذیه از رویال ژل بر روی موش‌های کوچک سفید آزمایشگاهی نشان داده که بعد از ۱۶ هفته تغذیه از آن میزان ۸- هیدروکسی ۲- دی اکسی گوانوزین که مارکر استرس اکسیداتیو است به طور معنی‌داری در DNA ی کلیه و سرم خون کاهش می‌یابد (۱۲). نتایج زحمت کش و همکاران نشان داده که رویال ژل تولید اسپرم، مقدار هورمون تستوسترون و پراکسیداسیون لیپیدها در موش‌های کوچک تحت درمان با اکسی متالون راتحت تاثیر قرار می‌دهد (۷). هدف از این تحقیق مطالعه استرس اکسیداتیو ایجاد شده به وسیله افلوکساسین و بررسی اثرات آنتی اکسیدانی رویال ژل در برگرداندن به حالت نرمال در موش‌های رت نر تحت تاثیر است.

مواد و روش‌ها حیوانات

در این تحقیق آزمایشگاهی، ۳۲ موش رت نر بالغ با وزن تقریبی ۱۸۰-۱۶۰ گرم کاملاً سالم استفاده و قبل از شروع آزمایش برای سازش حیوانات با محیط به مدت ۷ روز در حیوان خانه نگهداری شدند. موش‌ها از کنسانتره مخصوص تغذیه و از شیشه‌های مخصوص، آب می‌نوشیدند. میزان نور حیوان خانه ۱۲ ساعت روشنایی و ۱۲ ساعت تاریکی، درجه حرارت ۲۰-۲۳ درجه سانتی‌گراد بود که در طول آزمایش شدیداً کنترل می‌گردید. موش‌ها به طور تصادفی به ۴ گروه ۸ تایی تقسیم شدند. همه گروه‌ها دوزهای مربوطه را به مدت ۲۸ روز از طریق دهانی دریافت نمودند: گروه افلوکساسین با

تعيين مقدار نترات بافتي (NO) براساس واكنش گريس انجام گرفت. در اين واكنش، نيتريك اكسيد به سرعت به نيتريت تبديل و در محيط اسیدی نيتريت به HNO_2 تغيير شكل داده می شود. محصول اخير در واكنش با سولفانامید آمید، ديازینوم ایجاد می کند که با $LN-(1-naphtyl)ethylenediamine.2HC$ واكنش داده و نمک ديازونیوم ایجاد می شود. اين تركيب با جذب طول موج ۵۴۰ نانومتر قابل تشخیص است. مقدار NO با نانومول بر ميلي گرم پروتئين در نمونه اندازه گیری می گردد (۸).

آنالیز هورمون ها

پس از بیهوشی با اتر از قلب حیوانات خون گیری انجام و هورمون ها جداسازی شدند. برای استخراج هورمون های FSH و LH از تکنیک ELISA و برای اندازه گیری مقدار هورمون تستوسترون خون از روش الکتروکمی لومینسانس با استفاده از کیت شرکت رشد (Roche kits:NO.08200067271) انجام گرفت (۳۵).

تحليل آماری

داده های حاصل از اين آزمایش با استفاده از آنالیز واریانس یک طرفه (One Way ANOVA) تجزیه و تحليل شدند. آزمون TUKY برای تعیین گروه های دارای اختلاف استفاده و $p < 0.05$ به عنوان سطح اختلاف معنی دار بين گروه ها در نظر گرفته شد. مقادير به دست آمده به صورت (ميانگين \pm خطای استاندارد) گزارش گردید. از نرم افزار SPSS شماره ۱۶ برای تجزیه و تحليل استفاده شد.

نتایج

نتایج هیستومورفومتري و سيتولوژی

آنالیز آماری داده های مربوط به قطر لوله های اسپرم ساز آشکار کرد که بين کنترل و گروه افلوکساسين بعد از ۲۸ روز اثر با افلوکساسين کاهش معنی داری وجود دارد ($p < 0.05$)، اما گروه RJ+OF در مقایسه با گروه افلوکساسين افزایش معنی داری را در قطر لوله ها

ایجاد شده بود اثر احیاء شونده گی کمپلکس Fe^{III} -TPTZ به فرم فروس مورد سنجش قرار گرفت به اين صورت که کمپلکس در مجاورت استات بافر رنگ آبی ایجاد می کند. به ۱۰۰ میکرولیتر از محلول هموزن بافت، ۳ میلی لیتر معرف FRAP اضافه و به مدت ۷-۱۰ دقیقه انکوبه گردید. جذب کمپلکس آبی رنگ در ۵۹۳ نانومتر اندازه گیری شد (۱۶).

اندازه گیری TTM

برای سنجش مقدار مولکول های تیول (TTM) مقدار سولفیدریل سرم از روش دیلارد استفاده شد. در اين روش ۰/۲ میلی لیتر سرم به ۰/۶ میلی لیتر بافر EDTA اضافه گردید. در نهایت ۴۰ میکرولیتر DTNB به لوله شیشه ای اضافه شد. ظرفیت نهایی با اضافه کردن متانل به ۴ میلی لیتر رسانده و بعد از انکوباسيون در دمای اتاق، نمونه ها با دور ۳۰۰۰ g در دقیقه به مدت ۱۰ دقیقه سانتریفوژ شدند. میزان قدرت جذب مایع رویی در ۴۱۲ نانومتر اندازه گیری شد (۱۱).

اندازه گیری MDA

مقدار اين تركيب براساس واكنش تیوباربيتوريك اسید ارزیابی می شود. که قبلاً توسط Niehaus و همکارانش انجام شده است. اين روش ۰/۳-۰/۴ گرم از بافت بيضه در داخل KCL سرد شده هموزنيزه شدند. سپس تركيب با دور ۳۰۰۰ g به مدت ۱۰ دقیقه سانتریفوژ کرده، ۰/۵ میلی لیتر از ماده رویی با ۳ میلی لیتر اسید فسفوريك (۱٪) مخلوط شده و ۲ میلی لیتر از ۶/۷ گرم لیتر تیوباربيتوريك به نمونه اضافه شد. نمونه ها به مدت ۴۵ دقیقه در حرارت ۱۰۰ درجه سانتی گراد قرار گرفته و پس از خنک شدن ۳ میلی لیتر n-بوتانل اضافه و به مدت ۱۰ دقیقه با دور ۳۰۰۰ سانتریفوژ شدند. میزان جذب ماده رویی در ۵۳۲ نانومتر با اسپکتروفتومتر اندازه گیری و مقدار ماده MDA مشخص شد. مقدار MDA در واحد نانو مول در ميلي گرم پروتئين نمونه است (۲۷).

اندازه گیری NO

اسپرمتوگونی های فعال) گروه افلوکسازین نسبت به کنترل کاهش معنی داری ($p < 0/05$) دارد و گروه RJ+OF در مقایسه با گروه افلوکسازین افزایش معنی داری ($p < 0/05$) نشان می دهد (جدول ۱ و شکل ۱).

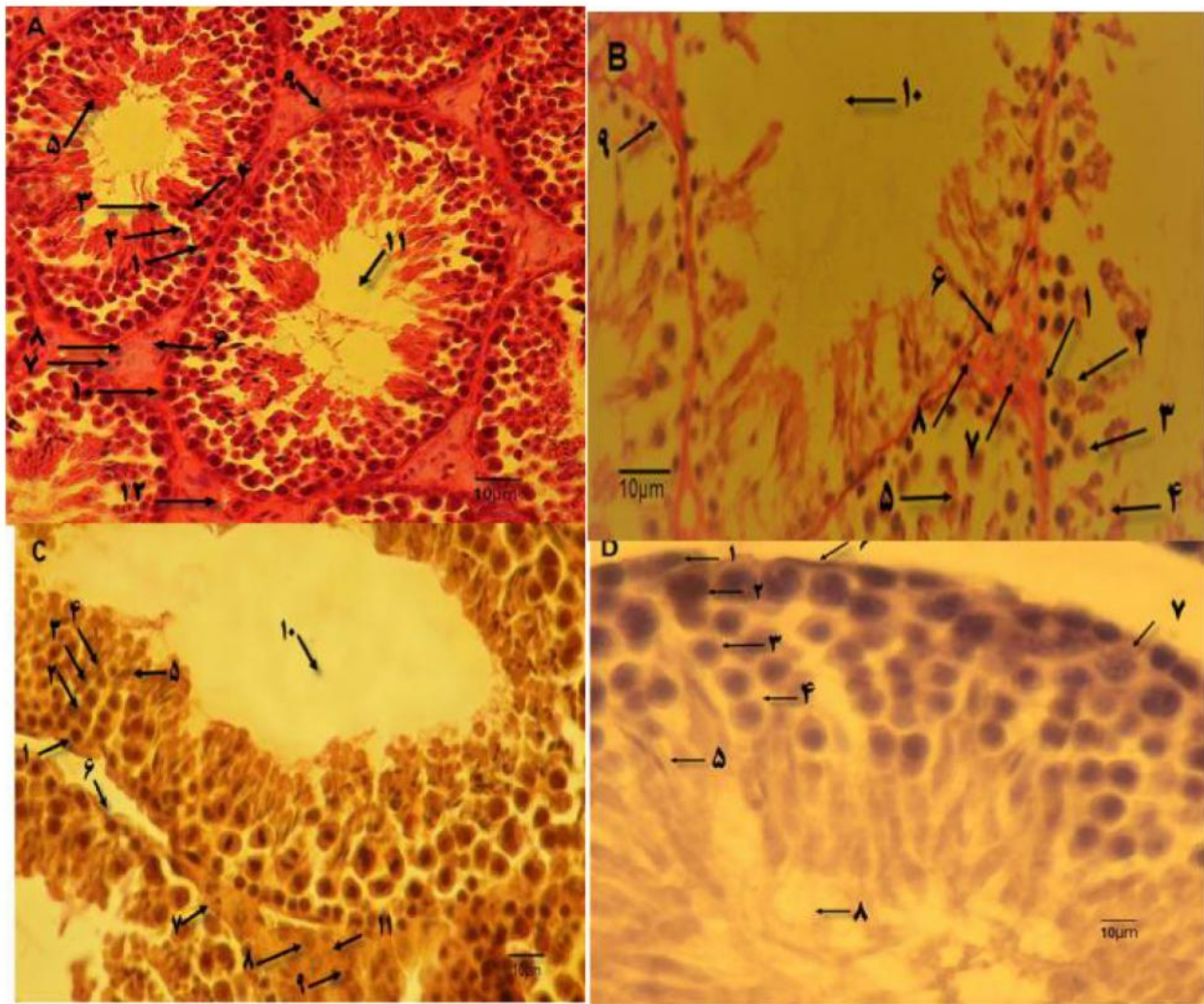
نتایج استرس اکسیداتیو

نتایج در مورد استرس اکسیداتیو نشان داد که مقدار MDA و NO در گروه افلوکسازین نسبت به گروه کنترل به طور معنی داری ($p < 0/05$) افزایش یافته است، ولی میزان مولکول های TTM و TAOC با اختلاف معنی داری ($p < 0/05$) در مقایسه با کنترل کاهش نشان داده است. گروه RI+OF در مقایسه با گروه افلوکسازین موجب کاهش معنی دار ($p < 0/05$) سطح مولکول های MDA و NO شده است، اما مولکول های TTM و TAOC به صورت معنی داری افزایش داده است (جدول ۱).

نتایج هورمون ها

بررسی نتایج حاصل از آزمایشات نشان داد که مقدار هورمون های تستوسترون، LH، FSH گروه افلوکسازین در مقایسه با کنترل به طور معنی داری ($P < 0/05$) کاهش یافته است، اما در گروه RJ+OF نسبت به افلوکسازین افزایش معنی دار ($P < 0/05$) در مقدار تستوسترون LH، FSH وجود دارد (جدول ۲).

داشت ($p < 0/05$) (جدول ۱ و شکل ۱). بررسی آماری ضخامت اپی تلیوم لوله های اسپرم ساز نشان داد که بین گروه افلوکسازین و گروه کنترل کاهش معنی داری وجود دارد ($p < 0/05$). با وجود این بین گروه RJ+OF و گروه افلوکسازین افزایش معنی دار وجود دارد ($p < 0/05$) (جدول ۱ و شکل ۱). آنالیز آماری در مورد فاصله بین لوله های اسپرم ساز بافت بیضه مشخص کرد که گروه افلوکسازین در مقایسه با کنترل افزایش معنی داری را نشان می دهد ($p < 0/05$). اما فاصله بین لوله های گروه RJ+OF در مقایسه با گروه افلوکسازین به طور معنی داری کاهش یافته است ($p < 0/05$) (جدول ۱ و شکل ۱). بررسی آماری مربوط به وزن بیضه آشکار کرد که بین گروه کنترل و افلوکسازین کاهش معنی داری وجود دارد. اما وزن بیضه گروه RJ+OF در مقایسه با افلوکسازین افزایش معنی داری دارد ($p < 0/05$) (جدول ۱ و شکل ۱). آنالیز آماری پارامترهای TDI و SI آشکار کرد که درصد تمایز لوله های اسپرم ساز و شاخص اسپرمیوزنر گروه افلوکسازین نسبت به گروه کنترل بعد از ۲۸ روز اثر به طور معنی داری ($p < 0/05$) افزایش نشان می دهد. این پارامترها در گروه RJ+OF نسبت به گروه افلوکسازین به صورت معنی دار کاهش یافته است (جدول ۱ و شکل ۱). ارزیابی آماری داده های مربوط به RI نشان داد که نسبت اسپرمتوگونی نوع B به اسپرمتوگونی نوع A (شاخص جایگزینی مجدد



شکل ۱- اثر حفاظتی رویال ژل بر روی هیستومورفومتری موش‌های رت نر تحت درمان با افلوکساسین

A: تصویر بافت بیضه متعلق به گروه کنترل با TDI مثبت در رنگ آمیزی آهن- وایگرت با درشتمایی $\times 100$ قابل مشاهده است. ۱- اسپرماتوگونی تیپ A ۲- اسپرماتوسیت اولیه ۳- اسپرماتوسیت ثانویه ۴- اسپرماتید ۵- اسپرماتوزوآ ۶- بافت بینابینی لوله اسپرم‌ساز ۷- سلول لنفوسیت ۸- سلول لیدیگ ۹- غلاف تونیکا آلبرژینه ۱۰- سلول سرتولی ۱۱- لومن لوله اسپرم‌ساز ۱۲- رگ خونی. **B:** تصویر بافت بیضه مربوط به گروه افلوکساسین با TDI منفی در رنگ آمیزی PAS با درشتمایی $\times 400$ قابل مشاهده است. ۱- اسپرماتوگونی تیپ A ۲- اسپرماتوسیت اولیه ۳- اسپرماتوسیت ثانویه ۴- اسپرماتید ۵- اسپرماتوزوآ، ۶- بافت بینابینی لوله اسپرم‌ساز، ۷- سلول لیدیگ، ۸- سلول لنفوسیت، ۹- غلاف تونیکا آلبرژینه، ۱۰- لومن لوله اسپرم‌ساز، **C:** تصویر بافت بیضه مربوط به گروه رویال ژل بعلاوه افلوکساسین با TDI مثبت در رنگ آمیزی آهن- وایگرت با درشتمایی $\times 400$ قابل مشاهده است. ۱- اسپرماتوگونی تیپ A ۲- اسپرماتوسیت اولیه ۳- اسپرماتوسیت ثانویه ۴- اسپرماتید ۵- اسپرماتوزوآ ۶- غلاف تونیکا آلبرژینه ۷- سلول لنفوسیت ۸- سلول لیدیگ ۹- سرتولی ۱۰- لومن لوله اسپرم‌ساز ۱۱- بافت بینابینی، **D:** تصویر بافت بیضه مربوط به گروه رویال ژل با TDI مثبت در رنگ آمیزی آلکالین فسفاتاز با درشتمایی $\times 400$ قابل مشاهده است. ۱- اسپرماتوگونی تیپ B ۲- اسپرماتوسیت اولیه ۳- اسپرماتوسیت ثانویه ۴- اسپرماتید ۵- اسپرماتوزوآ ۶- غلاف تونیکا آلبرژینه ۷- سلول سرتولی، ۸- لومن لوله اسپرم‌ساز.

نمودار ۱- اثر حفاظتی رویال ژل بر روی پارامترهای مختلف هیستومورفومتری موش‌های رت نر تحت درمان با افلوکسازین

افلوکسازین+رویال ژل	رویال ژل	افلوکسازین	کنترل	
۱/۴۹±۰/۰۲۵ ^a	۱/۵۵±۰/۰۳ ^a	۱/۴۱±۰/۰۲ ^a	۱/۵±۰/۰۵ ^a	وزن بیضه (گرم)
۰۳۵/۲±۰/۰۴ ^b	۲۸/۱±۰/۴۳ ^c	۳۸/۷±۱/۴۶ ^b	۳۰/۶۶±۰/۸۸ ^a	شاخص تمایز لوله ای (%)
۱۶/۹±۰/۳۶ ^a	۱۶/۲۲±۰/۲۶ ^a	۲۱/۴۹±۰/۸ ^b	۱۵/۶۶±۰/۰۸ ^a	شاخص اسپرمیونژن (%)
۲/۶±۰/۰۳ ^a	۲/۷۳±۰/۰۴ ^a	۲/۲۹±۰/۱۱ ^b	۲/۶۸±۰/۰۶ ^a	شاخص جای گزینی مجدد (%)
۰/۶۳±۰/۰۲ ^a	۰/۶۳±۰/۰۴ ^a	۱±۰/۰۵ ^b	۰/۵۵±۰/۰۲ ^a	مالون دی آلدئید (نانومول بر میلی گرم)
۰/۲۲±۰/۰۱ ^c	۰/۱۸±۰/۰۲ ^a	۰/۳۲±۰/۰۳ ^b	۰/۱۹±۰/۰۳ ^a	نیتریک اکسید (نانومول بر میلی گرم)
۰/۳۵±۰/۰۱ ^a	۰/۴±۰/۰۱ ^a	۰/۲۵±۰/۰۱ ^b	۰/۳۷±۰/۰۱ ^a	تیول تام (نانومول بر میلی لیتر)
۱/۵±۰/۰۲ ^a	۱/۶۳±۰/۰۲ ^a	۱/۲±۰/۰۴ ^b	۱/۶±۰/۰۴ ^a	ظرفیت آنتی اکسیدانی تام (نانومول بر میلی لیتر)
۴±۰/۴۳ ^a	۴۱/۶±۰/۴۸ ^a	۲۳/۱۸±۰/۵۲ ^b	۴۱/۸±۰/۴۲ ^a	قطر لوله های اسپرم ساز (میکرومتر)
۴/۲۸±۰/۰۹ ^a	۴/۵۹±۰/۰۶ ^a	۳/۸۲±۰/۰۹ ^b	۴/۳۵±۰/۰۱ ^a	ضخامت اپی تلیوم لوله های اسپرم ساز (میکرومتر)
۷±۰/۴ ^{ba}	۵±۰/۵ ^a	۱۰±۰/۵ ^b	۵/۷۶±۰/۸ ^a	فاصله بین لوله های اسپرم ساز (میکرومتر)

جدول ۲- اثر افلوکسازین و رویال ژل بر هورمون‌های مختلف تولید مثلی در موش‌های رت نر

	کنترل	افلوکسازین	رویال ژل	رویال ژل+افلوکسازین
F.S.H	۵/۹۱±۰/۱۴	۵/۱۸±۰/۱۳ ^{ac}	۵/۷۹±۰/۱ ^b	۵/۸۴±۰/۱۱ ^b
LH	۵/۹۳±۰/۱۴	۵/۱۶±۰/۱۷ ^{ac}	۶/۱۴±۰/۰۶ ^b	۵/۷۴±۰/۰۸ ^b
Testosterone	۴/۵۱±۰/۱	۳/۸۳±۰/۰۷ ^{ac}	۴/۱±۰/۰۹	۴/۵±۰/۱۷ ^b

بحث و نتیجه گیری

نتایج وزن بیضه‌ها، قطر لوله‌های اسپرم‌ساز، ضخامت اپیتلیوم لوله‌ها بعد از اثر افلوکسازین بطور معنی‌داری نسبت به گروه کنترل کاهش یافته است. این کاهش احتمالاً به دلیل اثرات منفی افلوکسازین روی تقسیم سلولی و رشد و نمو طبیعی و دژنره شدن لوله‌ها است. کاهش ضخامت اپیتلیوم لوله توسط خاکی و همکارانش در سال ۲۰۰۹ در مورد اثر افلوکسازین روی پارامترهای اسپرم و آپوپتوز بیضه در رت‌های نر گزارش شده و با این نتایج مطابقت دارد (۱). رویال ژل به همراه افلوکسازین در مقایسه با گروه افلوکسازین این پارامترها را بطور معنی‌داری افزایش داده است. طبق مطالعات توران و همکارانش در سال ۲۰۱۵، قطر لوله در رت‌های تحت تاثیر با رویال ژل افزایش می‌یابد این نتیجه در جهت تایید نتایج فوق است (۳۴). هم چنین افزایش ضخامت اپیتلیوم لوله به دلیل خاصیت آنتی اکسیدانی رویال ژل است (۳۰). براساس نتایج آزمایشات، فاصله بین لوله‌های اسپرم‌ساز بعد از اثر افلوکسازین به صورت معنی‌داری نسبت به کنترل افزایش یافته است. افلوکسازین به همراه

افلوکسازین آنتی بیوتیکی است که امروزه بر علیه بیماری‌های باکتریایی مورد استفاده قرار می‌گیرد. افلوکسازین، با اختلال در فعالیت آنزیم DNA gyrase، از همانندسازی DNA باکتری جلوگیری کرده و در نتیجه سنتز DNA باکتری صورت نمی‌گیرد. و باکتری توانایی تقسیم دوتایی را از دست می‌دهد (۲۸، ۲۶، ۱۵). با این حال افلوکسازین همانند سایر داروها عوارض جانبی نیز دارد، که نیاز به یافتن ترکیبی برای کاهش عوارض است. عوارض جانبی افلوکسازین بر روی سیستم‌های مختلف بدن از جمله سیستم تولید مثلی مطالعه شده است (۲). براساس نتایج محققین افلوکسازین موجب تولید اسپرماتوزوآ ناسالم می‌شود (۴). از طرفی دیگر طبیعی و همکارانش با بررسی اثرات حفاظتی رویال ژل روی آنتی بیوتیک بلئومایسین نشان داده اند که رویال ژل نقش حفاظتی روی پارامترهای مختلف بیوشیمیایی در موش‌های رت نر دارا بوده و توانسته است این فاکتورها را در موش بهبود بخشد (۳۱). در تحقیق فوق بر طبق

نشان می‌دهد. و با توجه این که روند اسپرمتوزنر وابسته به هورمون‌ها خونی تستوسترون، LH و FSH می‌باشد میزان این هورمون‌ها مورد ارزیابی قرار گرفت و نتایج نشان داد که گروه افلوکسازین نسبت به کنترل، مقدار هورمون‌های تستوسترون، LH و FSH کاهش یافته که آن به دلیل افزایش سطح ROS و کاهش در میزان مارکرهای آنتی اکسیدانی TAOC و TTM به وسیله افلوکسازین است. افزایش ROS موجب استرس اکسیداتیو شده که بر روی هیپوتالاموس تاثیر منفی گذاشته و منجر به کاهش میزان هورمون GnRH گردیده و به همین خاطر میزان این هورمون‌ها کاهش می‌یابد. از طرفی تاثیر افلوکسازین به همراه رویال ژل باعث شده که میزان این هورمون‌ها در مقایسه با افلوکسازین افزایش یابد. این نتایج با نتایج طبیعی و همکارانش در سال ۲۰۱۴ در مورد نقش حفاظتی رویال ژل در رت‌های نر که موجب افزایش هورمون تستوسترون شده مطابقت دارد (۳۱) و نیز اثر رویال ژل در افزایش هورمون LH توسط محققان گزارش شده است (۹). طبق نتایج این تحقیق، افلوکسازین موجب تغییرات هیستولوژیکی، هیستومورفومتری می‌شود. هم چنین میزان هورمون‌های تولیدمثلی را تغییر داده و منجر به افزایش NO و ROS می‌گردد و فعالیت تولید مثلی در موش رت را کاهش می‌دهد. از طرفی اثر افلوکسازین به همراه رویال ژل این پارامترها را به حالت نزدیک نرمال بر می‌گرداند.

تشکر و قدردانی

نویسنده این مقاله از همه همکاران دانشگاه فرهنگیان به خاطر همکاری در انجام این تحقیق تشکر و قدردانی می‌کند.

رویال ژل در مقایسه با گروه افلوکسازین فاصله بین لوله‌ها را در بیضه کاهش داده است. این نتایج مشابه نتایج طبیعی و همکارانش در مورد اثر حفاظتی رویال ژل در رت‌های تحت تاثیر با بلومایسین می‌باشد (۳۱). نتایج این تحقیق مشخص کرد که گروه افلوکسازین در مقایسه با گروه کنترل درصد پارامترهای SI، TDI، افزایش، اما درصد RI کاهش یافته است. باید مورد توجه قرار گیرد که زمانی که درصد TDI و SI افزایش می‌یابد نشان می‌دهد که لایه اپیتلیومی تحت دژنره قرار گرفته و نازک‌تر می‌شود. کاهش در درصد RI نشان دهنده آن است که نسبت اسپرمتوگونی نوع B به اسپرمتوگونی نوع A با افلوکسازین کاهش یافته است. اما افلوکسازین به همراه رویال ژل این پارامترها را بهبود بخشیده است. این نتایج با نتایج توران و همکارانش در سال ۲۰۱۵ در مورد نقش حفاظتی رویال ژل در برابر آسیب‌های ناشی از اثر استرپتوزوتوسین در رت‌های دیابتی مشابه است (۳۴). طبق نتایج آزمایشات، افلوکسازین در مقایسه با کنترل میزان MDA و NO افزایش یافته اما سطح TTM و TAOC کاهش یافته است. این به دلیل کاهش آنزیم‌های آنتی اکسیدانی طی تولید ROS به وسیله افلوکسازین است. اما افلوکسازین به همراه رویال ژل میزان MDA و NO را کاهش و مقدار TTM و TAOC را در مقایسه با افلوکسازین افزایش داده است. زیرا رویال ژل فعالیت آنتی اکسیدانی داشته و دارای اثرات حفاظتی در برابر استرس اکسیداتیو در حیوانات آزمایشگاهی دارد این نتیجه در جهت مطالعات پیشین دانشمندان در سال‌های گذشته می‌باشد (۶، ۱۳، ۱۴). نتایج به دست آمده از این تحقیق موید این مسئله بود که متعاقب دریافت افلوکسازین اسپرمتوزنر در لوله‌های اسپرم‌ساز کاهش

منابع

1. Amirshahi, T., Najafi, Gh., Nejadi, V. (2014). Protective effect of royal jelly on fertility and biochemical parameters in bleomycin- induced male rats. *Iran J Reprod Med*, 12 (3); 209-216.
2. Benzie, IF., Strain, JJ. (1999). Reducing antioxidant power assay. Direct ferric measure of total antioxidant activity of biological fluids and modified version for simultaneous

- measurement of total antioxidant power and ascorbic acid concentration. *Methods Enzymol*, 299; 15-27.
3. Crotty, KL., May, R., Kulvicki, A., Kumar, D., Neal DE, Jr. (1995). The effect of antimicrobial therapy on testicular aspirate flow cytometry. *J Urol*, 153; 835-838.
4. Djurdjevic, PT., Jelikic-Stankov, M. (1999). Study of solution equilibria between aluminium (III) ion and ofloxacin. *J Pharm Biomed Anal*, 19; 501-510.
5. El-Nekeety, A. A., El-Kholy, W., Abbas, N. F., Ebaid, A., Amra, H. A. (2007). Efficacy of royal jelly against the oxidative stress of fumonisin in rats. *Toxicol*, 50(2); 256-269.
6. Green, LC., Wagner, DA., Glogowski, J., Skipper, PL., Wishnok, JS., Tannenbaum, SR. (1982). Analysis of nitrate, nitrite, and (N 15) nitrate in biological fluids. *Anal Biochem*, 126; 131-138.
7. Hassan, A.A. (2009). Effect of royal jelly on sexual efficiency in adult male rats. *Iraqi Journal of Veterinary Sciences*, 23; 155-160.
8. Hattori, N., Nomoto, H., Fukumitsu, H., Mishima, S., Furukawa, Sh. (2007). Royal jelly-induced neurite outgrowth from rat pheochromocytoma PC12 cell requires integrin signal independent of activation of extracellular signal-regulated kinases. *Biomed Res*, 28; 139-146.
9. Hu, M., Dillard, CJ. (1994). Plasma SH and GSH measurement. *Methods Enzymol*, 233; 385-387.
10. Inoue, S., Koya-Miyata, S., Ushio, S., Iwaki, K., Ikeda, M., Kurimoto, M. (2003). Royal jelly prolongs the life span of C3H/HeJ mice; correlation with reduced DNA damage. *Exp Gerontol*, 38(9); 965-969.
11. Jamnik, P., Goranovi, D., Raspor, D. (2007). Antioxidative action of royal jelly in the yeast cell. *Experimental Gerontology*, 42(7); 594-600.
12. Kanbur, M., Erasian, G., Beyaz, L., Silici, S., Liman, B.C., Altinordulu, S. (2009). The effects of royal jelly on liver damage induced by paracetamol in mice. *Exp Toxicol Pathol*, 61(2); 123-132.
13. Kawahara, S. (1998). Chemotherapeutic agents under study. *Nippon Rinsho* December, 56 (12); 3096-3099.
14. Khaki, Ar., Ghaffari, M., Khaki, A.A., Nouri, M., Sanati, E., Nikamanesh, M. (2008). Comparative study of the effect of gentamicin, neomycin, streptomycin: and ofloxacin antibiotics on sperm parameters and testis apoptosis in rat. *Pakistan Journal of Biology Sciences*, 11(13); 1683-1689.
15. Khaki, Ar. (2015). Assessment on the adverse effects of aminoglycosides and fluoroquinolone on sperm parameters and male reproductive tissue. *Iran J Reprod Med*, 13(3); 125-134.
16. Lowry, OH. Rosebrough, NJ. Farr, AL., Randall, RJ. (1951). Protein measurement with the folin phenol reagent. *J Biol Chem*, 193; 265-275.
17. Majtán, V., Majtánová, L. (1998). Postantibiotic effect of some antibiotics on the metabolism of . *J of Basic Microbiol*, 38; 221-7.
18. M rghita, L. A. (2008). Produsele apicole i principalele lor însu iri terapeutice. In: *Albinele i produsele lor*. L.A. M rghita, second ed. Ceres: Bucharest; 280-378.
19. Matsumoto, T., Takahashi, K., Nagafuji, T., Kubo, S., Sakumoto, M., Mochida, O. (1996). Fleroxacin enhancement of superoxide production by polymorphonuclear leukocytes. The role of protein kinases. *Chemotherapy*, 42; 280-285.
20. Montanari, MP., Prenna, M., Mingoia, M., Ripa, S., Varaldo, PE. (1998). In vitro Antibacterial activity of trovafloxacin and five other fluoroquinolones. *Chemotherapy*, 44; 85-93.
21. Montvale, N.J. (1995). *Physicians' Desk Reference*. 49th ed. Paris: Medical Economics Data Production Company; 596-599.
22. Moritz, R. F. A., Southwick, E. E. (1992). *Bees a superorganisms. An evolutionary reality*, first ed. 237-246. Springer-Verlag, Berlin.
23. Nagai, T. R., Inoue, R., Suzuki, N., Nagashima, T. (2006). Antioxidant properties of enzymatic hydrolysates from royal jelly. *J Med Food*, 9; 363-367.
24. Nagai, T., Inoue, R. (2004). Preparation and the functional properties of water extract and alkaline extract of royal jelly. *Food Cham*, 84; 181-186.
25. Nakajima, Y., Tsuruma, K., Shimazawa, M., Mishmi, S., Hara, H. (2009). Comparison of bee products based on assays of antioxidant capacities. *Complement Altern Med*, 9; 1-4.
26. Nelson, JM., Chiller, TM. Powers, JH. Angulo, FJ. (2007). Fluoroquinolone-resistant campylobacter species and the withdrawal of fluoroquinolones from use in poultry: a public health success story. *Clin Infect Dis*, 44 (7); 977-980.
27. Niehaus, WG. Samuelsson, JRB. (1968). Formation of malonaldehyde from phospholipid

arachidonate during microsomal lipid peroxidation. *Eur J Biochem*, 6; 126–130.

28.Seibert, G., Limbert, M., Klesel, N. (1983). Comparison of the antibacterial in vitro and in vivo activity of ofloxacin (HOE 280 DL 8280) and nalidixic acid analogues. *Eur J Clin Microbiol*, 2; 548-553.

29.Silici, S., Ekmekcioglu, O., Eraslan, G., Demirtas, A. (2009). Antioxidative effect of royal jelly in cisplatin-induced testes damage. *Urology*, 74; 545-551.

30.Silici, S., Ekmekcioglu, O., Kanbur, M., Deniz, K. (2010). The protective effect of royal jelly against cisplatin-induced renal oxidative stress in rats. *World J Urol*, 29; 127-132.

31.Taymour, M. (2010). Long-term ofloxacin testicular toxicity an experimental study. *Andrology*, 42(2); 92–96.

32.Thoung, GM., Domarle, O., Pocidalo, J., Hayem, G. (1996). Effects of fluoroquinolones on cultured articular chondrocytes flow cytometric analysis of free radical production. *J Pharmacol Exp Therap*, 271; 1544-1549.

33.Turan, K., Selim, D., Karabogal, I., Süleyman, A. (2015). Protective effects of royal jelly against testicular damage in streptozotocin-induced diabetic rats. *Turk J Med Sci*, 45; 27-32.

34.Yu, H. (1998). Comparitives studies of magnetic particle-based solid phase fluorogenic and electrochemiluminescence immunoassays. *J Immunol Methods*, 218; 1-8.

35.Zahmatkesh, E., Najafi, Gh., Nejati, V., Heidari, R. (2014). Protective effect of royal jelly on the sperm parameters and testosterone level and lipid peroxidation in adult mice treated with oxymetholone. *AJP*, 4 ; (1);43-52.



The Protective Effects of Royal Jelly on the Histomorphometric ,Hormonal Alternation and Oxidative Stress in Ofloxacin Treated Male Rat

Gh. Ebadi Manas

Department of Basic Sciences, Farhangian University, Tehran. Iran. g.ebadi@cfu.ac.ir

Received:2016.22.11

Accepted: 2017.14. 4

Abstract

Inroduction & Objective: Royal jelly is a compound that is produced by the worker honey bees. This compound has antioxidant activity and protective effects against oxidative stress. The aim of this study were to determine protective role of royal jelly on decrease side effects of ofloxacin and return reproductive function near normal rang in ofloxacin treated male rat.

Material and Methods: In this experimental work used 32 male albino rats that each has body weight between 160-180 g and accidentally divided to 4 groups: ofloxacin, royal jelly , ofloxacin with royal jelly and control. Each group included 8 rats. Dosage for ofloxacin group was 216 mg/kg.BW ofloxacin and for royal jelly group was 100 mg/kg.BW royal jelly. Royal Jelly with ofloxacin group received 216 mg/kg ofloxacin and 100 mg/kg royal jelly. Control group received distilled water at dose of 216 mg/kg.BW. All groups received dose - related daily for 28 days orally. Data analyzed by one-way ANOVA and used Turkey HSD Post-test to compare the significance of difference.

Results: After exposure ofloxacin results revealed that diameter of seminiferous tubules, thickness of epithelium seminiferous tubules, weight testes, FSH, LH, testosterone, TTM ,TAOC and RI in compared to control significance decline ,but distance between seminiferous tubule ,TDI , SI , MDA and NO significance increased. All parameters were improved to near normal rang level after exposure royal jelly.

Conclusion: This investigation revealed that ofloxacin has negative effect on histomorphometry and reproductive function in mature male rats,but at the same time if you use royal jelly it is protects against ofloxacin and retune to normal rang.

Keywords: Ofloxacin, Royal Jelly, Rat, Histomorphometric, Oxidative Stress.