

بررسی ضایعات آسیب‌شناختی ناشی از نوزاد سستود تنیا هیدراتیژنا در گوسفند

حسین نورانی^{۱*}، خداداد پیرعلی خیرآبادی^۱، حمیدرضا عزیزی^۱، محمد مهدی داودپور^۲، مهدی سلیمی^۲

۱- گروه پاتوبیولوژی، دانشکده دامپزشکی، دانشگاه شهرکرد، شهرکرد، ایران

۲- دانش آموخته دانشکده دامپزشکی، دانشگاه شهرکرد، شهرکرد، ایران

تاریخ دریافت: ۱۲ اسفند ۱۳۹۱ تاریخ پذیرش: ۲۲ اردیبهشت ۱۳۹۲

چکیده

سیستی سرکوس تنیا کولیس مرحله لاروی تنیا هیدراتیژنا می‌باشد که حضور آن در نشخوارکنندگان اهلی و وحشی در سراسر جهان گزارش شده است. این سیستی سرکوس یک انگل شایع گوسفند در ایران می‌باشد. هدف از انجام این مطالعه تعیین میزان آلودگی به سیستی سرکوس تنیا کولیس، طبقه بندی شدت ضایعات کبدی آن و توصیف خصوصیات آسیب شناسی ضایعات این لارو در گوسفند می‌باشد. در این مطالعه از ۳۴۰ لاشه گوسفند بررسی شده (۲۵۹ راس در کشتارگاه نجف آباد و ۸۱ راس در کشتارگاه جوقان)، به ترتیب ۶۵ راس گوسفند (۲۵/۴۸٪) و ۳۰ (۱۲٪) به سیستی سرکوس تنیا کولیس آلوده بودند. این کیست در نواحی آناتومیکی مختلف مشاهده شد که شامل کبد، مزانتر، چادرینه، پرده صفاق و دیافراگم بود. هیچ گونه کیست سیستی سرکوس تنیا کولیس در قلب و ریه گوسفندان کشتار شده وجود نداشت. در کبد گوسفندان آلوده چندین مسیر مهاجرت ماریچ به رنگ قرمز تا قهوه ای و یا سفید متمایل به خاکستری مشاهده شد. بررسی هیستوپاتولوژی ضایعات کبدی تازه تشکیل شده نشان داد که مسیرهای مهاجرت مملو از گلبول‌های قرمز، فیبرین و خرده‌های بافتی بودند. همچنین در مسیرهای مهاجرت، مقاطع لارو تنیا هیدراتیژنا، نکروز و دژنراسیون سلول‌های کبدی و نفوذ سلول‌های آماسی نیز مشاهده شد. نکروز کازنوز و آهکی شدن در ناحیه مرکزی کانال‌های مهاجرت قدیمی دیده شد. تعداد زیادی سلول‌های ماکروفاژ یا سلول‌های اپیتلیوئید و سلول‌های غول پیکر در اطراف منطقه نکروز مشاهده شد. این ساختارها توسط بافت همبند کلاژنه که در آن لنفوسیت‌ها و پلاسما سل‌ها نفوذ کرده بودند، احاطه شده بود. جهت طبقه بندی شدت ضایعات کبدی، تعداد کانال‌های مهاجرت در سطوح کبد شمارش شده و به سه درجه خفیف (کم‌تر از پنج مسیر مهاجرت)، متوسط (بین پنج تا ده مسیر مهاجرت) و شدید (بیشتر از ده مسیر مهاجرت) طبقه بندی گردید که به ترتیب در ۱۹/۷۶٪، ۱۹/۰۵٪ و ۴/۷۶٪ از موارد مشاهده شد. نتایج این مطالعه نشان داد که مهاجرت کبدی لاروهای تنیا هیدراتیژنا می‌تواند باعث ضرر اقتصادی گردد و برنامه‌های کنترل این بیماری توصیه و تأکید می‌شود.

کلمات کلیدی: سیستی سرکوس تنیا کولیس، ضایعات کبدی، گوسفند

* نویسنده مسئول: حسین نورانی

آدرس: گروه پاتوبیولوژی، دانشکده دامپزشکی، دانشگاه شهرکرد، شهرکرد، ایران. تلفن: ۰۳۸۱۴۴۲۴۴۲۷

پست الکترونیک: nourani_hossein@yahoo.com

مقدمه

سیستی سرکوس تنیاکولیس (*Cysticercus tenuicollis*)، متاستود کرم نواری تنیا هید/تیژنا (*Taenia hydatigena*) می‌باشد (۱۷). انگل تنیا هید/تیژنا در روده کوچک تعداد زیادی از میزبانان نهایی شامل سگ، گربه، موش و گوشتخوران وحشی همانند گرگ و روباه در سراسر جهان (۱۴ و ۱۶) و ایران (۶) گزارش شده است. میزبانان واسط برای لارو این انگل نشخوارکنندگان اهلی و وحشی به خصوص گوسفند می‌باشد (۹). همچنین خوک و سنجاب نیز به عنوان میزبان واسط این لارو گزارش شده است. تخم‌های تنیا هید/تیژنا همراه مدفوع گوشتخواران آلوده با این انگل دفع شده و چراگاه‌ها را آلوده می‌نمایند. میزبانان واسط از طریق خوردن تخم آلوده می‌شوند و بعد از هضم شدن پوسته تخم، انکوسفرها آزاد شده و در دیواره روده مهاجرت نموده و از طریق ورید باب به کبد می‌رسند. انکوسفرها ممکن است در کبد باقی بمانند و یا به چادرینه، روده بند و سطوح سروزی حفره بطنی مهاجرت نمایند و در این نواحی تکامل یابند (۱۴).

اثرات عفونت با سیستی سرک‌های تنیا هید/تیژنا بر میزبانان واسط به میزان زیادی به شدت آلودگی، ارگان‌های درگیر و حضور عفونت‌های همزمان بستگی دارد (۱۴). لارو تنیا هید/تیژنا در بافت کبد مهاجرت نموده و مسیرهای خونریزی و فیروزه ایجاد می‌نماید که به آن هپاتیت سیستی سرکوزی (Hepatitis cysticercosa) می‌گویند (۹). علاوه بر هپاتیت سیستی سرکوزی، التهاب ریه سیستی سرکوزی (Pneumonitis cysticercosa) نیز در اثر مهاجرت این لارو گزارش شده است (۱۸). در یک مطالعه کشتارگاهی با بررسی ۴۰۰۰ کبد بره مشخص شده

است که سیستی سرکوس تنیاکولیس به عنوان یک علت مهم ضایعات و حذف کبد می‌باشد (۸).

در ایران میزان شیوع سیستی سرکوس تنیاکولیس در مطالعات مختلف بین ۲۸/۳۶٪-۱۲/۸۷٪ گزارش شده است (۱۲ و ۱۵) ولی با توجه به این که به ضایعات اختصاصی این لارو در کبد توجه کمتری شده است، هدف از انجام این مطالعه، شناسایی میزان آلودگی به سیستی سرکوس تنیاکولیس، شدت و خصوصیات آسیب شناسی ضایعات کبدی این لارو در گوسفند می‌باشد.

مواد و روش کار

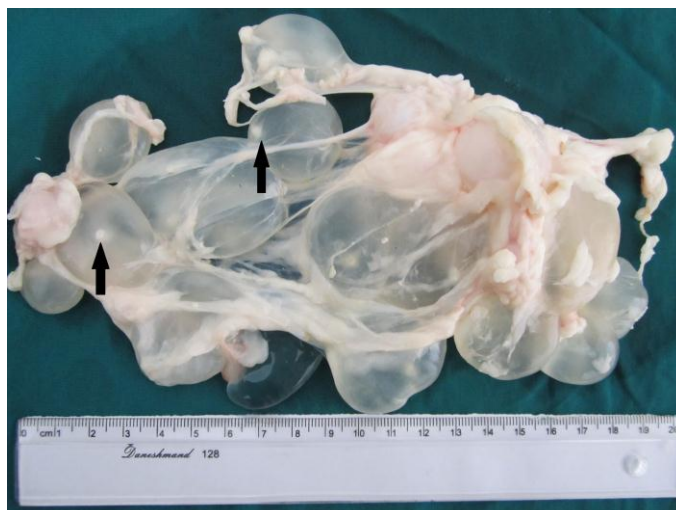این تحقیق بر روی لاشه ۳۴۰ گوسفند انجام گرفت که ۲۵۹ راس در کشتارگاه نجف آباد و ۸۱ راس در کشتارگاه صنعتی جونقان ذبح شده بودند. بعد از ذبح حیوانات، محوطه صدری، شکمی و سطح سروزی ارگان‌ها جهت یافتن کیست‌های سیستی سرکوس تنیاکولیس بررسی شد. در کشتارگاه صنعتی جونقان، بافت کبد ۳۰ رأس گوسفند کشتار شده مبتلا به سیستی سرکوس تنیاکولیس جهت تعیین شدت ضایعات این لارو مورد مطالعه ماکروسکوپی قرار گرفت. شدت ضایعات بر اساس شمارش مسیرهای مهاجرت در سطوح جداری و احشایی بافت کبد تعیین و به سه درجه خفیف (کم‌تر از پنج مسیر مهاجرت)، متوسط (بین پنج تا ده مسیر مهاجرت) و شدید (بیشتر از ده مسیر مهاجرت) طبقه بندی گردید. جهت مطالعه خصوصیات میکروسکوپی مسیرهای مهاجرت لارو تنیا هید/تیژنا در بافت کبد، بر اساس مشخصات ماکروسکوپی از تعدادی از آن‌ها نمونه برداری و در فرمالین بافر ۱۰٪ قرار داده شد. پس از پایدار شدن نمونه‌ها، آماده‌سازی بافت و تهیه قالب‌های پارافینی، برش‌هایی به ضخامت ۵

زیادی خونریزی به صورت لایه‌های متحدالمرکز (پوسته پیازی)، نکروز و دژنراسیون سلول‌های کبدی و جمعیت کم سلول‌های آماسی مشاهده شد (شکل ۳). در برخی مسیرهای مهاجرت، در مجاورت نواحی خونریزی لاروهای کیستی مشاهده شد (شکل ۴ و ۵). در مسیرهای مهاجرت قدیمی لارو تنیا هید/تیژنا نکروز کازئوز و آهکی شدن (شکل ۶) در ناحیه مرکزی کانال‌های مهاجرت وجود داشت. تعداد زیادی سلول‌های ماکروفاژ و غول پیکر و بافت همبند در اطراف این ناحیه مرکزی مشاهده شد. این ساختارها توسط بافت همبند که در آن لنفوسیت‌ها و پلازما سل‌ها نفوذ کرده بودند، احاطه شده بود. شدت ضایعات کبدی به سه درجه خفیف (کم‌تر از پنج مسیر مهاجرت)، متوسط (بین پنج تا ده مسیر مهاجرت) و شدید (بیشتر از ده مسیر مهاجرت) طبقه‌بندی گردید که به ترتیب در ۷۶/۱۹٪، ۱۹/۰۵٪ و ۴/۷۶٪ از موارد مشاهده شد.

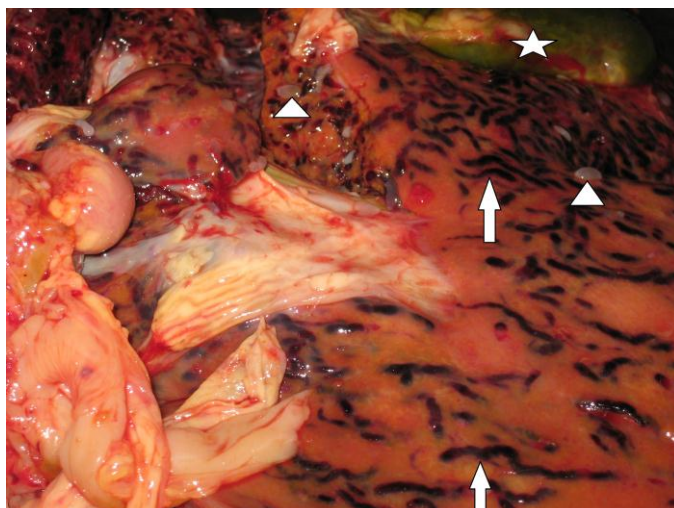
میکرومتر گرفته شد و به روش متداول هماتوکسیلین-اؤزین رنگ آمیزی گردید.

نتایج

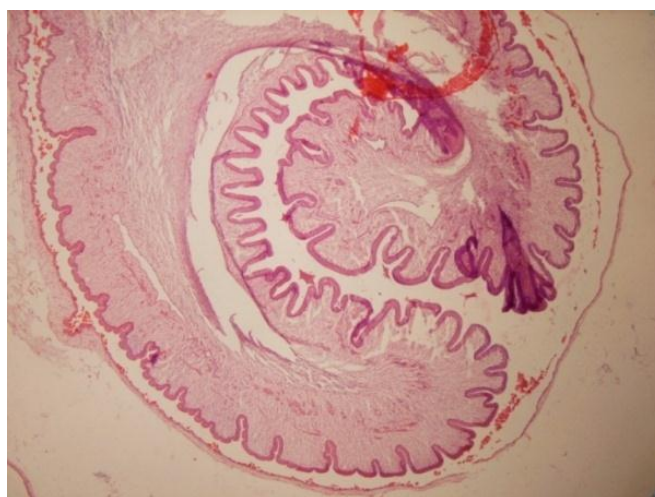
در بررسی ماکروسکوپی میزان آلودگی به سیستی سرکوس تنیاکولیس در کشتارگاه صنعتی جونقان و نجف آباد به ترتیب ۳۰ مورد (۳۷٪) و ۶۵ مورد (۲۵/۴۸٪) بود. در این مطالعه در گوسفندان کشتار شده آلوده، کیست سیستی سرکوس تنیاکولیس در نواحی آناتومیکی مختلف شامل کبد، مزانتر (شکل ۱)، چادرینه، پرده صفاق و دیافراگم مشاهده شد که در آن بیشترین میزان آلودگی در کبد وجود داشت. در این بررسی هیچ گونه کیست سیستی سرکوس تنیاکولیس در قلب و ریه گوسفندان کشتار شده مشاهده نگردید. در کبد گوسفندان آلوده مسیرهای مهاجرت جدید و با سن بیشتر به ترتیب بصورت چندین کانال ماریچ به رنگ قرمز تا قهوه ای (شکل ۲) و سفید متمایل به خاکستری وجود داشتند. در بررسی هیستوپاتولوژی مسیرهای مهاجرت جدید لارو تنیا هید/تیژنا میزان



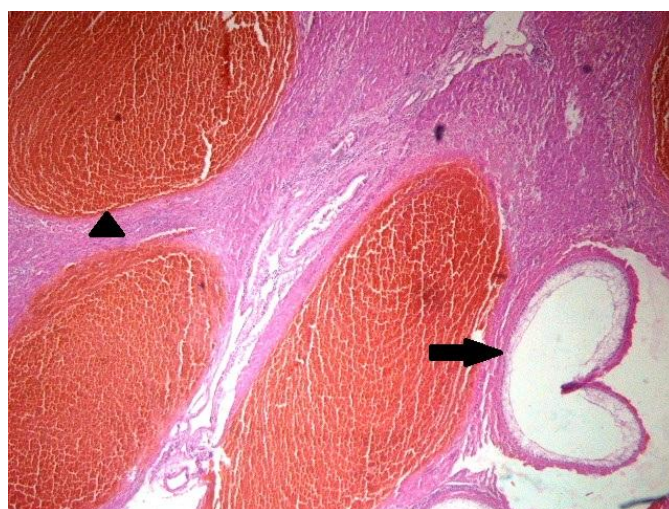
شکل ۱: کیست‌های متعدد سیستی سرکوس تنیاکولیس به صورت کیسه پر از مایع که در داخل آن یک پروتواسکولکس منفرد (پیکان‌ها) مشاهده می‌شود.



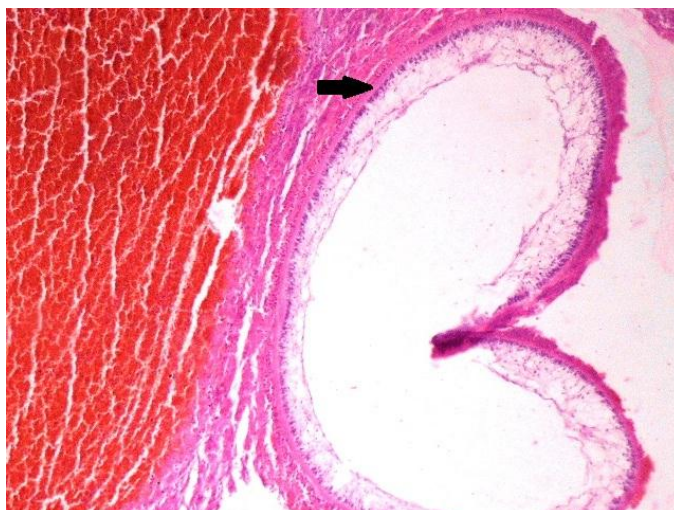
شکل ۲: لاروتنیا هیدا تیژنا در کبد (نوک پیکان‌ها) و مسیرهای مهاجرت جدید آنها بصورت ضخیم، مارپیچ و به رنگ قهوه ای (پیکان‌ها) دیده می‌شوند. ستاره: کیسه صفرا



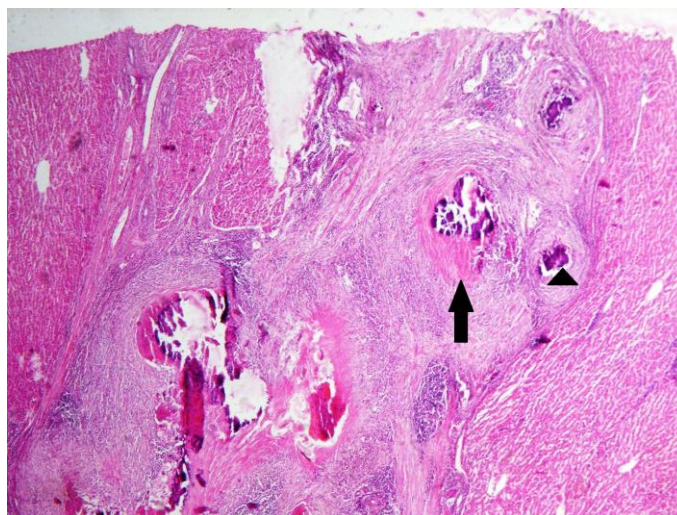
شکل ۳: ناحیه پروتواسکولکس سیستی سرکوس تنیا کولیس در کبد (رنگ آمیزی هماتوکسیلین-ائوزین، بزرگنمایی ۴×)



شکل ۴: میزان زیادی خونریزی به صورت لایه‌های متحدالمرکز (نوک پیکان) در مجاور یک مقطع لاروتنیا هیدا تیژنا (پیکان) مشاهده می‌شود (رنگ آمیزی هماتوکسیلین-ائوزین، بزرگنمایی ۴×).



شکل ۵: کوتیکول لاروتنیا هیما/تیژنا (پیکان) به رنگ صورتی و هیالینه مشاهده می‌شود (رنگ آمیزی هماتوکسیلین-اُئوزین، بزرگنمایی ۱۰×).



شکل ۵: مسیرهای مهاجرت لاروهای تنیا هیما/تیژنا در کبد گوسفند که مدت زمان بیشتری از پیدایش آنها گذشته است و نکروز کازئوز (پیکان) و کلسیفیکاسیون (نوک پیکان) در ناحیه مرکزی آنها دیده می‌شود (رنگ آمیزی هماتوکسیلین-اُئوزین، بزرگنمایی ۴×).

بحث

عفونت‌های سیستی سرکوس تنیاکولیس در گوسفند ممکن است تحت تاثیر نژاد و جنس باشد (۱۶). در این مطالعه میزان آلودگی لاشه گوسفندان کشتار شده به سیستی سرکوس تنیاکولیس در کشتارگاه صنعتی جوققان و نجف آباد به ترتیب ۳۰ مورد (۳۷٪) و ۶۵ مورد (۲۵/۴۸٪) بود. میزان شیوع سیستی سرکوس تنیاکولیس در استان‌های مختلف ایران نیز متغیر گزارش شده است (۱۵، ۱۲، ۳ و ۲). عریان و همکاران در سال ۱۹۹۴ طی گزارشی اعلام نمودند ۲۸/۳۶٪ گوسفندان

میزان شیوع سیستی سرکوس تنیاکولیس در گوسفند و بز در نقاط مختلف جهان متغیر گزارش شده است (۱۳، ۱۱، ۷ و ۵). Sissay و همکاران در سال ۲۰۰۸ میزان شیوع سیستی سرکوس تنیاکولیس را در گوسفند ۷۹٪ و در بز ۵۳٪ گزارش نمودند (۱۷). همچنین Senlik در سال ۲۰۰۸ میزان آلودگی با این لارو را در گوسفندان کشتار شده در استان بورسا ترکیه ۲۴/۱٪ گزارش نمود و نتیجه گیری کرد که شدت

مورد مطالعه در استان فارس، مبتلا به عفونت با لارو تنیا هید/تیزنا بودند (۱۲).

در بررسی کشتارگاهی دیگری در کرمان، رادفر و همکاران در سال ۲۰۰۵، میزان شیوع لارو تنیا هید/تیزنا را در گوسفند و بز به ترتیب ۱۲/۸۷٪ و ۱۸/۴٪ گزارش نمودند و بیشترین تعداد سیستمی سرکوس تنیا کولیس در چادرینه مشاهده شد (۱۵).

میزان آلودگی میزبانان واسط به سیستمی سرکوس تنیا کولیس تحت تأثیر عوامل بسیار زیادی قرار دارد که از جمله آن می‌توان به جمعیت سگ و سایر گوشتخواران منطقه که می‌توانند به عنوان میزبان نهایی سستود تنیا هید/تیزنا عمل نمایند، نحوه نگهداری و تغذیه سگ در منطقه، میزان آلودگی چراگاه‌ها و خوراک دام‌ها با مدفوع میزبان نهایی، استفاده از داروهای ضد انگلی در میزبانان نهایی و واسط، رعایت اصول بهداشتی در کشتار دام و میزان دسترسی میزبانان نهایی به امعاء و احشاء آلوده و سن میزبانان واسط اشاره نمود (۱۶، ۱۵ و ۱).

در این مطالعه کیست سیستمی سرکوس تنیا کولیس در نواحی آناتومیکی مختلف شامل کبد، مزاتر، چادرینه، پرده صفاق و دیافراگم مشاهده شد که در آن بیشترین میزان آلودگی در کبد وجود داشت و ریه و قلب نیز فاقد آلودگی بودند که با یافته‌های مطالعه عزیزپور و همکاران در سال ۲۰۱۱ اختلاف دارد. این محققین در یک مطالعه کشتارگاهی در مریوان، میزان آلودگی سیستمی سرکوس تنیا کولیس را در چادرینه گوسفند ۳۳٪، کبد ۱۹٪، دیواره شکم ۷/۵٪، ریه ۴٪، دیافراگم ۳٪ و قلب ۲٪ گزارش کردند (۳). همچنین Senlik در سال ۲۰۰۸ نیز این لارو را بیشتر در چادرینه گوسفند مشاهده نمود که در مقایسه با سایر نواحی

آناتومیکی از نظر آماری اختلاف معنی داری داشت (۱۶).

Payan-Carreira و همکاران در سال ۲۰۰۸ برای اولین بار کیست سیستمی سرکوس تنیا کولیس را در درون غشاء کوریوآلانتویک یک جنین بز در روز ۷۰ آبستنی گزارش نمودند. همچنین در گوسفند کیست‌های زنده و دژنراتیو در تخمدان‌ها، لوله‌های رحم، رحم، گردن رحم و مهبل مشاهده شده است (۱۴).

در این مطالعه شدت ضایعات کبد در اثر مهاجرت لارو تنیا هید/تیزنا بر اساس شمارش مسیرهای مهاجرت در سطوح جداری و احشایی کبد، به سه درجه خفیف، متوسط و شدید طبقه بندی گردید که به ترتیب در ۱۹/۷۶٪، ۱۹/۰۵٪ و ۴/۷۶٪ از موارد مشاهده شد.

در یک گله گوسفند در استان چهارمحال و بختیاری، مهاجرت بسیار شدید لارو تنیا هید/تیزنا باعث مرگ ۴ رأس بره در مدت یک هفته شده بود که در بافت کبد یکی از بره‌های ارجاعی، از نظر ماکروسکوپی و میکروسکوپی ضایعات این لارو مشاهده شد (۱۰).

Yildirim و همکاران در سال ۲۰۰۶ با بررسی آسیب شناسی و انگل شناسی بر روی نمونه‌های کبد و کلیه یک بره یک ماهه نشان دادند که مهاجرت شدید لارو تنیا هید/تیزنا باعث مرگ آن شده است (۱۸). جهت تفریق ضایعات ناشی از مهاجرت لارو تنیا هید/تیزنا در بافت کبد از مسیرهای مهاجرت لارو فاسیولا، تفاوت‌های ماکروسکوپی همانند ماریچ و ضخیم‌تر بودن مسیرهای مهاجرت لارو تنیا هید/تیزنا نسبت به مسیرهای مهاجرت لارو فاسیولا، مشاهده سیستمی سرکوس تنیا کولیس بالغ در سطح کبد و یا سایر اندام‌ها و مشاهده فاسیولای بالغ در مجاری صفراوی

4. Blazek, K., Schramlova, J., Hulinska, D. (1985). Pathology of the migration phase of *Taenia hydatigena* larvae. *Folia Parasitologica* **32**: 127-37.
5. Dada, B.J., Belino, E.D. (1978). Prevalence of hydatidosis and cysticercosis in slaughtered livestock in Nigeria. *Veterinary Record* **103**: 311-2.
6. Dalimi, A., Sattari, A., Motamedi, Gh. (2006). A study on intestinal helminthes of dogs, foxes and jackals in the western part of Iran. *Veterinary Parasitology* **142**: 129-33.
7. Folarnmi, D.O., Usman, S., Gimba, D., Okwori, J. (1984). Taeniid infection of dogs in Zaria Nigeria. *International Journal of Zoonoses* **11**: 145-8.
8. Jepson, P.G., Hinton, M.H. (1986). An inquiry into the causes of liver damage in lambs. *Veterinary Record* **118**: 584-7.
9. Kara, M., Doganay, A. (2005). Investigation of antigenic specificity against *Cysticercus tenuicollis* cyst fluid antigen in dogs experimentally infected with *Taenia hydatigena*. *Turkish Journal of Veterinary and Animal Sciences* **29**: 835-40.
10. Nourani, H., Pirali kheirabadi, K., Rajabi, H., Banitalebi, A. (2010). An unusual migration of *Taenia hydatigena* larvae in a lamb. *Tropical Biomedicine* **27**(3): 651-6.
11. Nwosu, C.O., Ogunrinade, A.F., Fagbemi, B.O. (1996). Prevalence and seasonal changes in the gastro-intestinal helminthes of Nigerian goats. *Journal of Helminthology* **70**: 329-33.
12. Oryan, A., Moghaddar, N., Gaur, S.N.S. (1994). Metacestodes of sheep with special reference to their epidemiological status, pathogenesis and economic implications in Fars Province, Iran. *Veterinary Parasitology* **51**: 231-40.
13. Pathak, K.M., Gaur, S.N., Sharma, S.N. (1982). The pathology of *Cysticercus tenuicollis* infection in goats. *Veterinary Parasitology* **11**: 131-9.
14. Payan-Carreira, R., Silva, F., Rodrigues, M., et al. (2008). *Cysticercus tenuicollis* vesicle in fetal structures: Report of a case. *Reproduction in Domestic Animals* **43**: 764-6.
15. Radfar, M.H., Tajalli, S., Jalalzadeh, M. (2005). Prevalence and morphological

پس از ایجاد برش در بافت کبد کمک کننده است. از نظر میکروسکوپی نیز می‌توان میزان زیادی خونریزی به صورت لایه‌های متحدالمرکز و جمعیت کم سلول‌های آماسی را در مسیرهای مهاجرت جدید لارو تنیا هیداتیزنا مشاهده کرد. مهاجرت لارو ترماتود آهسته‌تر انجام می‌گیرد، بنابراین میزان خونریزی کم‌تر می‌باشد. همچنین در مقاطع هیستوپاتولوژی، مشاهده لارو سستود با ساختار مشخص، جهت تشخیص تفریقی فاکتور مهم و تعیین کننده می‌باشد (۱۰ و ۴).

با توجه به نتایج مطالعه حاضر و آلودگی گوسفندان مورد مطالعه با سیستمی سرکوس تنیا کولیس و مشاهده ضایعات کبدی ناشی از مهاجرت لارو تنیا هیداتیزنا و مرگ و میر ناشی از این بیماری در استان چهارمحال و بختیاری (۱۰) توصیه می‌شود که به مبارزه با این بیماری انگلی توجه ویژه ای مبذول گردد تا از خسارات اقتصادی ناشی از مرگ و میر، لاغری مفرط، حذف کبد در کشتارگاه و بیماری‌های باکتریایی وابسته جلوگیری به عمل آید.

منابع

۱. اسلامی، ع. (۱۳۷۸). اهمیت اقتصادی و بهداشتی آلودگی‌های انگلی حیوانات. کتابچه مقالات یازدهمین کنگره دامپزشکی ایران، تهران، صفحات ۲۴-۲۶.
۲. میرزایانس، آ. (۱۳۵۳). بررسی آلودگی گوسفند و گاو به کیست هیداتیک و سایر نوزاد سستودها در کشتارگاه تهران. نامه دانشکده دامپزشکی دانشگاه تهران، جلد ۴، صفحات ۱-۶.
3. Azizpour Sarjeh, A., Rasoli, S., Alizadeh, Y. (2011). Study on ovine *Cysticercus tenuicollis* contamination rate in Marivan slaughterhouse. *The 1st International Congress of Large Animal Practitioners*, Tehran, 101.

- characterization of *Cysticercus tenuicollis* (*Taenia hydatigena* cysticerci) from sheep and goats in Iran. *Veterinarski Archive* **75**: 469-76.
16. Senlik, B. (2008). Influence of host breed, sex and age on the prevalence and intensity of *Cysticercus tenuicollis* in sheep. *Journal of Animal and Veterinary Advances* **7**: 548-51.
17. Sissay, M.M., Ugla, A., Waller, P.J. (2008). Prevalence and seasonal incidence of larval and adult cestode infections of sheep and goats in eastern Ethiopia. *Tropical Animal Health and Production* **40**: 387-94.
18. Yildirim, A., Ica, A., Beyaaz, L., Atasaver, A. (2006). Acute hepatitis cysticercosa and pneumonitis cysticercosa in a lamb: Case report. *Acta Parasitologica Turcica* **30**: 108-11.

A Pathological Study on *Taenia hydatigena* Larval Lesions and its Infection Rate in Sheep

Nourani, H.^{1*}, Pirali Kheirabadi, Kh.¹, Azizi, H.R.¹, Davoodpour, M.M.², Salimi, M.²

1- Department of Pathobiology, Faculty of Veterinary Medicine, Shahrekord University, Shahrekord, Iran

2- Graduated from Faculty of Veterinary Medicine, Shahrekord University, Shahrekord, Iran

Received Date: 2 March 2013

Accepted Date: 12 May 2013

Abstract

Cysticercus tenuicollis is the larval stage of *Taenia hydatigena*, the presence of which has been reported in wild and domestic ruminants throughout the world. It is a common parasite of sheep in Iran. This study was undertaken to determine *Cysticercus tenuicollis* infection rate, to rank the severity of its hepatic lesions and to describe the pathological characteristics of the lesions in sheep. Out of 340 examined sheep (259 in Najaf Abad and 81 in Joneghan abattoir), 65 (25.48%) and 30 (37%) were infected with *Cysticercus tenuicollis*, respectively. This cyst was observed in different anatomic locations including liver, mesentery, omentum, peritoneum and diaphragm. There was no *Cysticercus tenuicollis* in the heart and lung of slaughtered sheep. The liver of the infected sheep showed multiple red to brown or greyish-white tortuous tracts. The histopathological examination of newly formed hepatic lesions revealed migratory tracts filled with red blood cells, fibrin and tissue debris. The sections of *Taenia hydatigena* larvae, hepatocellular degeneration, necrosis, and infiltration of inflammatory cells were observed in the migratory canals too. Caseous necrosis and calcification were seen in the central part of old migratory tracts. A large number of macrophages or epithelioid cells and giant cells were seen around the necrotic area. These structures were surrounded with collagenous connective tissue infiltrated by lymphocytes and plasma cells. To rank hepatic lesions, the number of migratory tracts, in hepatic surfaces were counted and assigned to one of the following categories including mild (1-4 migratory tracts), moderate (5-10) and severe (>10) and the results were 76.19%, 19.05% and 4.76%, respectively. The results of this study show that the migration of *Taenia hydatigena* larvae can cause economic losses and the disease control programs are recommended and emphasized.

Key words: *Cysticercus tenuicollis*, Hepatic lesions, Sheep.

*Corresponding author: Nourani, H.

Address: Department of Pathobiology, Faculty of Veterinary Medicine, Shahrekord University, Shahrekord, Iran. Tel: 0381-4424427

Email: nourani_hossein@yahoo.com

