

# مطالعه اثرات حفاظتی عصاره سیاه‌دانه بر سمیت کبدی سیسپلاتین در

## موش صحرائی

یونس فرجادی<sup>۱</sup>، داریوش مهاجری<sup>۲\*</sup>، رامین کفاشی‌الهی<sup>۳</sup>

### چکیده

سیسپلاتین به‌عنوان یک داروی ضدسرطان، در دوزهای بالا برای کبد سمی می‌باشد. مشخص شده است که استرس اکسیداتیو در سمیت سیسپلاتین دخیل است. با توجه به خواص آنتی‌اکسیدانی سیاه‌دانه، این مطالعه برای ارزیابی اثرات محافظتی عصاره سیاه‌دانه در برابر سمیت کبدی سیسپلاتین در موش صحرائی انجام گردید.

۴۰ سر موش صحرائی نر ویستار به‌طور تصادفی در چهار گروه مساوی تقسیم گردید. گروه ۱ به‌عنوان شاهد انتخاب شد. به گروه‌های ۲ و ۴ عصاره سیاه‌دانه (۲۵۰ mg/kg) به‌مدت ۱۵ روز متمادی گاوژ گردید. گروه‌های ۳ و ۴ تک‌دوز سیسپلاتین (۷/۵ mg/kg) را در دهمین روز آزمایش به‌روش داخل صفاقی دریافت کردند. در پایان، سطوح سرمی آنزیم‌های آسپاراتات و آلانین آمینوترانسفراز و لاکتات دهیدروژناز و بیلی‌روبین تام، آلبومین و پروتئین تام اندازه‌گیری شد. میزان مالون‌دی‌آلدئید و فعالیت آنزیم‌های سوپراکسید دیسموتاز، کاتالاز، گلوکاتایون پراکسیداز و گلوکاتایون ردوکناز نیز در هموزنات بافت کبد اندازه‌گیری شد. برای ارزیابی آسیب شناسی بافتی، نمونه‌هایی از کبد جدا و مقاطع بافتی با استفاده از روش معمول رنگ‌آمیزی هماتوکسیلین - اتوزین تهیه شد. در نهایت، یافته‌های بیوشیمیایی با نتایج بافتی تطبیق داده شد.

در گروه ۴، عصاره سیاه‌دانه به‌طور معنی‌داری میزان افزایش یافته آنزیم‌های شاخص آسیب کبد و بیلی‌روبین تام را کاهش و سطوح کاهش یافته آلبومین و پروتئین تام سرم را به‌طور معنی‌داری افزایش داد. در این گروه، عصاره سیاه‌دانه به‌طور معنی‌داری میزان پراکسیداسیون لیپیدی را کاهش و سطوح آنتی‌اکسیدان‌های کبد را افزایش داد. تغییرات بافتی همراستا با یافته‌های بیوشیمیایی بود. تیمار با عصاره سیاه‌دانه، به‌طور قابل توجهی مانع از بروز تغییرات پاتولوژیک در بافت کبد موش-های صحرائی شد و تنها آسیب قابل مشاهده، واکوئولاسیون خفیف سیتوپلاسم هپاتوسیت‌ها به‌خصوص در اطراف وریدچه مرکزی بود.

نتایج این مطالعه نشان داد عصاره سیاه‌دانه با خواص آنتی‌اکسیدانی خود، کبد موش‌های صحرائی را در برابر سمیت سیسپلاتین محافظت می‌کند.

**واژگان کلیدی:** سیاه‌دانه، سیسپلاتین، پارامترهای بیوشیمیایی، آنتیاکسیدان، هیستوپاتولوژی.

تاریخ دریافت: ۱۳۹۶/۱۱/۲۱ تاریخ پذیرش: ۱۳۹۷/۲/۲۳

### مقدمه

سیسپلاتین یکی از مهم‌ترین داروهای ضد سرطان است که به‌طور رایج برای درمان انواع مختلف سرطان‌ها به‌کاربرده می‌شود. سیسپلاتین دارای خاصیت ضد سرطانی قوی در برابر انواع مختلفی از بدخیمی‌ها از جمله سرطان‌های تخمدان، بیضه، ناحیه گردن، مثانه، ریه و همچنین سایر تومورهای مقاوم به پروتکل‌های درمانی ضد سرطان می‌باشد (۹). با وجود اثرات مفید بالینی سیسپلاتین در درمان سرطان، این دارو دارای عوارض جانبی متعدد از جمله سمیت کلیوی، عصبی و شنوایی می‌باشد (۱۳). اثرات سمی کلیوی سیسپلاتین بسیار مهم و جدی بوده و استفاده از آن را محدود می‌کند، به‌طوری‌که در موارد استفاده از میزان مصرف بالای آن، مایع‌درمانی و تجویز همزمان داروهای مدرّ برای کاهش سمیت کلیوی آن، توصیه می‌گردد (۳۸). در دستوره‌های درمانی تهاجمی، که مقادیر مصرف بالای سیسپلاتین جهت کنترل تومور مورد استفاده قرار می‌گیرد، سمیت کبدی دارو نیز بروز می‌کند. لازم به ذکر است زمانی که مقادیر مصرف پایین دارو به کرات مورد استفاده قرار می‌گیرد، اثرات سمی کبدی آن هم‌چنان بروز می‌کند (۳). با این حال، سمیت کبدی سیسپلاتین کمتر مورد توجه قرار گرفته و اطلاعات اندکی در مورد مکانیسم‌های زمینه‌ساز این آسیب در دسترس می‌باشد.

گزارش گردیده است که استرس‌های اکسیداتیو از طریق تولید گونه‌های فعال اکسیژن (۳۰) کاهش سیستم تدافعی آنتی‌اکسیدانی شامل آنزیم‌های آنتی‌اکسیدان و مولکول

۱- دانشجوی دکتری حرفه‌ای دامپزشکی، دانشکده دامپزشکی، واحد تبریز، دانشگاه آزاد اسلامی، تبریز، ایران

۲- استاد گروه پاتوبیولوژی، دانشکده دامپزشکی، واحد تبریز، دانشگاه آزاد اسلامی، تبریز، ایران

(daryoushmohajeri@yahoo.com)

۳- استادیار گروه علوم درمانگاهی، دانشکده دامپزشکی، واحد تبریز، دانشگاه آزاد اسلامی، تبریز، ایران

اختلالات گوارشی، ناتوانی جنسی و آنفلوآنزا مورد مصرف دارد. همچنین به عنوان داروی ضد نفخ، مدر، شیرافزا، قاعده آور و ضدانگل نیز کاربرد دارد. اثرات سودمند این بذر گیاهی و یا ترکیبات آن طی مطالعات متعدد بالینی و به ویژه تجربی نشان داده شده است که از جمله می توان به اثرات آنتی اکسیدانی، ضد التهابی و ضد سرطانی آن اشاره کرد (۱۷ و ۱). مطالعات نشان داده است که روغن سیاهدانه و تیموکینون (یکی از ترکیبات آلکالوئیدی موثره سیاهدانه)، از طریق غیر آنزیماتیک، پراکسیداسیون چربی ها را در لیپوزوم مهار می کنند (۲۵). ترکیبات دیگر سیاهدانه مانند کینون، کارواکرول، تی آنتول و ۴ ترپنتول در اتصال رادیکال های آزاد به یکدیگر فوق العاده موثر هستند (۳۲).

با توجه به اثرات مفید و متعدد درمانی سیاهدانه به خصوص اثرات آنتی اکسیدانی آن، گمان می رود که این گیاه می تواند کبد را در مقابل اثرات اکسیداتیو سمی سیسپلاتین محافظت کند. در هر صورت با توجه به بررسی منابع، مطالعه ای در رابطه با اثرات محافظتی سیاهدانه در مقابل سمیت کبدی سیسپلاتین یافت نشد. بدیهی است قبل از آن که دارویی جدید وارد عرصه طب شود، لازم است مطالعات متعددی در چندین مرحله روی دارو انجام شود. در اولین مرحله، دارو در محیط های بی جان (برون-تنی) و نیز روی حیوانات زنده (درون تنی) بررسی می شود که در این مرحله ویژگی های کلی را روی مورد مطالعه مورد بررسی قرار می دهند. بعد از این مرحله است که دارو روی انسان آزمایش می شود. بنابراین، مطالعه حاضر برای اولین بار جهت ارزیابی اثرات محافظتی عصاره الکلی سیاهدانه در مقابل سمیت کبدی سیسپلاتین در موش های صحرایی انجام گردید.

### مواد و روش کار

مطالعه حاضر از نوع تجربی آزمایشگاهی بوده و در سال ۱۳۹۶ در مرکز تحقیقات دانشگاه آزاد اسلامی تبریز انجام گردید. جامعه آماری این مطالعه شامل موش های صحرایی نر نژاد

غیر آنزیمی گلوکوتایون احیاء تغییرات اساسی هستند که متعاقب درمان با سیسپلاتین رخ می دهند (۳۵). همچنین اختلال در ساختار و عملکرد میتوکندری، وقوع آپوپتوز (۱۸) و درگیری ژن های پیش آماسی نظیر سیکلواکسیژناز-۲ و نیتریک اکسید سنتتاز ممکن است نقشی اساسی در مکانیسم سمیت کبدی سیسپلاتین داشته باشند (۳۴). تحقیقات متعددی جهت ارزیابی اثرات محافظتی ترکیبات شیمیایی مختلف در جهت کاهش اثرات توکسیک سیسپلاتین انجام شده است، ولی متأسفانه بعضی از ترکیباتی که جهت کاهش اثرات سوء و توکسیک سیسپلاتین در روش های درمانی مورد استفاده قرار می گیرند، باعث کاهش اثرات ضد سرطانی آن می شوند و برخی دیگر بطور کامل اثرات توکسیک این دارو را برطرف نمی کنند (۱۱).

گیاهان دارویی به علت سهولت دسترسی، کاهش عوارض جانبی و قیمت مناسب، به عنوان جایگزین های شایسته داروهای صناعی، همواره مورد توجه بوده و در چند دهه اخیر به طور خاص مورد توجه پژوهشگران قرار گرفته اند. مواد بیولوژیک با منشأ گیاهی نیز شاخه ای از فارماکوتراپی مدرن بیماری ها را تشکیل می دهند. اگر چه عوامل دارویی متنوعی برای درمان انواع بیماری ها وجود دارد، لکن اغلب بیماران قادر به تحمل اثرات جانبی داروهای شیمیایی نیستند. با توجه به این که گیاهان اثرات جانبی بسیار اندکی در بیماران به جای می گذارند، تلاش برای یافتن هر فرآورده طبیعی در این زمینه از اهمیت بالینی ویژه ای برخوردار است. در این راستا، در سال های اخیر دستیابی به انواع جدید آنتی اکسیدان با منشأ گیاهی جهت غلبه بر آسیب های ناشی از عوامل شیمیایی توکسیک به طور جدی مورد توجه محققین بوده است. سیاهدانه (*Nigella sativa* Linn.) از خانواده آلاله (*Ranunculaceae*) به طور معمول به عنوان دانه سیاه در طب سنتی شناخته شده است. در هند، کشورهای عربی، اروپا و ایران دانه یا روغن آن به طور سنتی در درمان بیماری هایی مثل آسم، فشار خون، دیابت، التهاب، تومور، سرفه، برونشیت، سردرد، آگزما، تب، سرگیجه،

در روز ۱۰ آزمایش به موش‌های گروه‌های ۳ و ۴، تک‌دز سیسپلاتین (Sigma Chemical Company, St. Louis, MO, U.S.A) به میزان ۷/۵ mg/kg در ۱۰ ml/kg نرمال سالین، و به موش‌های گروه‌های ۱ و ۲، فقط نرمال سالین (۱۰ ml/kg) از طریق داخل صفاقی تزریق شد.

**ج- سنجش فاکتورهای بیوشیمیایی:** در پایان روز ۱۵، نمونه خون جهت اندازه‌گیری پارامترهای بیوشیمیایی شاخص عملکرد کبد از سینوس پشت کره چشم موش‌ها اخذ و سرم نمونه‌های خون توسط سانتریفیوژ با سرعت ۲۵۰۰ دور در دقیقه و به مدت ۱۵ دقیقه در دمای ۳۰°C جدا شد. سرم موش‌ها جهت اندازه‌گیری مقادیر سرمی آنزیم‌های آلانین و آسپاراتات آمینوترانسفراز و لاکتات دهیدروژناز (۸)، و آلبومین، پروتئین تام (۱۰) و بیلی‌روبین تام (۳۱) مورد استفاده قرار گرفت.

**د- اندازه‌گیری فعالیت آنتی‌اکسیدانی:** همه موش‌ها با ایجاد درفتگی در مهره‌های گردن آسان‌کشیدند. کبد موش‌ها به سرعت خارج و در سالین بسیار سرد شستشو و هموژنات ۱۰٪ در ۱/۱۵٪ (w/v) کلرور پتاسیم تهیه‌گردید. هموژنات با سرعت ۷۰۰۰ دور در دقیقه و به مدت ۱۰ دقیقه در دمای ۴°C سانتریفیوژ شد و محلول شناور جهت سنجش میزان پراکسیداسیون لیپیدی از طریق اندازه‌گیری مقدار مالون‌دی‌آلدئید (Malondialdehyde) و همچنین برای اندازه‌گیری فعالیت آنزیم‌های آنتی‌اکسیدانی سوپراکسید دیسموتاز (Superoxide dismutase)، کاتالاز (Catalase)، گلوکاتایون پراکسیداز (Glutathione peroxidase) و گلوکاتایون ردوکتاز (Glutathione reductase) مورد استفاده قرار گرفت. پراکسیداسیون چربی در کبد با روش رنگ سنجیه وسیله اندازه‌گیری TBARS (thiobarbituric acid reacting substances) طبق روش Fraga و همکاران (۱۹۸۸) انجام شد (۴). به طور خلاصه، ۰/۱ میلی لیتر هموژنات بافتی با ۲ میلی لیتر معرف TBA-(trichloroacetic acid) Thiobarbituric acid

ویستار در محدوده وزنی  $20 \pm 200$  گرم و سن ۱۰ هفته بود. نمونه‌ای به حجم ۴۰ سر موش صحرایی از مرکز پرورش حیوانات آزمایشگاهی دانشگاه آزاد اسلامی تبریز تهیه و به‌طور تصادفی به ۴ گروه مساوی ۱۰ تایی شامل: ۱- گروه شاهد سالم، ۲- گروه سالم تیمار با عصاره، ۳- گروه شاهد داروی سمی و ۴- گروه تیمار با عصاره و داروی سمی تقسیم گردید. موش‌ها برای سازگاری با محیط جدید، قبل از آغاز مطالعه یک هفته در قفس‌های مخصوص در شرایط ۱۲ ساعت روشنایی و ۱۲ ساعت تاریکی و دمای  $2 \pm 23$  درجه سانتی‌گراد و دسترسی آزاد به مقادیر دلخواه آب و غذای پودر شده استاندارد نگهداری شدند. در این مطالعه کلیه ملاحظات اخلاقی و پروتکل‌های کارروی حیوانات آزمایشگاهی، مورد تأیید کمیته نظارت بر حقوق حیوانات آزمایشگاهی مرکز تحقیقات دانشگاه آزاد اسلامی تبریز بود. مراحل مختلف مطالعه نیز به‌صورت دوسو بی‌خبر انجام شد.

**الف- تهیه عصاره:** بذر خالص و تازه سیاه‌دانه از یک عطاری معتبر در تبریز خریداری شد و پس از تأیید توسط دانشکده کشاورزی دانشگاه آزاد اسلامی تبریز مورد استفاده قرار گرفت. برای تهیه عصاره سیاه‌دانه، ابتدا بذر گیاه بوسیله آسیاب برقی به صورت پودر آماده شده و پودر حاصل در اتانول ۹۶ درجه به مدت ۷۲ ساعت خیس‌انده شد و سپس توسط صافی، صاف شد و برای اطمینان از عدم وجود ذرات معلق، عمل سانتریفیوژ انجام گرفت. در ادامه پس از رسوب‌گذاری، رسوب دور ریخته شد و محلول با دستگاه اواپوریتور روتاری تغلیظ شد. آنگاه محلول بالابیدر حمام بخار به صورت نیمه جامد تغلیظ شد.

#### ب- طرح آزمایش

به موش‌های گروه ۱ و ۳ نرمال سالین و به موش‌های گروه‌های ۲ و ۴ عصاره الکلی سیاه‌دانه با دز ۲۵۰ mg/kg وزن بدن در ۱۰ ml/kg نرمال سالین، به مدت ۱۵ روز متوالی گاوژ گردید. میزان مصرف عصاره بر اساس مطالعات قبلی تعیین گردید (۲).

می‌گردد. این واکنش پس از ۱۰ دقیقه توسط تری کلرواستیک اسید متوقف و گلوکاتایون باقیمانده توسط محلول دی تیوبیس نیتروبنزوئیک اسید (Dithiobis nitrobenzoic acid; DTNB) مجدداً فعال گردیده و منجر به تشکیل ترکیب رنگی می‌گردد که با اسپکتروفتومتر در ۴۲۰nm اندازه‌گیری می‌شود. مخلوط واکنشگر متشکل از ۰/۲ میلی لیتر اتیلن دی آمین تترا-استیک اسید (ethylenediamine tetra-acetic acid; EDTA) mM ۰/۸، ۰/۱، ۰/۱ میلی لیتر آزید سدیم (sodium azide) mM ۱۰، ۰/۸ میلی لیتر پراکسید هیدروژن mM ۲/۵ و ۰/۲ میلی لیتر هموزنات بود که در ۳۷°C به مدت ۱۰ دقیقه انکوبه گردید. واکنش با افزودن ۰/۵ میلی لیتر تری کلرواستیک اسید ۱۰ درصد متوقف و لوله‌ها با ۲۰۰۰ دور در دقیقه به مدت ۱۵ دقیقه سانتریفیوژ شدند. ۳ میلی لیتر دی سدیم هیدروژن mM ۰/۸ و ۰/۱ میلی لیتر DTNB ۰/۰۴ درصد به محلول شناور افزوده شد و بلافاصله رنگ حاصله در ۴۲۰nm اندازه‌گیری شد. فعالیت گلوکاتایون پراکسیداز به صورت میلی گرم پروتئین/دقیقه/میکرومول گلوکاتایون اکسید بیان گردید.

فعالیت گلوکاتایون ردوکتاز با استفاده از روش Mohandas و همکاران (۲۳) بر اساس واکنش ذیل مورد سنجش قرار گرفت. 
$$\text{NADPH} + \text{H}^+ + \text{GSSG} \rightarrow \text{NADP}^+ + 2\text{GSH}$$
 گلوکاتایون ردوکتاز، گلوکاتایون اکسیده، احیاء گردیده و همزمان NADPH به NADP<sup>+</sup> اکسیده می‌شود. فعالیت آنزیم در دمای اتاق و با ناپدید شدن میزان NADPH در دقیقه با اندازه‌گیری اسپکتروفتومتری کاهش جذب نوری در ۳۴۰nm تعیین گردید.

ه- مطالعات آسیب‌شناسی بافتی: قسمت باقی‌مانده کبد موش‌ها جهت پایدارسازی در فرمالین بافری ۱۰ درصد قرار داده شد. از سمت دیافراگماتیک لوب چپ نمونه‌های کبدی فوق با استفاده از شیوه‌های رایج پاساژ بافت و تهیه مقاطع آسیب‌شناسی، برش‌های پی در پی با ضخامت ۵ میکرون آماده و از هر ۱۰ برش یک مقطع و در مجموع از هر نمونه ۳ مقطع

TCA-Hcl (acid) (۳٪ TBA، ۰/۲۵ مول HCL و ۱/۱۵٪ TCA، به نسبت ۱:۱:۱) مخلوط و پس از ۱۵ دقیقه قرارگیری در بن‌ماری جوش، خنک گردید و در ۳۵۰۰ g به مدت ۱۰ دقیقه در دمای اتاق سانتریفیوژ شد. شدت جذب محلول رویی شفاف در ۵۳۵ nm در مقابل بلانک اندازه‌گیری گردید. مقادیر به صورت نانومول بر ۱۰۰ گرم بافت بیان شدند. فعالیت سوپراکسید دیسموتاز توسط روش Nishikimi و همکاران تعیین گردید (۱۴). به طور خلاصه، در حدود ۵ میکروگرم از پروتئین‌های تام هر یک از هموزنات‌های کبدی با بافر پیروفسفات سدیم، فنازین متوسولفات (phenazine methosulfate; PMT) و نیترو-بلو تترازولیوم (Nitro-blue Tertazolium; NBT) مخلوط گردید. واکنش با افزودن نیکوتین‌آمید - آدنین دی‌نوکلئوتید (Nicotinamide-adenine dinucleotide; NADH) آغاز شد. مخلوط واکنش در دمای ۳۰°C به مدت ۹۰ ثانیه انکوبه و با افزودن ۱ میلی لیتر اسید استیک گلاسیال متوقف گردید. شدت جذب مخلوط رنگ‌زای تشکیل شده در ۵۶۰nm اندازه‌گیری شد. هر واحد از فعالیت سوپراکسید دیسموتاز به صورت غلظت آنزیم مورد نیاز برای ممانعت از تولید رنگ تا ۵۰ درصد در ۱ دقیقه، تحت شرایط مطالعه، تعیین گردید. فعالیت کاتالاز توسط روش Claiborne و بر اساس تجزیه پراکسید هیدروژن در ۲۴۰nm، مورد سنجش قرار گرفت (۳۳). به طور خلاصه، مخلوط مورد سنجش متشکل از ۱/۹۵ میلی لیتر بافر فسفات (۰/۰۵ M, pH=۷)، ۱ میلی لیتر پراکسید هیدروژن (۰/۰۱۹ M) و ۰/۰۵ میلی لیتر PMS (۱٪) در حجم نهایی ۳ میلی لیتر بود. تغییرات در جذب، در ۲۴۰nm اندازه‌گیری شد. در نهایت نتیجه به شکل «فعالیت کاتالاز در دقیقه» محاسبه گردید. فعالیت گلوکاتایون پراکسیداز با استفاده از روش Rotruck و همکاران (۷) و بر اساس واکنش ذیل مورد سنجش قرار گرفت.

$$\text{H}_2\text{O}_2 + 2\text{GSH} \rightarrow 2\text{H}_2\text{O} + \text{GSSG}$$
 (گلوکاتایون اکسید) گلوکاتایون پراکسیداز، در هموزنات بافتی، گلوکاتایون را اکسیده کرده که به طور هم زمان پراکسید هیدروژن به آب احیاء

سیسپلاتین شد به طوری که، تفاوت معنی‌داری بین این گروه و گروه شاهد سالم برآورد نگردید (جدول ۱).

در گروه ۳، سیسپلاتین مقادیر آنزیم‌های سوپراکسید دیسموتاز، کاتالاز، گلوکاتایون پراکسیداز و گلوکاتایون ردوکتاز را در مقایسه با گروه ۱، به طور معنی‌داری ( $p=0/000$ ) کاهش و میزان مالون‌دی‌آلدئید را به طور معنی‌داری ( $p=0/000$ ) افزایش داد. در گروه تیمار با عصاره سیاه‌دانه مانع از افزایش مالون‌دی‌آلدئید و هم‌چنین مانع از کاهش آنزیم‌های فعالیت سوپراکسید دیسموتاز، کاتالاز، گلوکاتایون پراکسیداز و گلوکاتایون ردوکتاز در اثر سیسپلاتین شد به طوری که، تفاوت معنی‌داری بین این گروه و گروه ۱ برآورد نگردید (جدول ۲). در آسیب‌شناسی بافتی ساختار لوبولی و سلولی کبد در موش‌های صحرایی گروه ۱ طبیعی و سالم بود (نگاره ۱). هیچ‌گونه تغییر پاتولوژیکی خاصی در کبد موش‌های صحرایی گروه ۲، نیز مشاهده نشد به طوری که، ساختار لوبولی کبد، با وریدچه مرکزی و طناب‌های شعاعی رو به مرکز هپاتوسیت‌ها، کاملاً طبیعی به نظر می‌رسید (نگاره ۲). در کبد موش‌های صحرایی گروه ۳، نکروز هپاتوسیت‌ها همراه با ارتشاح متوسط سلول‌های آماسی در اطراف وریدچه مرکزی و آماس شدید در ناحیه پورتال و همچنین کانون‌های پراکنده نکروز در قسمت‌های مختلف لوبول‌های کبدی مشاهده می‌شد (نگاره ۳ و ۴). در گروه ۴، تیمار با عصاره سیاه‌دانه، به طور قابل توجهی مانع از بروز تغییرات پاتولوژیک در بافت کبد موش‌های صحرایی شده بود و تنها آسیب قابل مشاهده، تغییرات دژنراتیو خفیفی بود که به صورت واکوئولاسیون سیتوپلاسم هپاتوسیت‌ها به خصوص در اطراف وریدچه مرکزی، جلب توجه می‌کرد (نگاره ۵). مشاهدات ریزینی بافت کبد موش‌های صحرایی گروه‌های تحت مطالعه به طور کمی در جدول ۳ آورده شده است.

با رنگ‌آمیزی هماتوکسیلین - ائوزین تهیه گردید. (۳۶) میزان ارتشاح سلول‌های آماسی در فضای پورتال، نکروز سلول‌های کبدی و پرخونی به صورت نیمه کمیو دوسو بی‌خبرارزیایی گردید. شدت تغییرات، از صفر تا ۴ (صفر: عدم وجود تغییر، ۱: حداقل تغییرات، ۲: تغییرات ملایم، ۳: تغییرات متوسط و ۴: تغییرات شدید) رتبه‌بندی شد. تمام درجه‌بندی‌ها با بزرگنمایی  $\times 100$  و در ۵ میدان میکروسکوپی از هر برش، به طور تصادفی، با میکروسکوپ نوری مدل نیکون (ساخت کشور ژاپن) انجام گردید.

**و- تجزیه و تحلیل آماری داده‌ها:** برای تحلیل داده‌ها از بسته نرم‌افزاری SPSS-19 استفاده شد. داده‌های به دست آمده کمی، به صورت میانگین  $\pm$  انحراف استاندارد ( $mean \pm SEM$ ) ارائه و اختلاف معنی‌دار بین گروه‌ها توسط آزمون آماری آنالیز واریانس یک‌طرفه (ANOVA) و آزمون تعقیبی توکی (Tukey) مورد بررسی قرار گرفت. اختلافات در سطح  $p < 0/05$  معنی‌دار تلقی شدند.

## نتایج

در موش‌های صحرایی گروه ۲، عصاره الکلی سیاه‌دانه تغییر معنی‌داری را در هیچ یک از پارامترهای مورد سنجش در مقایسه با گروه ۱ ایجاد نکرد. در موش‌های صحرایی گروه ۳، سیسپلاتین سطوح سرمی آنزیم‌های آلانین آمینوترانسفراز، آسپارات آمینوترانسفراز و لاکتات دهیدروژناز و بیلی‌روبین تام سرم را در مقایسه با گروه ۱، به طور معنی‌داری ( $p=0/000$ ) افزایش و میزان پروتئین تام و آلبومین سرم را به طور معنی‌داری (به ترتیب  $p=0/001$  و  $p=0/001$ ) کاهش داد. در گروه ۴ تیمار با عصاره سیاه‌دانه مانع از افزایش آنزیم‌های شاخص آسیب کبد و بیلی‌روبین تام سرم و هم-چنین مانع از کاهش پروتئین تام و آلبومین سرم در اثر

جدول ۱- تاثیر عصاره سیاه‌دانه بر پارامترهای بیوشیمیایی سرم موش صحرایی در آسیب کبدی ناشی از سیسپلاتین

گروه	پارامترهای بیوشیمیایی					نتیجه آزمون آنالیز واریانس یکطرفه
	آلومین	بیلی‌روبین تام	لاکتات دهیدروژناز	آسپاراتات	آلانین	
	(g/dl)	(mg/dl) سرم	(U/L)	آمینوترانسفراز (U/L)	آمینوترانسفراز (U/L)	
۱	۷/۰±۹۴/۶۶ <sup>a</sup>	۰/۰±۸۴۵/۰۲۹ <sup>a</sup>	۶۷۴/۲۳±۳۵/۶۳ <sup>a</sup>	۱۶۵/۵±۳۳/۱۲ <sup>a</sup>	<sup>a</sup> ۷۲/۱±۵۵/۵۴	
۲	۷/۰±۳۱/۴۰ <sup>a</sup>	۰/۰±۷۱/۴۲ <sup>a</sup>	۶۸۶/۲۱±۴۱/۵۷ <sup>a</sup>	۱۶۰/۴±۱۳/۹۵ <sup>a</sup>	<sup>a</sup> ۷۴/۲±۵۷/۳۴	
۳	۴/۰±۶۸/۵۳ <sup>b</sup>	۲/۰±۹۲/۳۵ <sup>b</sup>	۱۱۰۹/۲۵±۸۴/۷۱ <sup>b</sup>	۲۴۱/۷±۷۲/۸۸ <sup>b</sup>	۱۸۱/۳±۵۹/۱۲ <sup>b</sup>	
۴	۷/۰±۵۹/۶۹ <sup>a</sup>	۰/۰±۹۵/۴۹ <sup>a</sup>	۷۰۲/۲۴±۷۳/۱۱ <sup>a</sup>	۱۷۴/۴±۰/۸۳ <sup>a</sup>	۷۷/۲±۱۶/۱۹ <sup>a</sup>	
	p=۰/۰۰۱	p=۰/۰۱۶	p=۰/۰۰۰	p=۰/۰۰۰	p=۰/۰۰۰	

مقادیر به صورت میانگین ± انحراف استاندارد برای ۱۰ سر موش صحرایی در هر گروه ارائه شده است. a, b: حروف غیرمشابه در هر ستون نشانگر اختلاف معنی‌دار است (p<۰/۰۵).

جدول ۲- تاثیر عصاره سیاه‌دانه بر فعالیت آنتی‌اکسیداتیوی کبد موش صحرایی در آسیب ناشی از سیسپلاتین

گروه	پارامترهای بیوشیمیایی					نتیجه آزمون آنالیز واریانس یکطرفه
	مالون‌دی‌آلدئید	سوپراکسید دیسموتاز	کاتالاز	گلوکاتایون پراکسیداز	گلوکاتایون ردوکتاز	
	(nmol/g protein)	(U/mg protein)	(U/mg protein)	(U/mg protein)	(U/mg protein)	
۱	<sup>a</sup> ۳/۰±۲۵/۴۱	۱۷/۱±۳۲/۱۳ <sup>a</sup>	۶۵/۳±۷۴/۲۹ <sup>a</sup>	۱۲/۰±۸۸/۴۵ <sup>a</sup>	۱۱۵/۴±۷۳/۱۲ <sup>a</sup>	
۲	<sup>a</sup> ۳/۰±۴۴/۲۶	۱۶/۰±۹۴/۸۲ <sup>a</sup>	۶۷/۳±۱۵/۸۰ <sup>a</sup>	۱۳/۰±۱۲/۵۸ <sup>a</sup>	۱۱۰/۳±۸۱/۷۶ <sup>a</sup>	
۳	<sup>b</sup> ۴/۰±۷۲/۸۱	۱۰/۰±۷۲/۲۲ <sup>b</sup>	۴۵/۲±۷۳/۹۷ <sup>b</sup>	۷/۰±۲۵/۴۶ <sup>b</sup>	۷۸/۱±۶۶/۵۲ <sup>b</sup>	
۴	<sup>a</sup> ۳/۰±۶۹/۵۴	۱۶/۰±۱۴/۷۱ <sup>a</sup>	۶۲/۳±۸۲/۱۱ <sup>a</sup>	۱۱/۰±۹۵/۳۰ <sup>a</sup>	۱۰۶/۳±۳۷/۹۴ <sup>a</sup>	
	p=۰/۰۰۰	p=۰/۰۰۰	p=۰/۰۰۰	p=۰/۰۰۰	p=۰/۰۰۰	

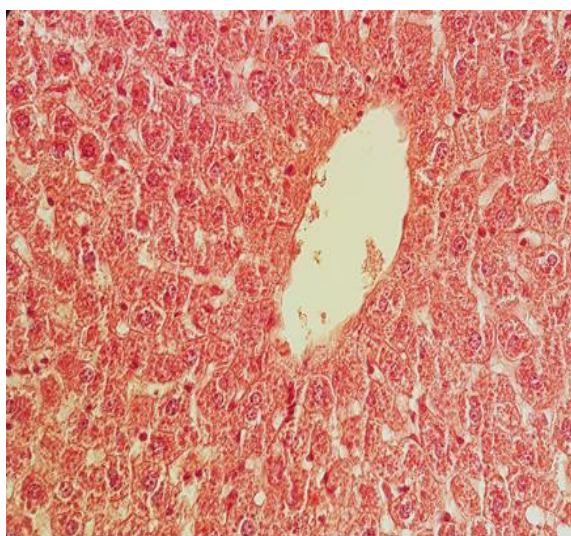
مقادیر به صورت میانگین ± انحراف استاندارد برای ۱۰ سر موش صحرایی در هر گروه ارائه شده است. a, b: حروف غیرمشابه در هر ستون نشانگر اختلاف معنی‌دار است (p<۰/۰۵).

جدول ۳- تاثیر عصاره سیاه‌دانه بر آسیب بافت کبد موش‌های صحرایی ناشی از سیسپلاتین

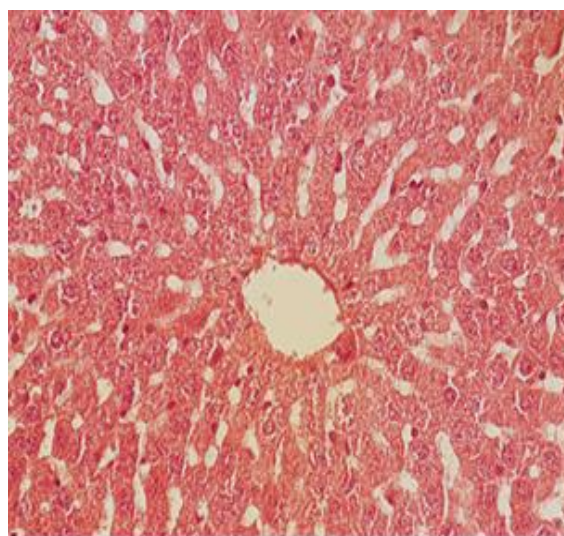
گروه‌ها	شاهد سالم	سالم تیمار با عصاره	مواجهه با سیسپلاتین	تیمار با عصاره و سیسپلاتین	درجه بندی آسیب بافتی
					پر خونی
	۱۰	۹	۰	۶	درجه ۰
	۰	۱	۰	۳	درجه ۱
	۰	۰	۰	۱	درجه ۲

۰	۵	۰	۰	درجه ۳
۰	۵	۰	۰	درجه ۴
نکروز				
۷	۰	۱۰	۱۰	درجه ۰
۲	۰	۰	۰	درجه ۱
۱	۱	۰	۰	درجه ۲
۰	۶	۰	۰	درجه ۳
۰	۳	۰	۰	درجه ۴
ارتشاح سلول‌های آماسی در فضای پورتال				
۶	۰	۱۰	۱۰	درجه ۰
۲	۰	۰	۰	درجه ۱
۲	۲	۰	۰	درجه ۲
۰	۵	۰	۰	درجه ۳
۰	۳	۰	۰	درجه ۴

صفر: عدم وجود آسیب، ۱: حداقل آسیب، ۲: آسیب ملایم، ۳: آسیب متوسط و ۴: آسیب شدید. ۱۰ نمونه در هر گروه ارائه شده است



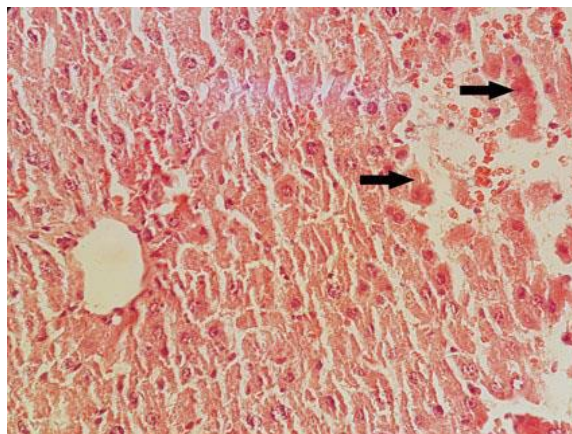
نگاره ۲- نمای ریزبینی از کبد گروه ۲ که بافت آن سالم به نظر رسیده و تغییر پاتولوژیک خاصی ندارد (H&E, 400×).



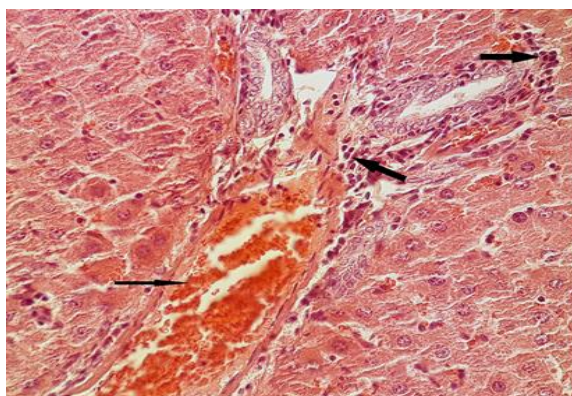
نگاره ۱- نمای ریزبینی از کبد موش‌های صحرایی گروه ۱ که ساختار آن طبیعی است (H&E, 400×).

### بحث

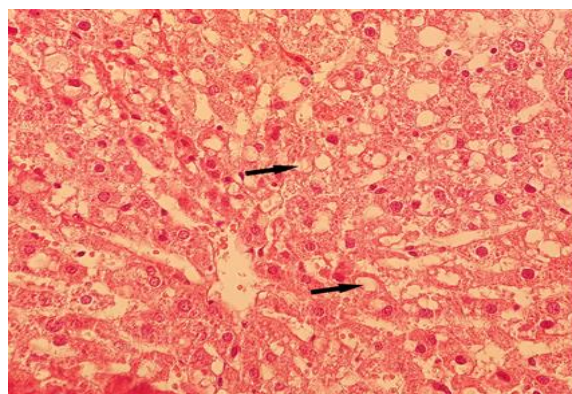
نتایج بیوشیمیایی و آسیب‌شناسی بافتی در بررسی حاضر نشانگر آسیب توکسیک کبد در اثر سیسپلاتین می‌باشد. ترانس‌آمینازها شاخص‌های بسیار حساسی هستند که در سیتوپلاسم سلول‌ها واقع شده و متعاقب آسیب‌های سلولی در گردش خون آزاد می‌گردند. در ارزیابی آسیب کبد، سنجش سطوح آنزیم‌هایی نظیر آسپارتات و آلانین آمینو ترانسفراز و لاکتات دهیدروژناز به‌طور گسترده مورد استفاده قرار می‌گیرد. وقوع نکروز یا آسیب غشاء سلول باعث آزاد شدن این آنزیم‌ها در خون می‌شود. از سوی دیگر، سطوح سرمی بیلی‌روبین، آلومین و پروتئین تام با عملکرد سلول‌های کبدی در ارتباط می‌باشد (۱۶). در این مطالعه، سیسپلاتین باعث افزایش معنی‌دار مقادیر سرمی آنزیم‌های آسپارتات و آلانین آمینو ترانسفراز و لاکتات دهیدروژناز و بیلی‌روبین تام و کاهش معنی‌دار پروتئین تام و آلومین سرم در مقایسه با گروه شاهد سالم شد. تغییرات معنی‌دار در مقادیر سرمی آسپارتات و آلانین آمینو ترانسفراز و لاکتات دهیدروژناز، بیلی‌روبین تام و آلومین سرم متعاقب تیمار با سیسپلاتین قبلاً توسط Iseri و همکاران در سال ۲۰۰۷، Mansour و همکاران در سال ۲۰۰۶، Saad و Al-Rikabi در سال ۲۰۰۲ و Yousef و همکاران در سال ۲۰۰۹ گزارش شده است (۳۷، ۲۱، ۱۲). افزایش سطوح سرمی آنزیم‌های کبدی، بیلی‌روبین و آلومین نشانگر بروز اختلال در عملکرد کبد هستند. در مطالعه ما، یافته‌های آسیب‌شناسی نیز حاکی از آسیب شدید بافت کبد در اثر سیسپلاتین بود که از این لحاظ با یافته‌های Zicca و همکاران در سال ۲۰۰۲ و Iseri و همکاران در سال ۲۰۰۷ همخوانی دارد (۳۷ و ۱۹). ناگفته نماند که غلظت سرمی آلومین می‌تواند مستقیماً در اثر آسیب گلوبول‌های کلیه نیز تحت تاثیر قرار گیرد (۲). بنابراین، در مطالعه حاضر کاهش معنی‌دار آلومین سرم ممکن است حکایت از آسیب کلیوی سیسپلاتین نیز داشته



نگاره ۳- نمای ریزینی از کبد گروه ۳ که در آن کانون‌های نکروز هپاتوسیت‌ها (پیکان‌ها) در قسمت‌های مختلف لوپول‌های کبدی مشاهده می‌شود (H&E, 400×).



نگاره ۴- نمای ریزینی از کبد گروه ۳ که در آن پرولیفراسیون سلول‌های آماسی (پیکان‌های ضخیم) و پرخونی شدید (پیکان نازک) در ناحیه پورتال مشاهده می‌شود (H&E, 400×).



نگاره ۵- نمای ریزینی از کبد گروه ۴ که تغییرات دژنراتیو به‌صورت تجمع واکوئول‌های ریز و درشت چربی در سیتوپلاسم هپاتوسیت‌ها (پیکان‌ها) را در اطراف وریدچه مرکزی نشان می‌دهد (H&E, 400×).



استرس اکسیداتیو و مداخله گونه‌های فعال اکسیژن در پاتوژنز سمیت کلیوی سیسپلاتین به اثبات رسیده است (۱۵). به همین ترتیب، سمیت کبدی سیسپلاتین به آسیب اکسیداتیو و تولید گونه‌های فعال اکسیژن نسبت داده شده است (۵). بررسی‌های Koc و همکاران در سال ۲۰۰۵ و مطالعات Mansour و همکاران در سال ۲۰۰۶ نشان داده که سیسپلاتین می‌تواند مانع از فعالیت آنزیم‌های سوپراکسید دیسموتاز، کاتالاز و گلوتاتیون پراکسیداز شده و همچنین میزان مالون‌دی‌آلدئید را در کبد موش‌های صحرایی افزایش می‌دهد (۲۴ و ۱۳). در مطالعه ما نیز تغییراتی در سیستم تدافعی آنتی‌اکسیدانی و میزان مالون‌دی‌آلدئید بافت کبد موش‌های صحرایی متعاقب تیمار با سیسپلاتین مشاهده شد که با مطالعه ایشان همخوانی دارد. سوپراکسید دیسموتاز، کاتالاز، گلوتاتیون پراکسیداز آنزیم‌های آنتی‌اکسیدانی هستند که سیستمی تدافعی را علیه گونه‌های فعال اکسیژن تشکیل داده‌اند (۲۰). کاهش فعالیت سوپراکسید دیسموتاز شاخصی حساس برای آسیب سلول‌های کبدی است. این آنزیم یکی از مهم‌ترین عوامل در سیستم تدافعی آنتی‌اکسیدانی آنزیماتیک است. سوپراکسید دیسموتاز آنیون سوپراکسید را از طریق تبدیل آن به پراکسید هیدروژن زدوده و بدین ترتیب اثرات توکسیک آن را کاهش می‌دهد (۲۹). در بررسی حاضر، میزان سوپراکسید دیسموتاز در موش‌های تیمار شده با سیسپلاتین به دلیل تشکیل فراوان آنیون‌های سوپراکسید، به طور معنی‌داری کاهش یافت که در پی آن فعالیت آنزیم‌های زداینده پراکسید هیدروژن یعنی کاتالاز و گلوتاتیون پراکسیداز نیز در این موش‌ها به طور معنی‌داری کاهش یافته بود. به نظر می‌رسد که غیرفعال شدن سوپراکسید دیسموتاز توسط آنیون‌های افزایش یافته سوپراکسید، منجر به غیرفعال شدن آنزیم‌های کاتالاز و گلوتاتیون پراکسیداز می‌شود. در مطالعه ما، مصرف عصاره سیاه‌دانه مانع از کاهش سوپراکسید دیسموتاز، کاتالاز،

باشد. همان‌طور که قبلاً نیز به آن اشاره شد، بررسی حاضر اولین مطالعه‌ای است که در آن به بررسی اثرات حفاظت کبدی عصاره الکلی سیاه‌دانه در برابر اثرات توکسیک سیسپلاتین پرداخته شده است. نتایج این مطالعه نشان می‌دهد که عصاره الکلی سیاه‌دانه توانست پارامترهای شاخص آسیب کبد را تا حد طبیعی تغییر دهد. بازگشت سطوح افزایش یافته آنزیم‌های سرمی و آلبومین و بیلی‌روبین به مقادیر طبیعی خود توسط عصاره الکلی سیاه‌دانه، متعاقب آسیب کبدی ناشی از سیسپلاتین، در اثر ممانعت از نشت آنزیم‌های داخل سلولی به دلیل ابقاء تمامیت و پایداری سلامت غشاء سلول و یا نوزایش سلول‌های آسیب دیده کبد حاصل می‌گردد (۲۲). کنترل موثر سطوح بیلی‌روبین، آلبومین و پروتئین تام سرم، بهبود زود هنگام مکانیسم‌های عملکردی و ترشحی سلول‌های کبدی را نشان می‌دهد. با تجویز عصاره الکلی سیاه‌دانه در کنار سیسپلاتین، فقط تغییرات دژنراتیو خفیف مشاهده گردید و اثری از نکروز دیده نشد که این خود اثرات حفاظتی عصاره سیاه‌دانه در مقابل سمیت کبدی سیسپلاتین را نشان می‌دهد. مطالعات ریزینی در توافق با نشانی‌ها و شواهد، با نتایج بیوشیمیایی به‌دست آمده از این بررسی هم‌خوانی داشته و آن‌ها را مورد تأیید قرار می‌دهد. اثرات مفید فوق را می‌توان به اثرات آنتی‌اکسیدانی و کاهش استرس‌های اکسیداتیو ترکیبات موجود در عصاره مربوط دانست. توضیح ممکن در این رابطه این است که عصاره از طریق جلوگیری از پراکسیداسیون لیپیدی باعث تثبیت غشاءهای سلولی شده و مانع از نشت آنزیم‌ها می‌گردد (۷). در بررسی حاضر، افزایش میزان مالون‌دی‌آلدئید در بافت کبد متعاقب مواجهه با سیسپلاتین، نشان می‌دهد که استرس اکسیداتیو ناشی از رادیکال‌های آزاد، یکی از مکانیسم‌های احتمالی در پاتوفیزیولوژی سمیت کبدی سیسپلاتین می‌باشد. تحقیقات انجام شده توسط Partibha و همکاران در سال ۲۰۰۶ نشان داده است که پراکسیداسیون چربی و نقش

سیاه‌دانه می‌تواند به‌عنوان یک داروی با منشأ گیاهی جهت پیشگیری از آسیب‌های اکسیداتیو کبدی ناشی از سیسپلاتین در بیماران سرطانی توصیه و به‌عنوان یک منبع قابل دسترس با خاصیت آنتی‌اکسیدانی به‌صورت مکمل و افزودنی غذایی و یا از طریق صنایع داروسازی به‌طور هم‌زمان با داروی سیسپلاتین مورد استفاده قرار گیرد. این‌که آیا عصاره سیاه‌دانه باعث کاهش اثرات درمانی سیسپلاتین می‌شود یا خیر در این مطالعه نامشخص مانده و امکان مقایسه از نظر تاثیرات در مواردی که دچار نئوپلازی هستند، فراهم نشده است. هم‌چنین چگونگی تاثیر دزهای مختلف عصاره و شناخت دقیق ماده یا مواد موثره اصلی، مکان و مکانیسم یا مکانیسم‌های مولکولی و سلولی مؤثر در عملکرد فارماکولوژیکی آن ناشناخته مانده و نیاز به مطالعات آتی و گسترده‌تری دارد.

#### تشکر و سپاسگزاری

این مقاله برگرفته از پایان‌نامه دانشجویی با کد ۱۰۲۱۰۵۰۱۹۶۱۰۰۷ هست. بدینوسیله از معاونت پژوهش و فن‌آوری دانشگاه آزاد تبریز بدلیل حمایت در انجام این مطالعه قدردانی می‌گردد.

#### فهرست منابع

1. Aamdal, S., Fodstad, O., Pihl, A. (1987): Some procedures to reduce cisplatin toxicity reduce antitumour activity. *Cancer Treat. Rev.* 14(3-4):389-395.
2. Al-Johar, D., Shinwari, N., Arif, J., Al-Sanea, N., Jabbar, A.A., El-Sayed, R., Mashhour, A., Billedo, G., El-Doush, I., Al-Saleh, I. (2008): Role of *Nigella sativa* and a number of its antioxidant constituents towards azoxymethane-induced genotoxic effects and colon cancer in rats. *Phytother. Res.* 22: 1311-1323.
3. Beckstrom Sternberg S.M., Duke, J.A. (1994): Potential for synergistic action of phytochemicals in spices. In *spices herbs and*

گلوکوتایون پراکسیداز شد که این ممکن است در اثر زدایش رادیکال‌ها توسط عصاره باشد که منجر به حفظ و بقاء این آنزیم‌ها شده است. کاتالاز آنزیم آنتی‌اکسیدانی است که در بافت‌های حیوانی به‌طور گسترده‌ای منتشر می‌شود و دارای بیشترین فعالیت در کبد و گلبول‌های قرمز است. کاتالاز، پراکسید هیدروژن را تجزیه می‌کند و باعث محافظت بافت‌ها از رادیکال‌های بسیار فعال هیدروکسیل می‌شود (۲۸). بنابراین، کاهش فعالیت کاتالاز ممکن است منجر به برخی اثرات مخرب ناشی از رادیکال سوپراکسید و پراکسید هیدروژن گردد. گلوکوتایون ردوکتاز یک آنزیم سیتوزولی کبدی است که در کاهش گلوکوتایون اکسید، به‌عنوان محصول نهایی فعالیت گلوکوتایون پراکسیداز بر روی گلوکوتایون احیاء دخیل است. (۱۴)، در مطالعه ما، متعاقب تیمار با سیسپلاتین کاهش قابل توجهی در میزان گلوکوتایون پراکسیداز حاصل گردید که منجر به دسترسی گلوکوتایون ردوکتاز به سوپسترا شده و بدین ترتیب فعالیت گلوکوتایون ردوکتاز کاهش یافت. چنین به نظر می‌رسد که عصاره سیاه‌دانه در کنار سیسپلاتین فعالیت گلوکوتایون ردوکتاز را مجدداً برقرار نموده که مصرف گلوکوتایون اکسید را جهت تشکیل گلوکوتایون احیاء و افزایش سم‌زدایی متابولیت‌های فعال توسط کونزوگاسیون با گلوکوتایون احیاء برقرار می‌کند. نتایج بررسی حاضر، گزارش سایر محققین را در خصوص اثرات آنتی‌اکسیدانی عصاره سیاه‌دانه و زدایش رادیکال‌های آزاد به‌وسیله این عصاره را مورد تأیید قرار می‌دهد (۵، ۱۷). در هر صورت این مطالعه برای اولین بار است که اثرات مفید عصاره سیاه‌دانه را در مقابله با عوارض کبدی داروی شیمی‌درمانی قوی سیسپلاتین در یک مدل آزمایشگاهی به اثبات می‌رساند. با توجه به مجموعه فوق‌الذکر، عصاره سیاه‌دانه احتمالاً از طریق خواص آنتی‌اکسیدانی خود، کبد را در برابر اثرات اکسیداتیو سمی سیسپلاتین محافظت می‌کند. بنابراین، پس از انجام کارآزمایی‌های شاهدهار اتفاقی و حصول نتایج مثبت، عصاره

- 201-223.
4. Borch, R.F., Markman, M. (1989): Biochemical modulation of cisplatin toxicity. *Pharmacol. Ther.* 41(1-2):371-380.
  5. Chirino Y.I., Pedraza-Chaverri, J.(2009): Role of oxidative and nitrosative stress in cisplatin-induced nephrotoxicity. *Exp. Toxicol. Pathol.*61(3):223-242.
  6. Chance,B., Greenstein, D.S., Roughton, R.J.W.(1952): The mechanism of catalase action. 1. Steady-state analysis. *Arch. Biochem. Biophys.*37:301-321.
  7. Claiborne, A.(1985): Catalase activity In: Boca Raton FL, editor. *CRC Handbook of methods for oxygen radical research.* CRC Press, Florida. P: 283-284.
  8. Curtis,S.J., Mortiz, M., Sondgrass, P.J.(1972):Serum enzyme derived from liver cell fractions. The response of carbon tetrachloride intoxication in rats. *Gastroentology*; 62:84-92.
  9. Dehkordi, F.R., Kamkhah, A.F.(2008): Antihypertensive effect of *Nigella sativa* seed extract in patients with mild hypertension. *Fundam. Clin. Pharmacol.* 22: 447-452.
  10. Fraga, C.G., Leibovitz, B.E., Tappel, A.L.(1988): Lipid peroxidation measured as thiobarbituric acid-reactive substances in tissue slices: characterization and comparison with homogenates and microsomes. *Free. Radic. Biol. Med.* 4(3):155-161.
  11. Hanigan, M.H., Devarajan, P.(2003): Cisplatin nephrotoxicity: molecular mechanisms. *Cancer Ther.* 1:47-61.
  12. İşeri, S., Ercan, F., Gedik, N., Yüksel, M., Alican, I.(2007): Simvastatin attenuates cisplatin-induced kidney and liver damage in rats. *Toxicology*;230(2-3):256-264.
  13. Iraz, M., Ozerol, E., Gulec, M., Tasdemir, S., Idiz, N., Fadillioglu, E.(2006):Protective effect of caffeic acid phenethyl ester (CAPE) administration on cisplatin-induced oxidative damage to liver in rat. *Cell Biochem. Funct.* 24:357-361.
  14. Kim, S.H., Hong, K.O., Chung, W.Y., Hwang, J.K., Park, K.K.(2004):Abrogation of cisplatin-induced hepatotoxicity in mice by xanthorrhizol is related to its effect on the regulation of gene transcription. *Toxicol. Appl. Pharmacol.* 196(3):346-355.
  15. Khattab, M.M., Nagi, M.N. (2007): Thymoquinone supplementation attenuates hypertension and renal damage in nitric oxide deficient hypertensive rats. *Phyther. Res.* 21: 410-414.
  16. Koc, A., Duru, M., Ciralik, H., Akcan, R., Sogut, S.(2005): Protective agent, erdosteine, against cisplatin-induced hepatic oxidant injury in rats. *Mol. Cell. Biochem.* 278:79-84.
  17. Lee, K.J., Choi, J.H., Khanal, T., Hwang, Y.P., Chung, Y.C., Jeong, H.G.(2008): Protective effect of caffeic acid phenethyl ester against carbon tetrachloride-induced hepatotoxicity in mice. *Toxicology*;248(1):18-24.
  18. Lowry, O.H., Rosebrough, N.J., Farr, A.L., Randall, R.J.(1951): Protein measurement with the Folin phenol reagent. *J. Biol. Chem.* 193(1):265-275.
  19. Lil,J.L., Stantman, F.W., Lardy, H.A.(1988): Antioxidant enzyme systems in rat liver and skeletal muscle. *Arch. Biochem. Biophys.*263:150-156.
  20. Martins, N.M., Santos, N.A., Curti, C., Bianchi, M.L., Santos, A.C.(2008):Cisplatin induces mitochondrial oxidative stress with resultant energetic metabolism impairment, membrane rigidification and apoptosis in rat liver. *J. Appl. Toxicol.* 28(3):337-344.
  21. Mansour, H.H., Hafez, H.F., Fahmy, N.M.(2006): Silymarin modulates cisplatin-induced oxidative stress and hepatotoxicity in rats. *J. Biochem. Mol. Biol.*39:656-661.
  22. Malloy, H.T., Evelyn, K.A.(1937): The determination of bilirubin level with the photoelectric colorimeter. *J. Biol. Chem.* 119(2):481-484.
  23. Meddah, B., Ducroc, R., El Abbes Faouzi, M., Eto, B., Mahraoui, L., Benhaddou-Andaloussi, A., Martineau, L.C., Cherrah, Y., Haddad, P.S. (2009): *Nigella sativa* inhibits intestinal glucose absorption and improves glucose tolerance in rats. *J. Ethnopharmacol.* 121: 419-424.
  24. Mohandas, J., Marshall, J.J., Duggin, G.G., Horvath, J.S., Tiller, D.J. (1984):Low

- activities of glutathione-related enzymes as factors in the genesis of urinary bladder cancer. *Cancer Res.* 44(11):5086-5091.
25. Naik, S.R., Panda, V.S.(2008): Hepatoprotective effect of Ginkgoselect Phytosome in rifampicin induced liver injury in rats: evidence of antioxidant activity. *Fitotrapia*;79:439-445.
  26. Nagi, M.N., Alam, K., Badary, O.A., al-Shabanah, O.A., al-Sawaf, H.A., al-Bekairi, A.M. (1999):Thymoquinone protects against carbon tetrachloride hepatotoxicity in mice via an antioxidant mechanism. *Biochem. Mol. Biol. Int.*47(1):153-159.
  27. Nishikimi, M., Appaji, N., Yagi, K.(1972): The occurrence of superoxide anion in the reaction of reduced phenazine methosulfate and molecular oxygen. *Biochem. Biophys. Res. Commun.* 46(2):849-854.
  28. Rabik, C.A., Dolan, M.E.(2007): Molecular mechanisms of resistance and toxicity associated with platinating agents. *Cancer Treat. Rev.* 33(1):9-23.
  29. Reitman, S., Frankel, S. (1957): A colorimetric method for the determination of serum glutamic oxaloacetic and glutamic pyruvic transaminase. *Am. J. Clin. Pathol.* 28(1):56-63.
  30. Rotruck, J.T., Pope, A.L., Ganther, H.E., Swanson, A.B., Hafeman, D.G., Hoekstra, W.G.(1973): Selenium: biochemical role as a component of glutathione peroxidase. *Science*; 179(73):588-590.
  31. Sadzuka, Y., Shoji, T., Takino, Y.(1992): Effect of cisplatin on the activities of enzymes which protect against lipid peroxidation. *Biochem. Pharmacol.* 43(8):1872-1875.
  32. Saad,S.Y., Al-Rikabi, A.C.(2002): Protection effects of taurine supplementation against cisplatin-induced nephrotoxicity in rats. *Chemotherapy*;48:42-48.
  33. Stockham, S.L., Scott, M.A. (2002): *Fundamentals of Veterinary Clinical Pathology*. Ames: Iowa State University Press;P: 434-459.
  34. Thabrew, M.I., Joice, P.D., Rajatissa, W.(1987):A comparative study of the efficacy of Pavetta indica and Osbeckia octanda in the treatment of liver dysfunction. *Planta Med.* 53(3):239-241.
  35. Venkatesan, N., Punithavathi, D., Arumugam, V.(2000): Curcumin prevents adriamycin nephrotoxicity in rats. *Brit. J. Pharmacol.*129:231-234.
  36. Yousef, M.I., Saad, A.A., El-Shennawy, L.K. (2009): Protective effect of grape seed proanthocyanidin extract against oxidative stress induced by cisplatin in rats.*Food Chem. Toxicol.* 47(6):1176-1183.
  37. Zicca, A., Cafaggi, S., Mariggiò, M.A., Vannozzi, M.O., Ottone, M., Bocchini, V., Caviglioli, G., Viale, M. (2002): Reduction of cisplatin hepatotoxicity by procainamide hydrochloride in rats. *Euro. J. Pharmacol.*442(3):265-272.