

# اثر جنسینگ بر بافت بیضه موش صحرایی نابالغ پس از جراحی اورکیدوپکسی

سیداسماعیل صفوی<sup>۱\*</sup>، غفور موسوی<sup>۲</sup>

## چکیده

کریپتورکیدیسم در نتیجه اختلال در نزول بیضه به داخل اسکروتوم حاصل می‌شود. متعاقب اصلاح جراحی کریپتورکیدیسم (اورکیدوپکسی)، بهبود تدریجی آسیب‌های بافت بیضه مشاهده می‌شود. هدف از این تحقیق ارزیابی بافت‌شناسی تأثیر جنسینگ بر بیضه پس از اورکیدوپکسی در موش صحرایی می‌باشد. تعداد ۴۰ سر موش صحرایی نژاد ویستار (۹۰-۱۲۰ گرمی و ۲۸ روزه) به صورت تصادفی در ۴ گروه ۱۰ تایی تقسیم شدند. در گروه اول پس از اورکیدوپکسی به مدت ۳۰ روز سالیین نرمال به صورت خوراکی استفاده شد. در گروه دوم پس از جراحی اورکیدوپکسی، جنسینگ به مدت ۳۰ روز روزانه با دوز ۵۰۰ میلی گرم بر کیلوگرم به صورت خوراکی استفاده گردید. در گروه سوم به عنوان گروه شم، پس از برش، بیضه‌ها از داخل اسکروتوم به داخل حفره شکم جا به جا شده و به اسکروتوم بازگردانده شدند و به مدت ۳۰ روز سالیین نرمال استفاده شد. در گروه چهارم به عنوان گروه شاهد سالم هیچ مداخله‌ای صورت نگرفت. در پایان دوره، نمونه‌های بافت بیضه جهت مطالعات مورفولوژی و هیستومورفومتري اخذ گردید. نتایج به روش آماری آنالیز واریانس یک طرفه ANOVA و تست توکی Tukey تحلیل گردید و  $P < 0/05$  به عنوان سطح معنی‌داری در نظر گرفته شد. نتایج نشان داد که جنسینگ، مراحل بهبود صدمات بافت بیضه را پس از اورکیدوپکسی تسریع می‌کند بطوری که قطر لوله‌های سمینفر و ضخامت اپی‌تلیوم لوله‌ها افزایش یافته و ضرایب اسپرما توژنر شامل شاخص تمایز لوله، ضریب تجدید پذیری و ضریب اسپرمیوژنر به طور معنی‌داری افزایش می‌یابد ( $P < 0/05$ ).

واژگان کلیدی: جنسینگ، بیضه، کریپتورکیدیسم، اورکیدوپکسی، موش صحرایی

تاریخ دریافت: ۹۵/۳/۲۶ تاریخ پذیرش: ۹۵/۶/۱۶

## مقدمه

کریپتورکیدیسم یا نهان بیضگی به دنبال نقص در پایین آمدن یک یا هر دو بیضه به داخل کیسه اسکروتوم در زمان تولد حاصل می‌شود. کریپتورکیدیسم برای اولین بار توسط Hunter در سال ۱۷۸۶ توصیف شد و اولین جراحی اصلاح کریپتورکیدیسم توسط rosenmerkhal در سال ۱۸۲۰ صورت گرفت (۱۲). در کریپتورکیدیسم بیضه و اپی‌دیدیم ممکن است

داخل حفره شکم باقیمانده یا قسمتی از آن وارد حلقه مغابنی عمقی گردد و یا داخل کانال مغابنی جایگزین شود. شایعترین حالت کریپتورکیدیسم واقع شدن بیضه‌ها در کانال مغابنی می‌باشد (۱۲). کریپتورکیدیسم در سگ، اسب و خوک نسبت به سایر پستانداران از شیوع بیشتری برخوردار است (۱۳). شیوع کریپتورکیدیسم در سگهای نر بالا بوده و تا حدود ۱۰٪ ممکن است برسد. میزان شیوع این عارضه در سگ در نژادهای خاصی همچون پودل، داشهوند و شی هواها نسبت به سایر نژادها بالاتر است (۱۳). میزان شیوع کریپتورکیدیسم در انسان ۶-۲ درصد در زمان تولد می‌باشد که میزان آن پس از سه ماه به ۱/۵-۱ درصد کاهش می‌یابد. در حدود ۳۰٪ نوزادان پسر نابالغ هنگام تولد حداقل یک بیضه کریپتورکیدیسم دارند. متعاقب جراحی اصلاح کریپتورکیدیسم که به نام جراحی اورکیدوپکسی موسوم است اثرات سوء کریپتورکیدیسم بر بافت بیضه به مرور ترمیم می‌گردد. بدیهی است میزان آسیب‌های وارده به بافت بیضه در کریپتورکیدیسم و ترمیم آن به دنبال اورکیدوپکسی به طول دوره کریپتورکیدیسم بستگی دارد (۱۲).

جنسینگ گیاهی دارویی است که قرن‌ها به عنوان ضد استرس، افزاینده قوای جنسی و ... استفاده می‌شود و همچنین یکی از قدیمی‌ترین و شناخته شده‌ترین گیاهان دارویی است که از اختلالات جنسی پیشگیری می‌کند و دارای چندین خواص دارویی و آنتی‌اکسیدانی و حفاظتی از ارگان‌ها در برابر رادیکال آزاد و استرس‌های محیطی را دارا می‌باشد (۸). جنسینگ از خانواده عشقه (Araliaceae) بوده که با نام علمی Panax ginseng شناخته می‌شود. از نظر ترکیبات شیمیایی برای اینکه

\* ۱- گروه علوم پایه، واحد تبریز، دانشگاه آزاد اسلامی، تبریز، ایران esmaeil.safavi@iaut.ac.ir

۲- گروه علوم درمانگاهی، واحد تبریز، دانشگاه آزاد اسلامی، تبریز، ایران

جراحی اورکیدیوپکسی به مدت ۳۰ روز سالی نر مال به صورت خوراکی دریافت کردند. گروه دوم (تیمار ۲) پس از جراحی اورکیدیوپکسی، جنسینگ به مدت ۳۰ روز روزانه با دوز ۵۰۰ میلی گرم به ازای هر کیلوگرم به صورت خوراکی از طریق گاوژ دریافت کردند (۸). در گروه سوم به عنوان گروه شم، محوطه بطنی باز و بیضه به داخل شکم کشیده شده و دوباره به اسکروتوم بازگردانده شد و در طول مدت آزمایش، حیوانات سالی نر مال دریافت کردند. در گروه چهارم به عنوان گروه نر مال یا گروه شاهد هیچ مداخله‌ای صورت نگرفت.

#### روش ایجاد کریپتورکیدیسم تجربی

برای انجام جراحی موش‌ها با تزریق داخل صفاقی کتامین هیدرو کلراید (۱۰۰ mg/kg) و زایلازین (۲۰ mg/kg) بیهوش شدند. پس از آماده سازی معمول جراحی با ایجاد برش طولی خط میانی شکم، بیضه‌ها از داخل کیسه بیضه به داخل محوطه بطنی کشیده شد و با استفاده از نخ بخیه شماره ۳-۰ نایلون، انتهای دمی بیضه به دیواره عضلانی محوطه بطنی بخیه زده شد و بدین ترتیب بیضه‌ها در داخل محوطه بطنی ثابت گردیدند. برای جلوگیری از بازگشت بیضه‌ها به داخل کیسه بیضه گوبرناکولوم قطع گردید. عضلات شکم با استفاده از نخ بخیه ویکریل ۳-۰ و پوست نیز با استفاده از نخ بخیه سیلک ۳-۰ بخیه زده شد (۱۳).

#### اصلاح کریپتورکیدیسم (اورکیدیوپکسی)

۳۵ روز پس از ایجاد کریپتورکیدیسم تجربی، جراحی اورکیدیوپکسی صورت گرفت. پس از بیهوش کردن موش‌ها و ایجاد برش طولی در دیواره خط میانی شکم، بیضه‌ها از دیواره محوطه بطنی جدا شده، سپس به داخل کیسه اسکروتوم باز گردانده و در داخل کیسه اسکروتوم ثابت شدند (۱۲). پس از اتمام دوره آزمایش حیوانات آسان کشی شده و نمونه سرم خون جهت اندازه گیری تستوسترون جدا گردید. بیضه‌ها با ترازوی دیجیتال با حساسیت یک هزارم گرم توزین شده و جهت تهیه مقاطع بافتی به فرمالین ۱۰٪ منتقل شدند. پس از

به اسرار خواص شفابخش این ریشه پی برده شود، مطالعات وسیعی صورت گرفته است و آنچه که تا به حال گزارش شده است این است که این گیاه دارای گلوکوزیدهای استروئیدی به نام پاناکیلون، یک ساپونین به نام پاناکسوزید یا پاناکسین، مواد صابونی، یک اساس روغنی فرار به نام پاناسین و یک هورمون و ویتامین B و ویتامین D، ترکیبات استیلنی، استرول‌ها و سرانجام یک گلوکوزید به نام جینسینوزاید می‌باشد (۹). این دارو تونیک، محرک، بازساز و مقوی است. مرکز سیستم اعصاب و تنفس را تحریک می‌کند و این اثر دارو مربوط به وجود دو گلوکوزید به نام های پانوکسید A و پانوکسید B آن جدا شده اند. جنسینگ حاوی ترکیبات فنلی، پلی استیلن، آلکالوئیدها و پلی ساکاریدها می‌باشد (۳). در مطالعه حاضر با توجه به نقش دستگاه تناسلی در سلامت حیوان و تزاید نسل، اثرات جنسینگ بر تغییرات ساختار بافت بیضه در موش صحرایی متعاقب جراحی اصلاح کریپتورکیدیسم تجربی مورد بررسی قرار گرفت.

#### مواد و روش کار

این مطالعه تجربی آزمایشگاهی روی ۴۰ سر موش صحرایی نابالغ نژاد ویستار با سن ۴ هفته و وزن ۹۰-۱۲۰ گرم انجام شد. شرایط تغذیه و نگهداری برای تمام گروه‌ها یکسان و به صورت ۱۲ ساعت روشنایی/تاریکی و دمای  $21 \pm 2$  درجه سانتیگراد بود. تغذیه موش‌ها با استفاده از پلت آماده مخصوص حیوانات آزمایشگاهی صورت گرفته و آب نیز به طور آزاد در اختیار حیوانات قرار گرفت. شیوه‌نامه این مطالعه مطابق اصول اخلاقی مورد تأیید کمیته‌های بین‌المللی حمایت از حقوق حیوانات آزمایشگاهی طراحی شده است. موش‌ها به صورت تصادفی به ۴ گروه تقسیم شدند. در گروه اول و دوم ابتدا به روش جراحی، کریپتورکیدیسم تجربی دوطرفه ایجاد شده و پس از ۳۵ روز جراحی اصلاح کریپتورکیدیسم (تحت عنوان جراحی اورکیدیوپکسی) صورت گرفت. گروه اول (تیمار ۱) پس از

اسپرم محاسبه گردید و در ۲۰۰ مقطع لوله منی ساز شمارش گردید (۲۴ و ۱۸).

#### ارزیابی میزان تستوسترون خون

جهت اندازه گیری میزان تستوسترون خون، ۲ میلی لیتر خون تته جمع آوری شده، پس از سانتریفوژ با سرعت ۲۵۰۰ دور در دقیقه سرم خون جدا گردید. میزان تستوسترون خون به روش رادیوایمونواسی (Radioimmunoassay) توسط کیست (Immunotech, Marseil, France) اندازه گیری شد.

#### ارزیابی آماری داده‌ها

داده‌های به دست آمده به صورت  $\text{mean} \pm \text{SEM}$  بیان شده و برای تجزیه و تحلیل داده‌ها از روش آماری آنالیز واریانس یک طرفه ANOVA و به دنبال آن تست‌های مقایسه‌ای دانکن برای مقایسه وجود اختلاف بین گروه‌ها استفاده گردید. مقدار  $P < 0/05$  برای تعیین سطح معنی دار بودن بین گروه‌ها در نظر گرفته شد.

### نتایج

#### یافته‌های مورفولوژیک بافت بیضه

در بررسی مقایسه‌ای بافت بیضه بین گروه شاهد و گروه شم تفاوت مشخصی دیده نشد. مطالعه میکروسکوپی بیضه در این دو گروه مشخص نمود که یک کپسول همبندی ضخیمی از جنس بافت همبند متراکم به نام سپید پرده یا تونیکا آلبوژینا بیضه را احاطه کرده، که علاوه بر بافت همبند، رگ‌های خونی فراوانی در این بافت دیده می‌شود. در قسمت خارجی این کپسول لایه‌ی احشایی تونیکا واژینالیس با یک لایه‌ی سلول‌های سنگفرشی ساده قابل تشخیص است. از این کپسول تیغه یا ترابکول‌هایی به سمت پارانشیم بیضه کشیده شده و بافت بیضه را به لبول‌هایی تقسیم کرده بودند. در پارانشیم بافت بیضه بافت همبند سست به همراه لوله‌های منی ساز مشاهده گردید. در بافت بینابینی مقاطع عروق خونی به صورت مویرگ‌ها و وریدچه‌ها و در پیرامون این عروق سلول‌های اندوکربینی بینابینی با سیتوپلاسم اسیدوفیلی و هسته‌های روشن به صورت

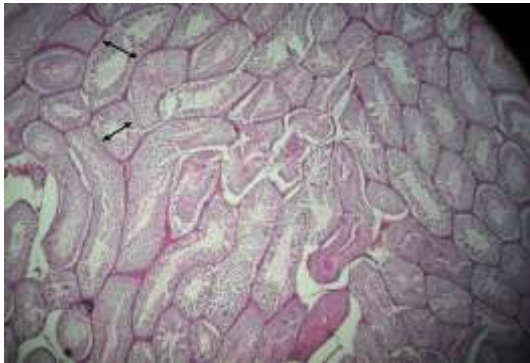
تهیه مقاطع بافتی و رنگ آمیزی هماتوکسیلین - ائوزین، بیضه‌ها مورد مطالعه قرار گرفتند.

#### ارزیابی هیستومورفومتری بافت بیضه

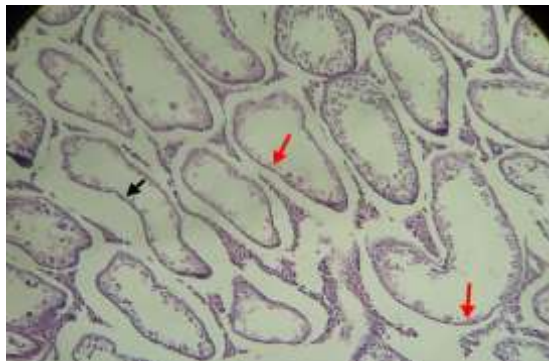
برای بررسی هیستومورفومتری بیضه، از عدسی چشمی مدرج ۱۰x مدل Nikon استفاده شد. در مطالعه مورفومتری بافت بیضه، فاکتورهایی نظیر قطر لوله‌های منی ساز، ضخامت اپی تلایوم لوله‌های منی ساز، ضخامت بافت بینابینی و ضخامت کپسول همبند در سه ناحیه مختلف به صورت تصادفی در گروه‌های مختلف اندازه گیری و باهم مقایسه گردید.

#### ارزیابی اسپرماتوژنز بیضه

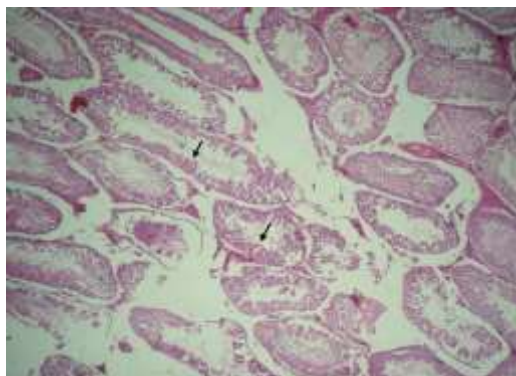
برای ارزیابی اسپرماتوژنز در لوله‌های منی ساز از سه شاخص تمایز لوله‌ای، ضریب اسپرمیوژنز و همچنین شاخص تجدیدپذیری استفاده گردید. برای محاسبه شاخص تمایز لوله (Tubular differentiation index) که به اختصار (T.D.I) نامیده می‌شود درصد لوله‌های منی ساز که شامل سه و یا بیش از سه رده سلول‌های اسپرماتوژنز تمایز یافته از سلول اسپرماتوگونی A باشد محاسبه گردید، که این سلول‌ها شامل اسپرماتوگونی بینابینی، اسپرماتوگونی تیپ B، اسپرماتوسیت و اسپرماتید می‌باشد. این اندکس بیانگر حیات و تمایز سلول‌های بنیادی لوله منی ساز یعنی اسپرماتوگونی A می‌باشد برای محاسبه (T.D.I) برای هر بیضه حداقل ۲۰۰ مقطع عرضی لوله‌های منی ساز مورد بررسی و شمارش قرار گرفت. برای محاسبه ضریب تجدید پذیری (Repopulation Index) که به اختصار (R.I) نامیده می‌شود، نسبت سلول‌های اسپرماتوگونی فعال به سلول‌های اسپرماتوگونی غیر فعال در لوله‌های منی ساز محاسبه گردید. برای این کار نیز بیش از دویست مقطع لوله‌های منی ساز شمارش گردید. برای محاسبه ضریب اسپرمیوژنز (Spermiogenesis Index) که به اختصار (S.I) نامیده می‌شود، نسبت لوله‌های منی ساز که حاوی اسپرم بودند به لوله‌های فاقد



نگاره ۱- نمای ریزبینی از بافت بیضه در گروه شاهد. لوله‌های منی‌ساز دارای قطر زیادی بوده (نشانگر)، اپی‌تلیوم ضخیم بوده و رده‌های مختلف اسپرماتوژنز مشاهده می‌شود. بافت بینابینی به میزان کم دیده می‌شود. (درشت‌نمایی  $100\times$ ، رنگ آمیزی هماتوکسیلین - اتوزین)

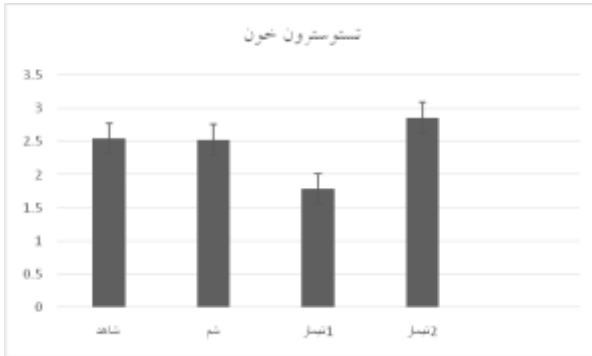


نگاره ۲- نمای ریزبینی از بافت بیضه در گروه تیمار ۱. تحلیل بافت بیضه (نشانگر قرمز)، کاهش قطر لوله‌های منی‌ساز (نشانگر سیاه)، افزایش بافت بینابینی مشاهده می‌شود، کاهش شدید سلول‌های رده اسپرماتوژنز دیده می‌شود. (درشت‌نمایی  $100\times$ ، رنگ آمیزی هماتوکسیلین - اتوزین)



نگاره ۳- نمای ریزبینی از بافت بیضه در گروه تیمار ۲. افزایش قطر لوله‌های منی‌ساز، کاهش بافت بینابینی و ترمیم دیواره لوله‌های منی‌ساز مشاهده می‌شود (نشانگر). (درشت‌نمایی  $100\times$ ، رنگ آمیزی هماتوکسیلین - اتوزین)

منفرد یا گروهی دیده شد. اپیتلیوم زایگر در لوله‌های منی‌ساز ضخامت قابل توجهی داشته و سلول‌های رده‌ی اسپرماتوژنز در چند ردیف تشکیل شده بودند. سلول‌های اسپرماتوگونی در قسمت قاعده‌ای لوله‌های منی‌ساز با هسته‌های کروی شکل و سیتوپلاسم محدود در پیرامون هسته قابل تشخیص بودند. این سلول‌ها به دو شکل فعال با هسته‌ی تیره و غیرفعال با هسته‌های روشن قابل تشخیص بودند. سلول‌های اسپرماتوسیت اولیه به صورت درشت با هسته‌های بزرگ با طرح کرماتین داخل هسته‌ای و سیتوپلاسم وسیع مشاهده گردید و سلول‌های اسپرماتوسیت ثانویه و اسپرماتید با هسته‌های کوچک و گرد در اطراف حفره‌های میانی لوله‌های منی‌ساز قرار داشته و در گروه‌های نرمال تعداد این سلول‌ها زیاد بود. سلول‌های اسپرماتوزوئید هم با هسته‌های کشیده و تاژک مشخص گردند که هسته معمولاً به سمت قاعده‌ی لوله و تاژک به سمت حفره‌ی لوله‌ی منی‌ساز بود. سلول‌های سرتولی با هسته‌های روشن و هسته‌های واضح در بین سلول‌های رده‌ی اسپرماتوژنز دیده شدند (نگاره ۱). در مطالعه بافت‌شناسی بیضه در گروه تیمار ۱، کاهش قطر لوله‌های منی‌ساز و کاهش تعداد سلول‌های اپی‌تلیوم زایگر بسیار مشخص و مشهود بود. تعداد محدودی سلول‌های رده اسپرماتوژنز که عمدتاً سلول‌های اسپرماتوگونی هستند در دیواره لوله‌های مشاهده گردیدند. تعداد سلول‌های سرتولی تغییرات چندانی پیدا نکرده و پرخونی در رگ‌های خونی در سطح وسیعی در داخل بافت بیضه مشاهده شد. بافت بینابینی توسعه بسیاری پیدا کرده و قطر لوله‌های منی‌ساز به طور چشمگیری کاهش پیدا کرده بود (نگاره ۲). در گروه تیمار ۲ که پس از اورکیدوپکسی جنسینگ دریافت کرده بودند روند ترمیم بافت بیضه سرعت بیشتری داشته، قطر لوله‌ها و ضخامت اپی‌تلیوم لوله‌ها بیشتر شده که نشانگر روند بهبود ضایعات پاتولوژیک بیضه بود و تعداد سلول‌های زایا در دیواره‌ی آن افزایش پیدا کرده بود (نگاره ۳).



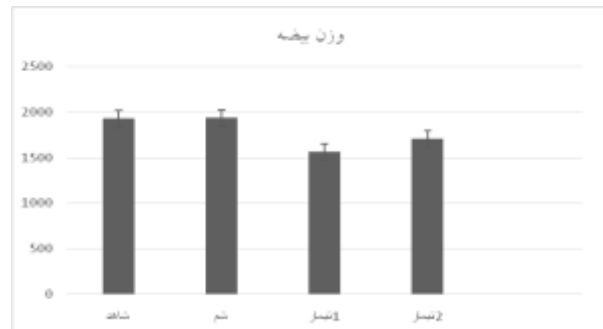
نمودار ۲- میانگین میزان هورمون تستوسترون خون (نانوگرم در میلی لیتر) در گروه‌های مختلف مورد مطالعه

### یافته‌های هیستومورفومتري بافت بیضه

میانگین قطر لوله‌های منی ساز در گروه تیمار ۱،  $126/95 \pm 3/03$  میکرومتر بود که در مقایسه با گروه شاهد ( $272/54 \pm 3/61$ ) کاهش معنی‌داری را نشان داد ( $P < 0/001$ ). در گروه تیمار ۲، میانگین قطر لوله‌ها  $162/88 \pm 5/44$  میکرومتر بود که در مقایسه با گروه تیمار ۱، افزایش معنی‌دار ( $P < 0/05$ ) و در مقایسه با گروه شاهد کاهش معنی‌داری را نشان داد ( $P < 0/01$ ). میانگین قطر لوله‌ها در گروه شم  $277/35 \pm 4/11$  میکرومتر بود که در مقایسه با گروه شاهد تفاوت معنی‌داری نشان نداد ( $P \geq 0/05$ ) (جدول ۱). بررسی میانگین ضخامت اپیتلیوم لوله‌های منی‌ساز در گروه‌های مختلف نشان داد که ضخامت اپیتلیوم در گروه تیمار ۱،  $40/42 \pm 1/44$  میکرومتر بود که در مقایسه با گروه شاهد ( $106/25 \pm 2/47$ ) کاهش معنی‌داری را نشان داد ( $P < 0/001$ ). در گروه تیمار ۲، میانگین ضخامت اپیتلیوم،  $62/29 \pm 2/43$  میکرومتر بود که در مقایسه با گروه تیمار ۱، افزایش معنی‌دار ( $P < 0/05$ ) و در مقایسه با گروه شاهد کاهش معنی‌داری را نشان داد ( $P < 0/01$ ). ضخامت اپیتلیوم در گروه شم،  $110/12 \pm 1/08$  میکرومتر بود که در مقایسه با گروه شاهد تفاوت معنی‌داری نداشت ( $P \geq 0/05$ ) (جدول ۱). بررسی میانگین ضخامت بافت بینابینی در گروه‌های مختلف نشان داد که ضخامت بافت بینابینی در گروه تیمار ۱،  $54/40 \pm 1/32$  میکرومتر بود که در مقایسه با گروه شاهد ( $150/90 \pm 0/72$ )

### یافته‌های مطالعه‌ی وزن بیضه

بررسی میانگین وزن بیضه در گروه‌های مختلف نشان داد که وزن بیضه در گروه تیمار ۱،  $1569/70 \pm 16/26$  میلی‌گرم بود که در مقایسه با گروه شاهد ( $1930/30 \pm 9/80$ ) کاهش معنی‌داری را نشان داد ( $P < 0/001$ ). در گروه تیمار ۲ وزن بیضه  $1707/70 \pm 20/12$  میلی‌گرم بود که در مقایسه با گروه تیمار ۱، افزایش معنی‌دار ( $P < 0/05$ ) و در مقایسه با گروه شاهد کاهش معنی‌داری را نشان داد ( $P < 0/05$ ). میانگین وزن بیضه در گروه شم  $1939/30 \pm 6/76$  میلی‌گرم بود که تفاوت معنی‌داری در مقایسه با گروه شاهد نداشت (نمودار ۱).



نمودار ۱- میانگین وزن بیضه (میلی‌گرم) در گروه‌های مختلف مورد مطالعه

### یافته‌های هورمون تستوسترون خون

میزان هورمون تستوسترون خون در گروه تیمار ۱،  $1/79 \pm 0/08$  نانوگرم در میلی‌لیتر بود که در مقایسه با گروه شاهد ( $2/55 \pm 0/20$ ) کاهش معنی‌داری را نشان داد ( $P < 0/01$ ). در گروه تیمار ۲، میانگین هورمون تستوسترون خون  $2/86 \pm 0/43$  نانوگرم در میلی‌لیتر بود که در مقایسه با گروه شاهد و گروه تیمار ۱، افزایش معنی‌داری مشاهده گردید ( $P < 0/05$ ). میانگین هورمون تستوسترون خون در گروه شم،  $2/51 \pm 0/36$  نانوگرم در میلی‌لیتر بود که در مقایسه با گروه شاهد تفاوت معنی‌داری نداشت ( $P \geq 0/05$ ) (نمودار ۲).

کپسول،  $51/51 \pm 3/22$  میکرومتر بود که در مقایسه با گروه تیمار ۱، تفاوت معنی داری را نشان نداد ( $P=0/652$ ). ولی در مقایسه با گروه شاهد افزایش معنی داری را نشان داد ( $P<0/05$ ). میانگین ضخامت کپسول در گروه تیمار ۳،  $51/67 \pm 3/19$  میکرومتر بود که در مقایسه با گروه شاهد، افزایش معنی دار ( $P<0/05$ ) را نشان داد. در مقایسه ضخامت کپسول بین گروه‌های تیمار ۱ و ۲ تفاوت معنی داری مشاهده نگردید ( $P \geq 0/05$ ). ضخامت کپسول در گروه شام،  $34/93 \pm 1/88$  میکرومتر بوده که در مقایسه با گروه شاهد تفاوت معنی داری نداشت ( $P \geq 0/05$ ) (جدول ۱).

افزایش معنی داری را نشان داد ( $P<0/001$ ). در گروه تیمار ۲، میانگین ضخامت بافت بینابینی،  $37/95 \pm 2/07$  میکرومتر بود که در مقایسه با گروه تیمار ۱، کاهش معنی دار ( $P<0/05$ ) و در مقایسه با گروه شاهد افزایش معنی داری را نشان داد ( $P<0/01$ ). ضخامت بافت بینابینی در گروه شام،  $13/34 \pm 0/83$  میکرومتر بود که در مقایسه با گروه شاهد تفاوت معنی داری نداشت ( $P \geq 0/05$ ) (جدول ۱). بررسی میانگین ضخامت کپسول همبندی بیضه در گروه‌های مختلف نشان داد که ضخامت کپسول در گروه تیمار ۱،  $53/22 \pm 2/63$  میکرومتر بود که در مقایسه با گروه شاهد ( $36/70 \pm 1/45$ ) افزایش معنی داری را نشان داد ( $P<0/001$ ). در گروه تیمار ۲، میانگین ضخامت

جدول ۱- مقایسه میانگین شاخص‌های هیستومورفومتری بیضه در گروه‌های مورد مطالعه (mean  $\pm$  SEM)

گروه	قطر لوله‌های منی ساز (میکرومتر)	ضخامت اپیتلیوم لوله منی ساز (میکرومتر)	ضخامت بافت بینابینی (میکرومتر)	ضخامت کپسول بیضه (میکرومتر)
شاهد	$272/54 \pm 3/61^a$	$106/25 \pm 2/47^a$	$15/90 \pm 0/72^a$	$36/70 \pm 1/45^a$
شام	$277/35 \pm 4/11^a$	$110/12 \pm 1/08^a$	$13/34 \pm 0/83^a$	$34/93 \pm 1/88^a$
تیمار ۱	$126/95 \pm 3/03^b$	$40/42 \pm 1/44^b$	$54/40 \pm 1/32^b$	$53/22 \pm 2/63^b$
تیمار ۲	$162/88 \pm 5/44^c$	$62/29 \pm 2/43^c$	$37/95 \pm 2/07^c$	$51/51 \pm 3/22^b$

a, b, c, d حروف غیر همنام در هر ستون نشان دهنده تفاوت معنی دار است ( $P<0/05$ ).

#### یافته‌های اسپرما توژنز بیضه

ضریب تجدیدپذیری (R.I): در مطالعه ضریب تجدیدپذیری در گروه‌های مختلف مشخص گردید که در گروه تیمار ۱ ضریب تجدید پذیری،  $20/30 \pm 1/34$  درصد بود که در مقایسه با گروه شاهد ( $90/60 \pm 0/47$ ) کاهش معنی داری را نشان داد ( $P<0/001$ ). در گروه تیمار ۲، میانگین ضریب تجدیدپذیری،  $39/70 \pm 1/63$  درصد بود که در مقایسه با گروه تیمار ۱، افزایش معنی دار ( $P<0/01$ ) و در مقایسه با گروه شاهد کاهش معنی داری مشاهده گردید ( $P<0/001$ ) میانگین ضریب تجدیدپذیری در گروه شام  $88/42 \pm 2/62$  درصد بود که در مقایسه با گروه شاهد تفاوت معنی داری نداشت ( $P \geq 0/05$ ) (جدول ۲).

ضریب تمایز لوله‌ای (T.D.I): در مطالعه ضریب تمایز لوله‌ای در گروه‌های مختلف مشخص گردید که در گروه تیمار ۱، ضریب تمایز لوله‌ای،  $14/80 \pm 1/20$  درصد بود که در مقایسه با گروه شاهد ( $93/80 \pm 0/46$ ) کاهش معنی داری را نشان داد ( $P<0/001$ ). در گروه تیمار ۲، میانگین ضریب تمایز لوله‌ای،  $45/10 \pm 1/41$  درصد بود که در مقایسه با گروه تیمار ۱، افزایش معنی دار ( $P<0/01$ ) و در مقایسه با گروه شاهد کاهش معنی داری مشاهده گردید ( $P<0/001$ ) میانگین ضریب تمایز لوله‌ای در گروه شام،  $95/53 \pm 1/75$  درصد بود که در مقایسه با گروه شاهد تفاوت معنی داری نداشت ( $P \geq 0/05$ ) (جدول ۲).

معنی داری مشاهده گردید ( $P < 0/001$ ). ولی در مقایسه با گروه تیمار ۱، تفاوت معنی داری مشاهده نگردید ( $P = 0/291$ ). میانگین ضریب اسپرمیوژنز در گروه شم،  $86/79 \pm 2/05$  درصد بود که در مقایسه با گروه شاهد تفاوت معنی داری نداشت ( $P \geq 0/05$ ) (جدول ۲).

ضریب اسپرمیوژنز (S.I): در مطالعه ضریب اسپرمیوژنز در گروه‌های مختلف مشخص گردید که در گروه تیمار ۱ ضریب اسپرمیوژنز،  $35/50 \pm 1/38$  درصد بود که در مقایسه با گروه شاهد ( $85/70 \pm 1/20$ ) کاهش معنی داری را نشان داد ( $P < 0/001$ ). در گروه تیمار ۲، میانگین ضریب اسپرمیوژنز،  $38/20 \pm 1/66$  درصد بود که در مقایسه با گروه شاهد کاهش

جدول ۲- مقایسه میانگین ضرایب اسپرماتوژنز در گروه‌های مورد مطالعه (mean  $\pm$  SEM)

گروه	ضریب تمایز لوله‌ای (درصد)	ضریب تجدید پذیری (درصد)	ضریب اسپرمیوژنز (درصد)
شاهد	$93/80 \pm 0/46^a$	$90/60 \pm 0/47^a$	$85/70 \pm 1/20^a$
شم	$95/53 \pm 1/75^a$	$88/42 \pm 2/62^a$	$86/79 \pm 2/05^a$
تیمار ۱	$1/20 \pm 24/80^b$	$20/30 \pm 1/34^b$	$35/50 \pm 1/38^b$
تیمار ۲	$45/10 \pm 1/41^c$	$39/70 \pm 1/63^c$	$38/20 \pm 1/66^b$

a, b, c, d حروف غیر همنام در هر ستون نشان دهنده تفاوت معنی دار است ( $P < 0/05$ ).

## بحث

متعاقب کریپتورکیدیسم به دنبال قرار گرفتن بیضه‌ها در درجه حرارت بالاتر در ناحیه سوپرا اسکروتال می‌باشد، بطوریکه در یک روش تحقیقی در (داخل بدن) سرد کردن بیضه‌ها در محوطه بطنی در سگ و خوک منجر به اسپرماتوژنز طبیعی گردید (۲۰). یکی از مکانیسم‌های احتمالی تأثیر کریپتورکیدیسم روی سلول‌های بافت بیضه به واسطه تغییر در پروتئین‌هایی موسوم به پروتئین استرس حرارتی در این سلول‌ها می‌باشد. در انواع گونه‌های سلولی hsp در تحت شرایط طبیعی وجود دارد اما میزان آن تحت شرایط استرس حرارتی به طور مشخصی افزایش می‌یابد (۵). مطالعات صورت گرفته در سال‌های اخیر، وجود مرگ برنامه‌ریزی سلولی یا آپوپتوز را در سلول‌های زیای بافت بیضه پس از قرار گرفتن در درجه حرارت بالا در محوطه بطنی را مشخص کرده است (۲۵ و ۱). با افزایش حرارت در بافت بیضه به دنبال کریپتورکیدیسم میزان پراکسیداسیون چربی

کریپتورکیدیسم یکی از علل ناباروری در انسان و بسیاری از گونه‌های حیوانی است. در ۳-۸ درصد مردان نابارور و در ۲۰ درصد مردان با کاهش شدید اسپرم (ازواسپرمی)، فاکتور ایجادکننده، کریپتورکیدیسم بوده است (۱۳). مطالعات فراوانی در مورد اثرات کریپتورکیدیسم روی بافت بیضه به خصوص روی سلول‌های رده اسپرماتوژنز چه در افرادی که دچار این عارضه بوده و چه پس از ایجاد تجربی آن به روش جراحی در انسان و حیوانات مختلف صورت گرفته است (۲۱ و ۲۰، ۱۶). مطالعات فراوانی نیز پس از ایجاد کریپتورکیدیسم تجربی در حیوانات آزمایشگاهی نظیر موش صحرایی (۷)، موش سوری (۱۹) و همستر طلائی (۲۶) صورت گرفته که همگی نشانگر اختلالات پیش رونده در بافت بیضه و روند اسپرماتوژنز متناسب با افزایش مدت زمان پس از جراحی بوده است. اختلال در روند اسپرماتوژنز

می‌باشد (۳). کشف ساپونین به عنوان ماده فعال، منجر به روشن شدن خواص دارویی جنسینگ شد. ترکیبات فنلی نسبت به ساپونین، مسئولیت بیشتری نسبت به اثر آنتی اکسیدانی دارند (۱۷). تیمار به وسیله جنسینگ از اختلالات بیضوی از طریق کاهش تولید پراکسیداز و سوپراکسید NAPDH جلوگیری می‌کند (۱۰). محققین در گزارش خود از جنسینگ به فعالیت آنتی اکسیدانی آن در هر دو محیط آبی و لیپیدی به وسیله شلاته کردن یون‌های فلزی و بیگانه خواری رادیکال‌های آزاد اشاره کردند (۲۳). در تحقیق حاضر مشخص گردید مصرف جنسینگ در موش‌های صحرایی که تحت جراحی اورکیدوپکسی قرار گرفته بودند باعث بهبود سریعتر شاخص‌های هیستومورفومتری و شاخص‌های اسپرماتوژنز و تسریع روند ترمیم بافت بیضه در مقایسه با گروهی که پس از اورکیدوپکسی سالین نرمال دریافت کرده بودند، گردید. طوری که قطر لوله‌های منی ساز، ضخامت اپیتلیوم لوله‌ها و ضرایب تمایز لوله ای و تجدیدپذیری در گروه تیمار ۲ در مقایسه با گروه تیمار ۱ افزایش معنی داری را نشان داد ( $P < 0/05$ ). همچنین نتایج بیانگر افزایش معنی دار میزان هورمون تستوسترون در گروه دریافت کننده جنسینگ بود ( $P < 0/05$ ) که با نتایج تحقیقات سایر محققین تطابق دارد. Kim و همکارانش در سال ۲۰۱۰ بر اثرات جنسینگ روی پیچ‌خوردگی بیضه مطالعه کردند و متوجه افزایش میزان تستوسترون بعد از مصرف جنسینگ شدند (۱۴). Hwang و همکارانش در سال ۲۰۱۰، بهبود عملکرد بافت بیضه متعاقب مصرف جنسینگ را مورد بررسی قرار دادند که مشخص شد جنسینگ میزان تستوسترون و عملکرد بافت بیضه را نسبت به گروه مسن افزایش می‌دهد (۹). در یک بررسی، اثرات آنتی اکسیدانی جنسینگ روی بافت بیضه در موش‌های صحرایی که تحت درمان با chlorpyrifos بودند، انجام شد که نتایج نشان داد مصرف توام جنسینگ و chlorpyrifos میزان تستوسترون و تعداد اسپرم را در مقایسه با مصرف به تنهایی chlorpyrifos افزایش می‌دهد (۶). Hye-min

در سلول‌های زایا افزایش می‌یابد و علاوه بر آن فعالیت آنزیم‌های آنتی اکسیدان نیز دچار اختلال می‌شود (۱۱). بررسی‌های انجام شده نشان می‌دهد که مصرف آنتی اکسیدان‌هایی نظیر ویتامین E و ویتامین C موجب کاهش آسیب‌های بافت بیضه و کاهش سلول‌های آپوپتوتیک در کریپتورکیدیسم تجربی می‌گردد (۲۲). در یک بررسی انجام شده توسط محققین مشخص گردید که مصرف ویتامین C در خرگوش‌های بالغ کریپتورکید، موجب کاهش تعداد سلول‌های آپوپتوتیک در لوله‌های سمینفر می‌شود (۱۵ و ۲). در یک تحقیق نشان دادند که مصرف مهارکننده‌های گزانتین اکسیدازها مانند آلپورینول موجب کاهش سلول‌های زایای آپوپتوتیک که در اثر ایجاد کریپتورکیدیسم تجربی در موش صحرایی‌های نابالغ به وجود آمده‌اند، می‌شود (۱۵). Saalu و همکاران (۲۰۰۷) نشان دادند که مصرف ویتامین E، پس از ایجاد کریپتورکیدیسم تجربی دوطرفه در موش‌های صحرایی، موجب کاهش اثرات سوء کریپتورکیدیسم بر بافت بیضه در گروه‌های تحت درمان می‌شود (۲۲). Babaei و همکاران (۲۰۱۰) نشان دادند که مصرف سولفات روی به عنوان یک آنتی اکسیدان، اثرات مخرب نهان بیضگی یک طرفه را در موش‌های صحرایی نر بهبود می‌بخشد (۴). به دنبال اصلاح کریپتورکیدیسم که تحت عنوان جراحی اورکیدوپکسی یا اورکیدوپکسی نامیده می‌شود، آثار مخرب کریپتورکیدیسم بر بافت بیضه به مرور ترمیم می‌گردد. در یک مطالعه ایجاد کریپتورکیدیسم در موش‌های صحرایی نابالغ موجب اختلال در ساختار بافتی و عملکرد سلول‌های سرتولی و مهار هورمون ABP گردید که ۸۰ روز پس از جراحی اورکیدوپکسی ترمیم آسیب‌های بافتی مشاهده شد. بدیهی است میزان آسیب‌های وارده به بافت بیضه در کریپتورکیدیسم و ترمیم آن به دنبال اورکیدوپکسی به طول دوره کریپتورکیدیسم بستگی دارد (۱۲). مصرف برخی از داروها ممکن است در بهبود سریع تر بافت‌های آسیب دیده موثر باشد. جنسینگ حاوی ترکیبات فنلی، پلی استیلن، آکالوئیدها و پلی ساکاریدها



- Danno, S., Itoh, K., Matsuda, T. (2000). Decreased expression of mouse Rbm3, a cold – shock Protein, in sertoli cells of cryptorchid testis. *Am. J. Pathol.* 156(5):1685-1692.
- Diab, A., Abd El-Aziz, A, Hendawy, A. , Zahra, M., Hamza, R. (2012): Antioxidant role of both propolis and ginseng against neurotoxicity of chlorpyrifos and profenofos in male rats. *Life Sci. J.* 9(3):987-1008.
- Hall, R., Gomes, W.R. (1975). The effect of artificil cryptorchidism on serum oestrogen and testosterone levels in the adult male rat. *Acta Ehdocrinol.* , 80:583-591.
- Hosseini, A., Zare, S., Ghaderi Pakdel, F., Ahmadi, A. (2010): Effects of Vitamin E and Ginseng Extract on Fertility Changes Induced by Cyclophosphamide in Rats. *J. Reprod. Infertil.* 11(4):227-237.
- Hwang, S., Sohn, S.H., Wee, J., Yang, J.B., Kyung, J.S., Kwak, Y., Kim, S.W., Kim, S. (2010): Panax ginseng improves senile testicular function in rats. *J. Ginseng Res.* 34(4): 327-335.
- Hye-Min, P., Shang-Jin, K., Hyeon-Kyu, G., Gi-Beum, S. K., Jin-Shang, K., Hyung-Sub, K. (2011): Korean red ginseng prevents ethanol-induced hepatotoxicity in isolated perfused rat liver. *Korean J .Vet. Res.* 51(2):159-164.
- Ikeda, M., Kodama, H., Fududa, J. (1999): Role of radical oxygen species in the rat testicular germ cell apoptosis induced by heat stress. *Biol. Reprod.* 61:393-399.
- Jegou, B., Peake, R., Irby, D., Kretser, D. (1984): Effects of the induction of experimental cryptorchidism and subsequent orchidopexy on testicular function in immature rats. *Biol. Reprod.* 30(1):179-187.
- Kaki, T., Sofikitis, N. (1999): Effects of unilateral cryptorchidism on controlateral sperm quality quantatity and ferfilizing capacity. *Yanago Acta Medica.* 42:79-86.
- Kim ,Y. , Kim, G., Shin, J., Kim, K., Lim, J. (2010): Effect of korean red ginseng on testicular tissue injury after torsion and detorsion. *Korean. J. Urol.* 51:794-799.

و همکاران در سال ۲۰۱۱ بر عملکرد جنسینگ بر سمیت کبدی ناشی از اتانول در کبد موش صحرایی کار کردند و به این نتیجه رسیدند که جنسینگ خاصیت آنتی آپوپتوتیک، در برابر اثرات آملیورات اتانول بر کبد را دارد (۱۰). Hosseini و همکاران (۲۰۱۰) مشخص نمودند که تعداد اسپرم در مصرف سیکلوسفامید توام با جنسینگ افزایش می یابد (۸). نتایج این مطالعه نشان داد که جنسینگ باعث بهبود سریعتر بافت بیضه پس از جراحی اصلاح کریپتورکیدسم در موش های صحرایی می شود.

### تشکر و سپاسگزاری

این مقاله از طرح تحقیقاتی که با بودجه پژوهشی و حمایت مالی دانشگاه آزاد اسلامی واحد تبریز به انجام رسیده است، استخراج شده است. بدینوسیله از معاونت پژوهش و فن آوری دانشگاه آزاد اسلامی واحد تبریز تشکر و قدردانی می گردد.

### فهرست منابع

- صفوی، س.ا.، خیاط نوری، م.، شهروز، ر. (۱۳۸۷): مطالعه آپوپتوز در بافت بیضه متعاقب ایجاد نهان بیضگی تجربی یکطرفه در موش صحرایی بالغ. فصلنامه علمی - پژوهشی فیض، ۱۲(۳):۳۹-۳۳.
- AL-Asadi, F. (2011): Effect of Vitamin C on Apoptotic Germ Cells of Cryptorchid testis in Rabbits. *Bas. J. Vet. Res.* 10(1):67-81.
- Attele, A.S., Wu, J.A., Yuan, C.S. (1999): Ginseng pharmacology: multiple constituents and multiple actions. *Biochem. Pharmacol.* 58:1685-1693.
- Babaei, H., Azari, O., Kheirandish, R., Abshenas, J. Mohammadi, N. (2010). Zinc Therapy Improves rious Effects of Experimental Unilateral Cryptorchidism: Histopathological Evaluation of Testes, Iran. *J. Vet. Surg.* 5(12):77-88.

15. Kumagai, A., Kodama, H., Kumagai, J., Fukuda, J., Kawamura, K., Tanikawa, H., Sato, N., Tanaka, T. (2002): Xanthine oxidase inhibitors suppress testicular germ cell apoptosis induced by experimental cryptorchidism. *Mol. Hum. Reprod.* 8(2):118-123.
16. Liamara, R., Luis, A., Fabio, F. (2005): Sperm retrieval techniques in rats with suppressed spermatogenesis by experimental cryptorchidism. *Hum. Reprod.* 20(2):443-447.
17. Liao, B., Newmark, H., Zhou, R. (2002): Neuroprotective effects of ginseng total saponin and ginsenosides Rb1 and Rg1 on spinal cord neurons in Vitro. *Exp. Neurol.* 173(2):224-234.
18. Meistrich, M., Wilson, G., Porter, K. (2003): Restoration of spermatogenesis in DBCP – treated rats by hormone suppression. *Toxicol. Sci.* 76(2):418-426.
19. Mendis, S., Kerr, J. (1990): Experimental cryptorchidism in the adult mouse: qualitative and quantitative light microscopic morphology. *J. Androl.* 11(6):539-547.
20. Pinart, E., Sancho, S., Briz, M. (1999): Morphologic study of the testis from spontaneous unilateral and bilateral abdominal cryptorchid boars. *J. Morphol.* 239(3):225-243.
21. Ren, L., Medan, M., Ozu, M. (2006): Effects of experimental cryptorchidism on sperm motility and testicular endocrinology in adult male rats. *J. Reprod. Develop.* 52(2): 219-228.
22. Saalu, L., Oluyemi, K., Omotuyi, I. (2007): a-Tocopherol (vitamin E) attenuates the testicular toxicity associated with experimental cryptorchidism in rat. *Afr. J. Biotechnol.* 6(12):1373-1377.
23. Saleh, A.S. (2012): Effects of taurine and/or ginseng and their mixture on lipid profile and some parameters indicative of myocardial status in streptozotocin-diabetic rats. *J. Basic. Appl. Zool.* 65:267-273.
24. Shetty, G., Wilson, G., Huhtaniemi, I. (2000): Gonadotropin-Releasing Hormone analogs stimulated and testosterone inhibits the recovery of spermatogenesis in irradiated rats. *Endocrinology.* 141:1735-1745.
25. Shidone, T., Billing, H. (1994). Experimentally induced cryptorchidism increases apoptosis in rat testis. *Biol. Reprod.* 51:866-872.
26. Vigodner, M., Lewin, L. (2003): Evaluation of damage to the testicular cells of golden hamsters caused by experimental cryptorchidism using flow cytometry and confocal microscopy. *Int. J. Androl.* 26(2): 84-90.