

اولتراسونوگرافی بطن چپ قلب در گوسفند

مهرداد یادگاری دهکردی^{۱*}، عباس وشکینی^۲، سارنگ سروری^۳، افشین رئوفی^۳، فاطمه عباسیان^۴

Ultrasonography of left ventricle of heart in sheep

Yadegari Dehkordi. M.^{1*}, Veshkini. A.², Soroori. S.³, Raoofi. A.³, Abbasian. F.⁴

1- * Postgraduate of radiology, Faculty of Veterinary Medicine, Science and Research Branch, Islamic Azad University, Tehran, Iran. (yadegari_mehrdad@yahoo.com)

2- Department of Clinical Science, Faculty of Veterinary Medicine, Islamic Azad University, Science and Research Branch, Tehran- Iran

3- Department of Clinical Science, Faculty of Veterinary Medicine, Tehran University, Tehran - Iran

4- Department of cardiologist, Hajar hospital, school of medicine shahrekord university of medical science, shahrekord- Iran

The assessment of the normal heart parameters in healthy animals for evaluation of heart structure, function and cardiovascular disease are necessary.

In this study 10 male lori- bakhtiari sheep with one year age and weights 42kg ± 3kg were selected. All sheep were normal in clinical examination. The left ventricle was evaluated by B-mode and M-mode systems. Echocardiography was done in 4 and 5 intercostal spaces. Mean of the (LVIDd), left ventricular internal dimension at end-systole (LVIDs), left ventricular free wall thickness at end-diastole (LVFWd), left ventricular free wall thickness at end-systole (LVFWs), left atrial dimension (IVSd), interventricular septal thickness at end-systole (IVSs), left ventricular internal dimension at end-diastole.

Keywords: Sheep, Echocardiography, Heart

انتخاب شدند. برای انجام آزمایش، پشم‌های دو طرف قفسه دسینه (چپ و راست) در فضای بین دنده‌ای چهارم و پنجم به طور کامل تراشیده شد. سپس حیوان به بخش سونوگرافی منتقل گردید. پس از کاهش استرس‌های محیطی و قرار گرفتن حیوان در محیطی آرام و تاریک در حالت ایستاده و بدون استفاده از مقید کننده‌های شیمیایی، اکوکاردیوگرافی با استفاده از دستگاه سونوگرافی Medison مدل EX8000 و

چکیده

محاسبه پارامترهای طبیعی قلب در حیوانات سالم برای ارزیابی بهتر و دقیق‌تر ساختار و عملکرد قلب و تشخیص بسیاری از ناهنجاری‌ها و بیماری‌های ناشی از عملکرد نامناسب دستگاه قلبی - عروقی، از اهمیت ویژه‌ای برخوردار است. در این تحقیق تعداد ۱۰ راس گوسفند سالم نر نژاد لری - بختیاری با سن حدود یکسال و وزن 42 ± 3 کیلوگرم انتخاب شدند. اکوکاردیوگرافی در مد روشنائی و حرکت از فضای بین دنده ای چهارم و پنجم در نماهای طولی و عرضی تهیه شد. در این تحقیق میانگین اندازه بطن چپ در زمان سیستول و دیاستول به ترتیب ۱/۳۵ و ۳ سانتیمتر، اندازه دیوار آزاد بطن چپ در زمان سیستول و دیاستول به ترتیب ۱/۳۳ و ۱ سانتیمتر، اندازه دیوار بین بطنی در زمان سیستول و دیاستول به ترتیب ۱/۵۳ و ۹۷/۹۷ سانتیمتر و میزان کسر کوتاه $0.54/0.78$ تعیین گردید.

واژگان کلیدی: گوسفند، اکوکاردیوگرافی، قلب

تاریخ دریافت: ۸۸/۳/۴ تاریخ پذیرش: ۸۸/۶/۱۳

مقدمه

اکوکاردیوگرافی به عنوان یک روش غیر تهاجمی و ارزشمند برای ارزیابی ساختاری و عملکردی قلب، اندازه حفرات قلب، ضخامت و حرکت دیواره، آناتومی و حرکت دریچه‌ها، عروق بزرگ و پریکارد به شمار می‌رود. باتوجه به تنوع نژادی و سابقه طولانی نگهداری و پرورش گوسفند در ایران و همچنین جایگاه گوسفند در قالب یک مدل آزمایشگاهی، ضرورت بررسی و تحقیق در زمینه‌های مختلف پاراکلینیکی بر روی این حیوان از اهمیت ویژه‌ای برخوردار است.

مواد و روش کار

در این تحقیق تعداد ۱۰ راس گوسفند سالم نر نژاد لری - بختیاری با سن حدود یک سال و وزن 42 ± 3 کیلوگرم

*1- دانش آموخته رادیولوژی دامپزشکی، دانشکده علوم تخصصی دامپزشکی، واحد علوم و تحقیقات، دانشگاه آزاد اسلامی، تهران، ایران. Yadegari_mehrdad@yahoo.com
2- گروه علوم درمانگاهی، دانشکده دامپزشکی دانشگاه آزاد اسلامی واحد علوم و تحقیقات تهران، تهران، ایران
3- گروه علوم درمانگاهی، دانشکده دامپزشکی دانشگاه تهران، تهران، ایران
4- گروه علوم درمانگاهی، دانشکده پزشکی دانشگاه شهکرد، تهران، ایران

اکوکاردیوگرافی اندازه‌گیری‌های طبیعی ساختارهای مختلف قلب مشخص می‌شود که بدین وسیله علاوه بر تعیین این معیارها در حیوانات سالم و ثبت مقادیر طبیعی آن در تشخیص بسیاری از ناهنجاری‌ها و بیماری‌هایی که در اثر عملکرد نامناسب و ناقص دستگاه قلبی - عروقی بوجود می‌آید، مفید است. بدست آوردن شاخص‌های طبیعی اکوکاردیوگرافی در انسان و حیوانات مختلف مورد بررسی قرار گرفته و تحقیقات فراوانی در این باره وجود دارد. نکته قابل توجه در این مطالعات عوامل تاثیرگذار بر روی شاخص‌های اکوکاردیوگرافی مثل، سن، وزن، جنس، نژاد و گونه است که می‌تواند نتایج حاصل از هر تحقیق را تحت تاثیر قرار دهد. در مطالعاتی که به آن اشاره می‌شود شاخص‌های اکوکاردیوگرافی با توجه به عواملی که به آن اشاره شد مورد بررسی قرار گرفته است.

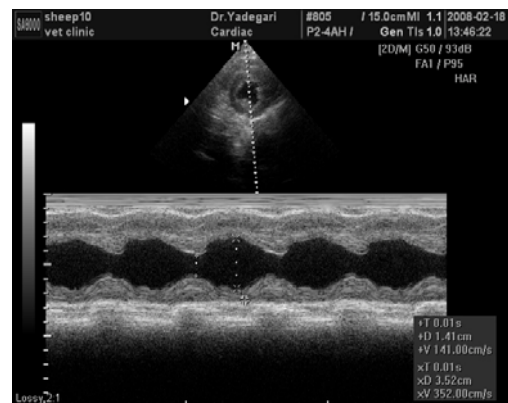
اطلاعات محدودی راجع به اندازه‌های اکوکاردیوگرافی طبیعی نشخوارکنندگان در نژادهای مختلف در دست می‌باشد. با این وجود Hallowell و همکاران در سال ۲۰۰۷، روش و مقادیر طبیعی اکوکاردیوگرافی را در گاوهای شیری بالغ مورد مطالعه قرار داده است. در این تحقیق اکوکاردیوگرام ۲۲ راس گاو شیری سالم (۱۰ راس نژاد جرسی و ۱۲ راس نژاد هلشتاین فریزین) با وزن حدود ۷۰۰-۴۰۰ کیلوگرم بدست آمد. اندازه‌های بطن چپ و راست بر اساس وزن بدن، در گاوهای نژاد جرسی به طور معنی داری بیشتر از گاوهای نژاد هلشتاین فریزین است (۴).

Braun و همکاران در سال ۲۰۰۱ به انجام اکوکاردیوگرافی قلب طبیعی گاوها پرداختند. در این تحقیق ۵۱ گاو که از لحاظ بالینی سالم بودند، از فضای بین دنده‌ای سوم و چهارم در هر دو طرف قفسه سینه مورد آزمایش اکوکاردیوگرافی قرار گرفتند. رهیافت‌های خلفی در هر دو نمای محور طولی و عرضی و جلویی در نمای محور طولی از سمت راست و رهیافت‌های جلویی و خلفی در نمای محور طولی از سمت

ترانسدیوسر phased arrsy با فرکانس ۴-۲ مگاهرتز صورت گرفت. برای ارزیابی بطن چپ قلب از چهارمین و پنجمین فضای بین دنده‌ای در سمت راست قفسه سینه نماهای طولی و عرضی در سیستم نمایش روشنای تهیه شد. سپس در نمای عرضی با استفاده از سیستم نمایش حرکت قطر داخلی بطن در زمان سیستول و دیاستول، اندازه دیوار آزاد بطن چپ در زمان سیستول و دیاستول، اندازه دیواره بین بطنی در زمان سیستول و دیاستول و کسر کوتاه محاسبه و اندازه‌گیری گردید (تصویر ۱). در انتها میانگین وانحراف معیار برای هر یک از شاخص‌ها محاسبه گردید.

نتایج

در این تحقیق، میانگین اندازه داخلی لومن بطن چپ در زمان سیستول و دیاستول به ترتیب ۱/۳۵ و ۳ سانتی متر، اندازه دیوار آزاد بطن چپ در زمان سیستول و دیاستول به ترتیب ۱/۷۳ و ۱ سانتی متر، اندازه دیوار بین بطنی در زمان سیستول به ترتیب ۱/۵۲ و ۰/۹۷ سانتی متر و میانگین کسر کوتاه بطن چپ، ۵۴/۷۸٪ محاسبه گردید.



نگاره ۱- اندازه گیری قطر داخلی بطن چپ در زمان سیستول و دیاستول

بحث

اکوکاردیوگرافی به عنوان یک روش غیرتهاجمی و ارزشمند برای ارزیابی ساختاری و عملکردی قلب به شمار می‌رود. با

مشاهده میشود. از مهمترین عوامل تاثیرگذار در روی شاخص‌های اکوکاردیوگرافی نژاد است.

تشکر و سپاسگزاری

از خانم دکتر طاهره نظری، آقایان: دکتر علی رضا وجهی، دکتر محمد نصرالله زاده ماسوله و دکتر مهدی توانا تشکر و قدردانی می‌نمایم.

فهرست منابع

1. Amory, H., Kafidi, N., Lekeux, P., (1992): Echocardiographic evaluation of cardiac morphologic and functional variables in double muscled calves., *Am J Ve Res.* 53 (9): 1540-7.
2. Amory, H., Lekeux, P., (1991): Effect of growth on functional and morphological echocardiographic variable in friesian calves. *Vet Rec.* 128 (15): 349-54.
3. Braun, U., Schweizer, T., pusteria, N., (2001): Echocardiography of the normal bovine heart: technique and ultrasonographic appearance., *vet Rec.* 148 (2): 47-51.
4. Hallowell, G. D., Potter, T.J., Bowen, IM., (2007): Methods and normal values for echocardiography in adult dairy cattle., *J Vet cardiol.*, 9 (2): 91-8.
5. Olsson, K., Hansson, K., Hydbring, E., Winblad Von walter, L., Haggstrom, J., (2000): A serial study of heart function during Pregnancy, lactation and the dry period in dairy goat using echocardiography., *Experimental physiology*, (2001);8601, 93-99.

چپ مورد آزمایش قرار گرفت. در هر مکان، با توجه به جهت و محل قرار گرفتن ترانسدایوسر، تصاویر ایجاد شده از قلب، ضبط شد. در نمای محور طولی قلب از سمت راست با قرار گرفتن ترانسدایوسر در چهارمین فضای بین دنده ای در ۸-۱۰ سانتی متری پائینی سطح برجستگی آرنج، تصویر هر چهار حفره قلب بدست می‌آید (۳).

Amory و همکاران در سال ۱۹۹۲ به ارزیابی اکوکاردیوگرافی متغیرهای ساختاری و عملکردی در قلب گوساله های گوشتی می پردازد. در این تحقیق متغیرهای ساختاری و عملکردی اکوکاردیوگرافی در ۱۷ گوساله نژاد فریزین و ۸ گوساله نژاد سفید و آبی بلژیکی در طول دوره رشد، ارزیابی شد. با استفاده از روش اکوکاردیوگرافی دو بعدی و مد حرکت، اندازه گیری های در هر دو نمای محور طولی و عرضی انجام شد. اکثر اندازه های بطن چپ در زمان دیاستول بین دو نژاد از لحاظ آماری تفاوت معنی داری نداشت. اندازه گیری های بطن چپ و ضخامت دیواره آن در زمان دیاستول، در گوساله های نژاد سفید و آبی بلژیکی به ترتیب کمتر و بیشتر از گوساله های نژاد فریزین است (۱ و ۲).

Olsson و همکاران در سال ۲۰۰۰ به بررسی عملکرد قلب بزهای شیری در طول دوره آبستنی، شیرواری و خشکی با استفاده از اکوکاردیوگرافی پرداختند. در این تحقیق قلب ۸ بز سوئدی نژاد کاپرا هیرکوس مورد ارزیابی قرار گرفت. ابعاد قلبی در اکوکاردیوگرافی در طول دوره های فوق تفاوت معنی داری نداشت (۵).

در مقالات مذکور اکوکاردیوگرافی طبیعی حیوانات مختلف مورد بررسی قرار گرفتند و عواملی مثل سن، وزن، جنس، نژاد و گونه به عنوان عوامل تاثیرگذار بر روی شاخص های اکوکاردیوگرافی مطرح شدند. در بین حیوانات مختلف حتی در بین یک گونه و یا نژادهای مشابه عوامل فوق تاثیرات یکسانی بر روی شاخص های اکوکاردیوگرافی ندارند و اختلاف زیادی در مورد تاثیر این عوامل بر روی شاخص ها