

# مطالعه بیماریزایی سویه ایرانی ویروس لارنگوتراکئیت عفونی در کشت

## سلول فیبروبلاست جنین جوجه

رؤیاصدری<sup>\*</sup>، روزبه فلاحی<sup>۱</sup>، شهین مسعودی<sup>۱</sup>، سعید مهدوی<sup>۱</sup>، سید مهرداد میر سعیدی فراهانی<sup>۲</sup>

### چکیده

لارنگوتراکئیت عفونی (ILT) یک بیماری ویروسی حاد دستگاه تنفسی ماکیان است که در مواردی می تواند باعث کاهش شدید تولید گردد. ویروس لارنگوتراکئیت عفونی (ILT) از خانواده هرپس ویریده بوده و تمامی خصوصیات ویروس های این خانواده را دارا می باشد و توانایی تکثیر بر روی پرده کوریو آنتوتیک تخم مرغ جنین دار را دارد. از آنجا که تکثیر ویروس قبل از رشد یافتن در تخم مرغ جنین دار بطور یقین مشخص نمی باشد، به همین علت در این تحقیق تکثیر ویروس بر روی بافت های گوناگون جنین جوجه مورد بررسی قرار گرفته است. ویروس ILT روی سلول کلیه جوجه، ریه، کبد و فیبروبلاست جنین جوجه با استفاده از محیط غنی شده کشت سلول هنکس (Hank's) که شامل ۱۰٪ (v/v) سرم جنین گاو و ۵٪ (w/v) تریپتوز فسفات برات (TPB) می باشد کشت داده شده است. آثار ضایعات سلولی (CPE) از پاساژ ۸-۷ مشاهده شد. گنجیدگیهای نوع A که نشاندهنده قابلیت رشد و تکثیر ویروس در سلول است با رنگ آمیزی هماتوکسیلین-ئوزین مشاهده گردید. همچنین وجود آنتی ژن ویروسی در سلول با انجام آزمایش AGID به اثبات رسید. با نتایج بدست آمده از این تحقیق مشخص شد که ویروس ILT قادر به تکثیر و ایجاد ضایعات سلولی در کشت سلولی می باشد بنابراین می توان از این روش جهت جدا سازی ویروس از موارد بالینی استفاده نمود.

**واژگان کلیدی:** تورم عفونی بینی و نای پرندگان، فیبروبلاست جنین جوجه، بیماریزایی، کشت سلولی

### مقدمه

لارنگو تراکئیت عفونی طیور یکی از بیماری های تنفسی ویروسی پرندگان است که بعلاوت ویروس هرپس-آلفا در سراسر دنیا رخ میدهد. این ویروس همچنین می تواند سایر انواع پرندگان را هم از قبیل قرقاول، کبک و طاووس را مبتلا سازد (۱۴). ویروس لارنگو تراکئیت دارای مشخصات ویروسهای گروه هرپس بوده و مانند ویروسهای هرپس-

### Study on the pathogenicity of Iranian strain of infectious laryngotracheitis virus in chicken embryo fibroblast cell culture (CEF)

Sadri, R.<sup>1</sup>, Fallahi, R.<sup>1</sup>, Masoudi, S. H.<sup>1</sup>, Mahdavi, S.<sup>1</sup>, Mirsaedi Farahani, S. M.<sup>2</sup>,

1-Razi Vaccine and Serum Research Institute, Hesarak, Karaj, Iran

2-Student of Veterinary Medicine, Faculty of Veterinary Medicine, Islamic Azad University, Karaj Branch, Karaj, Iran

Infectious Laryngotracheitis (ILT) is an acute respiratory disease that sometimes decreases production dramatically. This virus has all characteristics of the herpes virus group and can be propagated in the chorioallantoic membrane of the embryonated chicken egg. Since it is not fully understood that if the virus (ILT) is propagated in tissue culture before grown in embryonated eggs various chick embryo tissues and culture system were tried in this study. The tissues were used included kidney, lung, liver and fibroblast cells, Stationary culture with Hank's modified using 10% (v/v) fetal bovine serum and 5% (w/v) tryptose phosphate broth (TPB) supplemented. The cytopathic effect (CPE) observed after 7-8 passages and Inclusion bodies of type A were seen by H&E staining. The presence of viral antigen within infected cells was confirmed by AGID test. Since the ILTV used in this research propagated and caused CPE in CEF cell culture, this cell culture can be used for primary isolation of virus from infected birds.

**Key words:** Avian Infectious Laryngotracheitis Virus, Chicken Embryo Fibroblast, Pathogenicity, Cell culture

آلفا در سایر گونه ها می توانند در حیوانات بهبود یافته، بصورت نهفته باقی مانده و ایجاد حامل های ویروسی نمایند (۲۳). از نظر بالینی بیماری ممکن است به سه شکل فوق حاد، تحت حاد و مزمن یا خفیف ظاهر شود.

۱-اعضاء هیات علمی موسسه تحقیقات واکنس و سرم سازی رازی، حصارک، کرج، ایران (R.sadri@rsvsri.ir)  
۲- دانشجوی دکتری دامپزشکی، دانشکده دامپزشکی، دانشگاه آزاد اسلامی واحد کرج، کرج، ایران

## مواد و روش کار

**سویه ویروسی:** سویه ویروسی که در این مطالعه استفاده شد، سویه تغییر یافته لارنگو تراکئیت بود که در پروسه تولید واکسن در موسسه رازی بکار می رود.

### آماده سازی کشت سلولی:

کشت های اولیه و ثانویه CEF در ظروف یکبار مصرف بر اساس روش های (۱۰ و ۲۲) تهیه شد. بطور کلی جنین های ده روزه از تخم مرغ های جنین دار (Specific Pathogen Free) بطور آسپتیک تهیه و کاملاً "بوسیده" قیچی استریل شده جراحی به قطعات مناسب و میلی متری خرد گردیده و سپس بوسیله محلول فسفات بافر شستشو داده شده و به این ترتیب خون و ذرات اضافی حذف شدند. برای ایجاد سوسپانسیون از محلول ۰/۲۵٪ (دو نیم در هزار) تریپسین در چندین مرحله و هر بار بمدت پنج الی شش دقیقه بر روی دستگاهی با کمک مگنت بافت فیرو بلاست هضم گردید و بوسیله پارچه گاز استریل شده دو لایه ای صاف و فیلتر گردید این محلول حاوی سلول بوسیله سانتریفیوژ با دور ۱۵۰۰ rpm در مدت ده دقیقه متراکم گردید و سپس رسوب سلولی بدست آمده را با کمک محیط رشد سلولی غنی شده هانکس که محتوی ۱۰٪ سرم جنین گاوی و مکمل تریپتوز فسفات برات است را مجدداً بشکل سوسپانسیون در آورده و به میزان ۷-۸ میلی لیتر در ظروف کشت سلولی استریل شده یکبار مصرف ریخته شد و در گرمخانه نگهداری گردید، یک لایه سلولی در مدت ۲۴-۴۸ ساعت تشکیل شد و سپس محیط نگهدارنده پس از این مدت جایگزین محیط رشد گردید (نگاره ۱).

### تکثیر ویروس در کشت سلول:

با تلقیح ویروس لارنگو تراکئیت در سلولهای تک لایه ای

طیور معمولاً در تمام سنین به ویروس حساس هستند (۲۰). شکل اپی زئوتیک بیماری که بسرعت در پرندگان حساس گسترش می یابد باعث ابتلا ۱۰۰-۹۰٪ پرندگان گله می شود. مرگ و میر بیماری متفاوت بوده و از ۷۰-۵٪ متغیر است (بطور متوسط ۲۰-۱۰٪) (۱۰). تشخیص آزمایشگاهی بر مبنای جدا سازی و اثبات ویروس یا آنتی ژن های ویروسی یا آنتی بادی های اختصاصی در سرم می باشد (۴ و ۱۴).

بیماری لارنگو تراکئیت با استفاده از دو نوع واکسن کنترل می شود که یکی با استفاده از رشد ویروس در جنین طیور (Chicken Embryo Origin) و دیگری به کمک تکثیر ویروس در کشت بافت (Tissue Culture Origin) تهیه می شوند (۵). ویروس بیماری لارنگو تراکئیت ابتدا بر روی غشای کوریو آلتوتوئیک (Chorioallantoic Membrane) جنین های در حال رشد تکثیر می یافت (۲۰ و ۱۰). با پیشرفت در تکنیک های کشت سلولی، محققین بسرعت متوجه شدند که این ویروس می تواند در سلول های کلیه (Culture Kidney) طیور بالغ و به همان شکل در انواع سلولهای اپی تلیال جنین طیور مانند ریه و کبد جنین طیور تکثیر یابد و ازدیاد حاصل نماید. (۸ و ۲۰). ویروس بیماری لارنگو تراکئیت ممکن است در کشت سلولهای ایمنی طیور نیز تکثیر یابد (۱۰). چندین سیستم آزمایشگاهی مختلفی در زمینه جداسازی و تکثیر ویروس با هم مقایسه شدند و سیستم کشت سلولهای CEL, CK در بین سیستم های تکثیری بسیار مناسب شناخته شدند و سیستم کشت CEK سلول های ریه جنین طیور و CAM دارای حساسیت کمتری بودند این پژوهش گزارشی از تکثیر و پاتوژنز ویروس لارنگو تراکئیت در کشت سلولی فیرو بلاست جنین جوجه و جداسازی ویروس در کشت سلولی با کمک آگار ژل ای مینوژن دیفیوژن تست برای نشان دادن وجود یا عدم وجود ویروس یا آنتی بادی بر علیه ویروس لارنگو تراکئیت استفاده می شود.

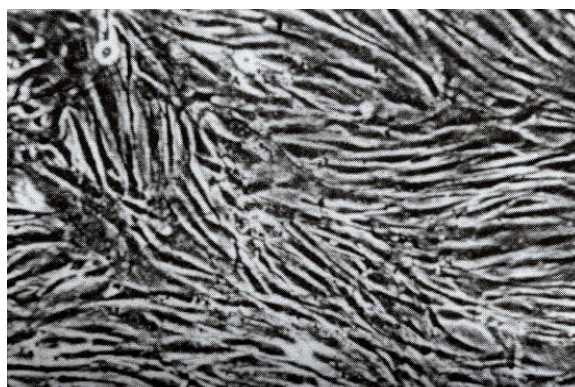
غول پیکر) و واکوئوله شدن سلولها بود.

آزمون ژل دیفیوژن (AGID Test):

برای نشان دادن وجود و حضور آنتی ژن لارنگوتراکئیت در کشت سلولی CEF، آزمون AGID انجام شد. از آنجا که آنتی ژن لارنگوتراکئیت از ویروسهای آلوده کننده سلولی تهیه شده بود این آزمون بر طبق گزارش Jordan & Chubb انجام گردید (۱۰). آنتی ژن لارنگوتراکئیت را در چاهک مرکزی و سرمهای مورد آزمایش را در چاهک های تعبیه شده در ژل در اطراف آنتی ژن قرار داده شد و نتایج مثبت و منفی سرم ها پس از ۲۴ ساعت نگهداری در دمای اتاق قرائت گردید.

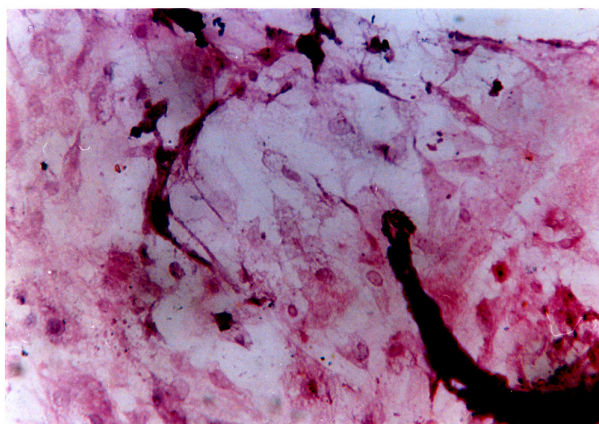
### نتایج

عادت پذیری ویروس لارنگوتراکئیت عفونی بر روی کشت سلولهای فیروبلاست جنین جوجه (CEF) بر مبنای پاساژهای متعدد و کور انجام شد. در روز پنجم پس از آلوده کردن سلول های کشت منولایری سلول دو مرتبه ذوب و منجمد شد. نتایج بعنوان منعی برای تلقیح ویروس جهت ایجاد آلودگی های بعدی استفاده شد و بطور کلی پس از ۸-۷ پاساژ، آثار تخریب سلولی مشاهده گردید که این رخداد با تشکیل سلولهای غول پیکر و گرد شدن سلولها و همچنین با جابجائی کروماتین و تراکم و ادم هسته ای بازوفیلی مشخص گردید. (نگاره ۲). لازم بذکر است که گنجیدگی های داخل هسته ای از پاساژ ۸-۷ قابل رویت بودند. (نگاره ۳) و این ویروس باعث گردید تعدادی از سلولها متحمل دژنراسیون و گرانولار شوند. سلولها بعضاً از ظروف کشت سلولی جدا شده و یا بصورت ساختار عنكبوتی شکل کشیده می گردیدند. (نگاره ۵) زمان لازم برای ایجاد آثار تخریب سلولی (CPE) بین ۱۲۰-۷۲ ساعت متفاوت بود. کشت های کنترل معمولاً بمدت نه روز قبل از اینکه حالت منولایر بودن آنها با دژنره شدن از بین برود نگهداری می شدند. وجود ویروس لارنگوتراکئیت عفونی بوسیله آزمون ژل دیفیوژن تأیید گردید و تشکیل خط رسوبی



نگاره ۱- کشت سلول یک لایه از سلول های فیروبلاست جنین جوجه ۱۰ روزه

(یک لایه شده) فیرو بلاست جنین جوجه به میزان ۰/۱ ml که محتوی ۰/۰۰۱ TCID<sub>50</sub>/ml بود (۲۱)، را پس از جذب ویروس بمدت یک ساعت در دمای ۳۷ درجه، به کشت سلول منولایر شده و محیط رشد هانکس که محتوی ۱۰۰ واحد در میلی لیتر پنی سیلین و ۱۰ میکروگرم در ml استرپتومایسین و ۱۰٪ سرم جنین گوساله با ۰/۵ TPB (تریپتوزفسفات برات) اضافه شد و برای پنج روز در دمای ۳۷ درجه آنکوبه گردید. وقتی ۹۰٪ از لایه سلولی آلوده شدند کشت منولایر دو بار به حالت دوب و انجماد شده و سپس سلولهای آلوده کشت جمع آوری و بر داشت شده و بوسیله سانتریفیوژ کردن سبک ( با دور کم ۱۲۰۰ دور در دقیقه) سانتریفیوژ می شدند و به این ترتیب اجزا و ذرات سلولی اضافی حذف می شدند. این سوسپانسیون برای کشت و پاساژ ویروس لارنگوتراکئیت عفونی در کشت سلولی مورد استفاده قرار می گیرد. ویروس لارنگوتراکئیت در حدود ۱۸-۱۲ بار در سلول فیروبلاست جنین جوجه کشت داده شد که در پاساژ های ۸-۷ پس از ۵-۳ روز آثار تخریب سلولی (CPE) مشاهده گردید این پدیده از روز سوم شروع گردید و بتدریج در روز پنجم کامل گردید و تغییرات شامل جمع شدگی و گرد شدن سلولها، تشکیل انکلوزن بادی تیپ A و ایجاد اشکال سین سی تیال ( سلول

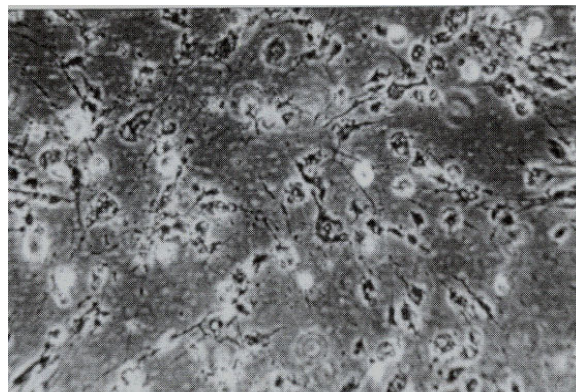


نگاره ۵- تغییرات سلولی و ایجاد ساختار عنکبوتی شکل، ۵ روز پس از تلقیح ویروس

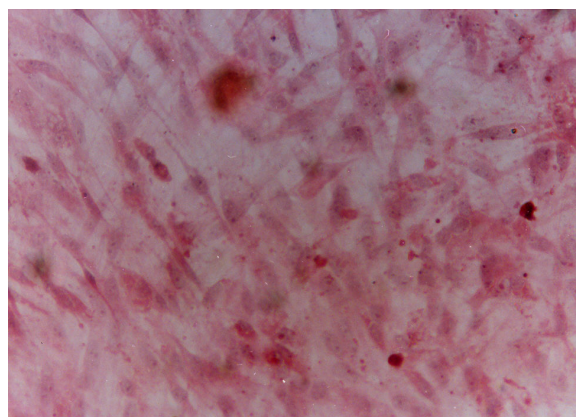
### بحث

از آنجاکه بیماری لارنگو تراکنیت بوسیله آلفا هرپس ویروس ایجاد می شود و این ویروس بطور اولیه در غشای کوریو آلتوتویک جنین جوجه در حال تکامل، تکثیر می یابد (۱۷، ۸) تکنیک کشت سلولی فیروبلاست که برای اثبات وجود ویروس لارنگو بکار رفت می تواند باعث تکثیر و ازدیاد ویروس نیز همانند سلولهای بالغ کلیه جوجه و همبمنطور مانند سایر سلول های اپی تلیالی جنین جوجه گردد. اثرات پاتوژنیستی ویروس لارنگو در شکل شماره ۲ نشان داده شده است. آثار تخریب سلولی ویروس لارنگو در کشت سلولهای فیروبلاست جنین جوجه های مبتلا شده بصورت تجمع و گرد شدن سلول ها متعاقب فاز دوم دژنرسانس دیده میشود. سلول های فیروبلاست جنین جوجه (شکل شماره ۵) تغییرات و پوسته پوسته شدن سلولها را از سطح شیشه ای ظروف را از روز پنجم پس از تلقیح ویروس نشان میدهد. شکل شماره ۵ بیانگر آثار تخریب سلولی است که شامل ساختار تار عنکبوتی شدن سلولها در روز پنجم پس از آلودگی می باشد. این ویروس سبب ایجاد اجسام اسید و فیلیک داخل هسته ای در لوله آزمایش (Leighton tube) شده و متابولیسیم سلولهای فیروبلاست جنین جوجه را مهار می کنند. لازم بذکر است

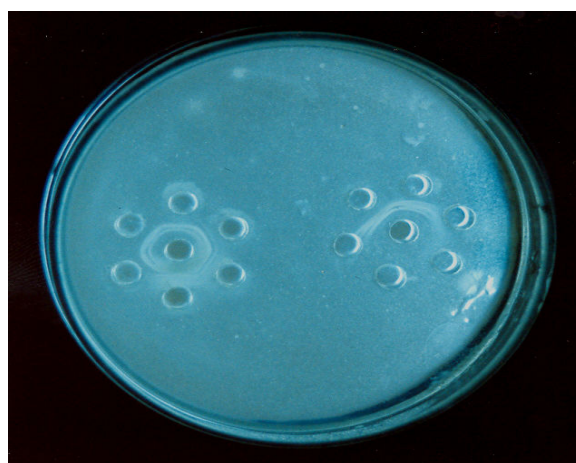
موید حضور و وجود ویروس می باشد که در نگاره ۴ نشان داده شده است.



نگاره ۲- ظهور ضایعات سلولی در سلول های فیروبلاست جنین جوجه، تلقیح ILT شده با ویروس تخفیف حدت یافته



نگاره ۳- گنجیدگی های داخل هسته ای ویروس ILT در سلول های فیروبلاست جنین جوجه، رنگ آمیزی شده با روش H & E



نگاره ۴- خطوط رسوبی در تست آگار ژل دیفیوژن

propagation of infectious laryngotracheitis virus in tissue culture. *Avian Dis*, 4, 484-490

8-Chomiak, T.W., Luginbuhl, R.E., (1960) tissue culture and Chicken Embryo Technique for Infectious laryngotracheitis virus studies *Avian Dis* Vol4. No 3: 235-246.

9-Hilbink., F.W. & Roozelaar van.,D.J. A micro-assay and neutralization test for the virus of infectious laryngotracheitis, Their reproducibility and the effect of various testing conditions. *Tijd Schr. Diergeneesked.* 113.61-68.

10-Hanson.,L.E. & Bagust., T.J. (1991) Laryngotracheitis: In Disease of poultry, 9<sup>th</sup> Ed Calnek., B.W. Barnes., H.J., Beard.,C.W. ,Reid., W.M. & yoder., Jr,eds. Iowa state University press. Ames, Iowa.pp.485-495..

11-Jordan., F.T.W. (1981) Immunity to infectious Laryngotracheitis In: *Avian Immunology* ,Pp. 245-254 Edited by Rose., M.E., Payne.,L.N.,&Freeman.,B.M. Edinburg: British Poultry science Ltd.

12-Jordan., F.T.W.& Chubb.,R.C. (1962) The Agar gel diffusion technique (AGID) in the diagnosis infectious fowl pox .*Res . Vet. Sci.* 3, 245-255.

13-Jordan., F.T.W. (1964) Diagnosis of infectious laryngotracheitis by chick embryo inoculation. *J. Comp. Pathol*, 74.119-128.

14-Jones., ARC., Gaskell., R.M. Bradbury., J.M. Bennets., M, Jordan., F.T. (2004) Mild infectious laryngotracheitis in broilers in the southeast, *Avian Dis*, Vol48, issue2: 430-436.

15-Mayer., V.L., Hetrick., F.M., Keenum.,W.D. ,Devolt.,H.M. (1967) replication of Infectious Laryngotracheitis virus in chicken kidney cell culture .*Am. J. Vet. Res.* 28:825-832.

16-Nagy.,E. (1992) Detection of Infectious Laryngotracheitis virus infected cells with cloned DNA probs. *Can. J. Vet .Res.* 56(1) :34-40 Mc Ferran.

17-Purcell., D.A. & J.B. (1969) Influence of method of infectious on the Pathogenesis of Infectious laryngotracheitis. *Journal of Comparative Pathology*,79:285-291.

18-Pulsford., M.F. (1963) Infectious Laryngotracheitis of poultry .part II .virus culture, epidemiology and miscellaneous .*The Vet. Bulletin*.33 (9) 398-483.

19-Russel.,R.S. & Tuner.,A.J. (1983) Characterization of Infectious Laryngotracheitis

که رنگ محیط رشد سلولهای آلوده شده کشت بسیار کم تغییر می کند که این مسئله بیانگر تقریباً عدم تغییر pH محیط رشد سلولی است و این در حالی است که کشت های کنترل تغییرات سریعی را نشان می دادند و از آنجا که ویروس لارنگو مورد استفاده برای تکثیر در این مطالعه باعث تخریب در کشت سلولی فیروبلاست جنین جوجه می شد لذا باید جهت جدا سازی اولیه ویروس از نمونه های نای پرندگان مبتلا در کشت سلولی استفاده نمود و همچنین حضور و یا عدم حضور ویروس لارنگو و آنتی بادی بر علیه آنتی ژن در آزمایش ژل دیفیوژن (AGID) در دوازدهمین پاساژ با تشکیل خط رسوبی تأیید گردید.

#### فهرست منابع

1-Armstrong., W.H. (1959) A slide smear technique for the diagnosis of laryngotracheitis. *Avian Dis.*, 3, 80-84.

2-Atherton., J.G. Anderson.,W (1957) Propagation in tissue culture of the virus of Infectious laryngotracheitis of fowls .*Austral.. Exptl Biol & med.sci.*35: 335-346.

3-Adair., B.M.,Todd., D., Mc Killop.,. R. & Burns.,. (1985) Comparison of serological tests for the detection of infectious laryngotracheitis virus *Avian Pathol*,14. 461-469.

4-Andreasen.,. R., Glisson., J.R., Goodwin., .A., Resurreccion.,S., Villegas. & rown. J (1989) Studies of infectious laryngotracheitis vaccine: Immunity in broilers. *Avian Dis* . 33:516-523

5-Andreasen, J.R., James, R., John, R., Glisson, P.V., (1990) Differentiation of vaccine strains and Georgia field isolates infectious laryngotracheitis virus by their Restriction Endonuclease Fragment Patteren. *Avian Dis*, vol 3, No3:645-656.

6-Bagust.,T.J.,Calnek.,B.W.&Fahey., K.J. (1986) ,(Gallid-1) herpesvirus infection in the chicken .Reinvestigation of the Pathogenesis of infectious laryngotracheiysis in acute and early post –acute respiratory disease .*Avian Disease*, 30: 179-190

7-Chang., P.W.,Yates., V.J., Dardiri., A.H.& Fry.,D.E. (1960) Some observations of the

- virus, antigenic comparison by kinetics of neutralization and immunization studies. *Can.J. Com Med.*, 47 (2): 163-171.
- 20-Schnitzlein., W.M., Radzevicius., J.& Tripathy., D.N. (1994) Propagation of Infectious Laryngotracheitis virus in an avian liver cell line. *Avian Dis.*38:211-217.
- 21-Taneno., Honda., T. Sakai., E, Kawai., T, Tokuyama., Y, Hanaki., T, Eto., M. (1990) Immunological properties of cell-associated live Infectious virus. *Nippon Journal Zuigaku*, 52(4): 827-829.
- 22-Watrach., A.M.& Hanson.,L.E. (1963) cytopathic effect of Infectious laryngotracheitis virus in cultures of chicken embryo kidney cell. *Proc. Soc .E.Biol.Med.*11:230-232.
- 23-William., R.A., Savage., C.E., Jones., R.C., (1992) Detection of Infectious laryngotracheitis virus in Formalin- Fixed/Paraffin- Embeded Tissue by nested poly merase chain reaction *Avian .*, Vol46, No1:64-67
- 24-York., J.J. & Fahey., K.J. (1988) Diagnosis of infectious laryngotracheitis using a monoclonal antibody ELISA. *Avian pathology* ,17:173-182.
- 25-York.,J.J. ,Sonaza., S. & Fahey., K.J. (1987) Immunogenic glycoprotein of Infectious Laryngotracheitis herpes virus. *Virology* ,161:340-347.