



JOURNAL OF VETERINARY CLINICAL RESEARCH

دوره هفتم، شماره دوم، پاییز و زمستان ۱۳۹۵

گزارش بالینی وقوع مادرزادی همزمان یک مورد همی میلیا انتهایی در استخوان درشت نی اندام خلفی و آرنژیس دوطرفه انگشتان در یک قلاده بچه گربه

حمید محی الدین^۱، حمیدرضا فتاحیان^۲

۱- گروه آموزشی علوم درمانگاهی، دانشکده دامپزشکی، واحد گرمسار، دانشگاه آزاد اسلامی، گرمسار- ایران.

۲- گروه آموزشی علوم درمانگاهی، دانشکده علوم تخصصی دامپزشکی، واحد علوم و تحقیقات، دانشگاه آزاد اسلامی، تهران، ایران.

دریافت مقاله: ۱ مهرماه ۱۳۹۴، پذیرش نهایی: ۴ شهریورماه ۱۳۹۵

چکیده:

توصیف بیمار: یک قلاده گربه چهارماهه، نژاد مو کوتاه اهلی با علایم بدشکلی اندام خلفی چپ، عدم وزن گیری و درد در انتهایی اندام بدون سابقه تصادف

یافته های بالینی: نشانه های رادیوگرافیک شامل، نقص در تشکیل استخوان درشت نی واجد اپی فیز بالایی (درشت نی هیپوپلاستیک)، ضخیم شدن استخوان نازک نی و انحراف به داخل، بلند تر بودن استخوان پاشنه، غیر طبیعی بودن مفاصل، بین مچی و مچ پای- قلم پای، عدم تشکیل قلم و بند اول و دوم انگشت چهارم، بد شکل شدن مفصل زانو و در حالت گماری جانبی علاوه بر نشانه های مذکور تنها باقی ماندن اپی فیز بالایی درشت نی مشاهده می شود.

کاربرد بالینی: عدم تشکیل کامل یا ناقص استخوان های بلند (همی میلیا) و یا هیپوپلازی آنها، عارضه ای مادرزادی است و استخوان های زند زبرین، درشت نی و زند زیرین بیشترین میزان رخداد این عارضه را دارا می باشند. در بیمار حاضر شکل همی میلیا از نوع ترمینال می باشد و عدم تشکیل کامل استخوان درشت نی به همراه قلم ها و بند های انگشتان و در اندام خلفی مقابل هم تنها در ناحیه قلم و بندهای انگشت مشاهده می شود. در درمان همی میلیا استخوان زند بالایی، چون امکان تشخیص زود هنگام وجود دارد، ممکن است بتوان از انقباض دائمی عضلات، بدشکلی های استخوان و انحراف به داخل اندام جلوگیری کرد اما در مورد بیمار ذکر شده به دلیل بد شکلی استخوان، چرخش اندام و عدم امکان تثبیت مفصل عمل قطع عضو انتخاب گردید. برای این حیوانات جراحی های عقیم سازی برای جلوگیری از انتقال به نسل بعدی همچنین، رادیوگرافی از نواحی دیگر بدن هم به دلیل امکان همزمانی وقوع عوارض مادرزادی توصیه می شود.

کلمات کلیدی: همی میلیا انتهایی درشت نی، آرنژیس انگشتان، رادیوگرافی، گربه

مقدمه:

گراف‌های جانبی، شکمی - پشتی ناحیه قفسه سینه و شکم تهیه گردیدند.

نشانه‌های رادیوگرافیک در حالت گماری قدامی - خلفی اندام حرکتی خلفی چپ شامل، نقص در تشکیل استخوان درشت نی واجد اپی‌فیز بالایی (درشت‌نی هیپوپلاستیک)، ضخیم شدن استخوان نازک‌نی و انحراف به داخل، بلندتر بودن استخوان پاشنه، غیر طبیعی بودن مفاصل بین مچی و مچ پای - قلم پای، عدم تشکیل قلم و بند اول و دوم انگشت چهارم و بد شکلی شدن مفصل زانو بوده و در نمای جانبی، طبیعی بودن استخوان ران، باقی ماندن اپیفیز بالایی درشت نی، همچنین انحراف استخوان نازک‌نی به خلف نازک‌نی عدم وجود مفصل درشت‌نی - مچ پای، به هم ریختگی مفاصل بین استخوان‌های مچ پا و مفصل مچ پای - قلم پای بودند. رادیوگرافی از اندام مقابل نیز نشان دهنده کاهش تعداد انگشتان بوده و انگشتان اول، دوم، سوم و استخوان‌های قلم آنها قابل مشاهده می‌باشند. اما نشانه‌ای از وجود ناهنجاری در استخوان‌های دیگر این اندام مشاهده نشده.

رادیو گراف جانبی ستون مهره انحراف مهره‌های سینه‌ای به سمت شکم (لوردوزیس) و نزدیک شدن زواید شوکی این مهره‌ها را نشان داد. لبه قدامی قلب (قلب راست) و به خصوص دهلیز راست، بزرگتر از حالت عادی و افزایش تماس قلبی - جناغی نیز دیده شد. افزایش کدورت ریه‌ها هم نشان دهنده وجود الگوی آلوئولی بود. در رادیوگرافی از اندام حرکتی قدامی نشانه رادیوگرافی غیرطبیعی مشاهده نشد.

عدم تشکیل کامل یا ناقص استخوان‌های بلند و یا هیپوپلازی آنها، عارضه‌ای مادرزادی است (6). استخوان‌های زند زیرین، درشت نی و زند زیرین بیشترین میزان رخداد این عارضه را دارند (6). هر چند که استخوان‌های قلم و بندهای انگشتان نیز به این عارضه دچار می‌شوند (6). این آنومالی‌ها معمولا مدت کوتاهی بعد از تولد تشخیص داده می‌شوند و اندام مبتلا کوتاه تر از اندازه طبیعی شده و در نتیجه کارکرد آن دچار اختلال و گام برداشتن غیر ممکن می‌شود (6). بد شکلی‌های مادرزادی اندام‌های حرکتی از لحاظ شکل از تنوع بالایی برخوردار هستند به گونه‌ای که از عدم تشکیل یک ساختار یا قسمتی از آن تا عدم حضور یک اندام کامل را در بر می‌گیرند (4 و 1).

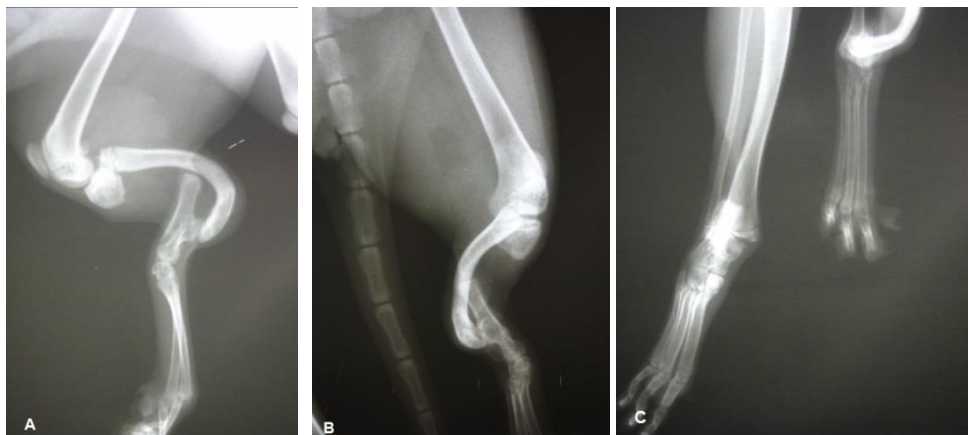توصیف بالینی بیمار

یک قلاذه گربه چهار ماهه ماده از نژاد مو کوتاه اهلی (DSH) با علایم بالینی بدشکلی اندام خلفی چپ، عدم وزن گیری و وجود درد در انتهای آن به درمانگاه بخش خصوصی ارجاع داده شد. چرخش ناحیه مچ پا به پایین به گونه‌ای بود که کف پا در جهت سر قرار گرفته و از سایر علایم آن، بلندی غیر طبیعی ناخن‌های اندام مبتلا، عدم توانایی در خم و راست کردن مفاصل اندام خلفی چپ، آتروفی عضلانی اندام خلفی چپ و افزایش ضخامت ظاهری در عضلات اندام مقابل بود. در تاریخچه سابقه‌ای از ضربه یا تصادف وجود نداشت. اشتها، دمای بیمار و وضعیت مخاطات نیز طبیعی بودند.

رادیوگراف‌های جانبی، قدامی - خلفی از اندام‌های حرکتی قدامی و خلفی چپ و راست و همچنین رادیو

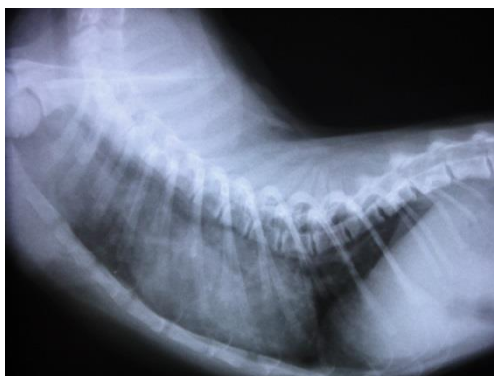


تصویر ۱: بد شکلی اندام حرکتی خلفی چپ، چرخش پا از ناحیه مچ به پایین



تصویر ۲: A نمای جانبی اندام حرکتی خلف چپ، B نمای قدامی خلفی از ناحیه ساق، C نمای پشت پای - کف پای از ناحیه

پنجه ها



تصویر ۳: نمای جانبی قفسه سینه و نمایش عارضه لوردوزیس

بیمار مورد نظر به دلیل عدم توانایی در استفاده از اندام خلفی و بد شکلی آن به بخش جراحی انتقال داده شد و پس از بیهوشی، قطع اندام مبتلا از ناحیه میانی استخوان ران انجام پذیرفت.

کاربرد بالینی:

همی میلیا به عدم وجود مادرزادی تمام یا قسمتی از یک یا چند استخوان گفته می‌شود (۹). تمام استخوان‌های اندام‌های حرکتی درگیر این عارضه می‌شوند و اشکال مختلفی از این عارضه قابل تشخیص می‌باشد (۹). اگر تمام یا قسمتی از استخوان‌های اندام، در ناحیه پایینی نقطه مرکزی وجود نداشته باشند این شکل از همی میلیا را انتهایی یا ترمینال می‌گویند و اگر تمام یا قسمتی از استخوان‌های اندام وجود نداشته باشند، و استخوان‌های بالایی و پایینی ناحیه دچار نقص، موجود باشند، همی میلیا اینترکالاری می‌باشد (۹).

هر دو شکل همی میلیا انتهایی و اینتر کالاری در سگها و گربه‌ها گزارش شده است (۹) لیکن در بیمار اخیر شکل همی میلیا از نوع انتهایی یا ترمینال می‌باشد و عدم تشکیل کامل استخوان درشت نی به همراه قلم‌ها و بند‌های انگشتان مشاهده می‌شود. شایان ذکر است که این نوع از همی میلیا طولی و در طول سطح میانی دیده شده و در اندام خلفی مقابل هم تنها در ناحیه قلم و بندهای انگشت مشاهده می‌شود اکثر انواع همی میلیا که در یک اندام گزارش شده اند غیر ارثی می‌باشند ولی در مورد بیمار مذکور اختلال در هر دو اندام خلفی دیده شد. موارد دیگری نظیر همی میلیا انتهایی میانی دو طرفه در اندام حرکتی قدامی در سگهای نژاد چی هوا هوا گزارش شده است که از نوع

مغلوب غیر جنسی می‌باشد (۹). همچنین، همی میلیا در استخوان زند بالایی در گربه‌های نژاد سیامی و نژاد مو کوتاه اهلی هم از این نوع می‌باشد (۹). چنین عارضه‌ای در بره‌ها به عنوان یک عارضه ارثی اتوزومال مغلوب و در گاوهای شاخ کوتاه نیز به دلیل فوق و فشارهای داخل رحمی، دارو‌ها، کمبودهای تغذیه‌ای مادر، واکسن‌ها و عوارض التهابی گزارش شده است (۳).

سبب شناسی همی میلیا در حیوانات ناشی از عوارض ژنتیکی، محیطی یا ترکیبی از هر دو می‌باشد (۹ و ۲۰). نارسایی‌های ژنتیکی که منجر به نقص عضو می‌شوند که از نوع توارث ژن‌های غالب و ژن‌های مغلوب اتوزوم می‌باشد (۹ و ۲۰). مواد ترانوژن مختلفی نیز در ارتباط با نقص عضوهای مادرزادی گزارش شده‌اند. به عنوان مثال آلکالوئیدهایی که در دانه یا برگ گیاهی به نام *Lupinus consentinii* وجود دارد، اگر در حین جفتگیری یا مراحل اولیه بارداری توسط گاوها و گوسفندان مصرف شود در نوزادان همی میلیا ایجاد می‌کند (۲ و ۱). در سگ‌ها و گربه‌ها اندام‌های حرکتی از روز ۲۳ آبستنی تشکیل شده و تقریباً تا روز ۳۶ بارداری ادامه می‌یابند (۸). بدشکلی‌های مادرزادی اندام‌های قدامی به مراتب بیشتر از اندام‌های خلفی اتفاق می‌افتد به دلیل اینکه اندام‌های قدامی زودتر از اندام‌های خلفی تشکیل می‌شوند و عوامل محیطی فرصت بیشتری از لحاظ اثر گذاری روی آنها دارند و از طرف دیگر رشد و تمایز ساختارهای اسکلتی الگویی بالابه پایین دارد (۹ و ۷ و ۱). رشد جنینی اندام‌های حرکتی شامل ارتباط نزدیک بین ساختارهای اکتودرمال و مزودرمال است به گونه‌ای که سلول‌های سوماتیک

یافته‌ای مشاهده نگردیده است و درد در ناحیه مبتلا عموماً دیده می‌شود (۱۱).

در درمان همی‌میلیا استخوان زند بالایی، به دلیل تشخیص زود هنگام، در بعضی موارد ممکن است بتوان از انقباض دائمی عضلات، بدشکلی‌های استخوان و انحراف به داخل اندام جلوگیری کرد (۹). در این حالت اگر حیوان جوان تر از ۴ یا ۵ ماه باشد با تثبیت مفصل زند زیرین - مچ دستی در این مفصل ایجاد آنکیلوز می‌نمایند تا وزن بر روی اندام گفته شده قابل تحمل باشد (۹). اما در گزارش درمانگاهی حاضر، به دلیل بدشکلی استخوان، چرخش اندام و عدم امکان تثبیت مفصل عمل قطع عضو انتخاب گردید. همچنین به منظور عدم توارث و انتقال ژن معیوب به نسل بعدی، عقیم‌سازی پیشنهاد می‌شود.

در انتها پیشنهاد می‌شود در زمان رادیوگرافی از عوارض مادرزادی، غیر از ناحیه مبتلا از لحاظ بالینی، از نواحی دیگر بدن هم به دلیل امکان همزمانی وقوع عوارض رادیوگرافیک عمل آید تا احتمال حضور سایر عوارض و آنومالی‌ها بررسی گردد.

مزودرم به طرف اکتودرم مهاجرت می‌نماید و در زیر سطح اکتودرم و محل‌های اندام‌زایی، جوانه‌های اندامی را تشکیل می‌دهند و بعد آن یک ناحیه تخصص یافته مجزا به نام Apical Ectodermal Ridge (AER) در راس هر جوانه اندامی شکل می‌گیرد (۹ و ۷). به طوریکه همی‌میلیا در نتیجه کاهش تقابل AER mesodermal در هنگام رشد اندام‌ها اتفاق می‌افتد (۹ و ۷).

نشانه‌های بالینی بسته به نوع همی‌میلیا متفاوت می‌باشند (۹). این وضعیت زمانی که استخوان‌های مبتلا در انسان تحمل وزنی ندارند مثل نازک‌نی و زند زیرین، خیلی قابل توجه قرار نمی‌گیرد (۹).

همی‌میلیا زند بالایی معمولاً بلافاصله بعد از تولد تشخیص داده می‌شود در این بیماران انحراف اندام به داخل و بدشکلی‌های زاویه‌ای آرنج و مچ به دلیل عدم توانایی زند زیرین در وزن‌گیری حیوان و عدم تناسب بین ماهیچه‌های خم‌کننده و بازکننده اتفاق می‌افتد (۹).

با گذشت زمان، ماهیچه‌های خم‌کننده به حالت منقبض دائمی باقی خواهند ماند (۹). درد در حین ملامسه قسمت تحتانی زند زیرین، کاهش قدرت خمش و صاف شدن اندام قدامی، بدشکلی استخوان، آتروفی ماهیچه‌ای شدید، انقباض ماهیچه‌ای در تمام طول اندام قدامی مورد توجه قرار می‌گیرد (۹). در بیمار مورد اشاره علائم بالینی با آنچه گفته شد مطابقت داشت و همچنین موارد گفته شده در اندام خلفی چپ مشاهده می‌گردد. لازم به ذکر است که در گزارش‌های قبلی این شکل از همی‌میلیا مشاهده نشد. در انسان متعاقب هیپوپلازی تروکلنا در بازو و اپی‌کندیل میانی نوروپاتی‌هایی هم گزارش شده که تاکنون در حیوانات چنین

References:

- 1- Alam, M.R., Heo, S. Y., Lee, H.B., Kim, J.H., Park, Y. J., Lee, K.C., Choi, I.H., Kim, N.S. (2006) Preaxial longitudinal intercalary hemimelia in a dog, *Veterinary Medicine*, 51(3): 118-123.
- 2- Alonso, R.A., Hernandez, A., Diaz, P., Cantu, J.M. (1982) an autosomal recessive form of hemimelia in dogs, *Veterinary Record*, 110: 128-129.
- 3- Corbera, J.A., Pulido, M., Morales, M., Juste, M.C., Gutierrez, C.(2002) Radiological finding in three cases of paraxial radial hemimelia in goats, *Journal of Veterinary Medical Science*, 64: 843-845.
- 4- Lallo, M.A., Bondan, E.F., Xavier, J.G., Fernandes, T.P., Kolber, M., Zanco, N.A. (2001) Bilateral anterior hemimelia in a dog: a case report. In *Proceedings, 26th World Small Animal Veterinary Association (WSAVA)(.....)*
- 5- Lenz, W. (1980) Genetic and limb deficiencies. *Clinical Orthopaedics and Related Research*, 148: 9-17.
- 6- Pollard, R.E., Wisner, E.R. Orthopaedic disease of young and growing dogs and cats. In: Thrall, D.E. (2013) *Text book of Veterinary Diagnostic Radiology*. 6th ed., Elsevier Saunders, 267-282.
- 7- Rantanten, N.W., Hegreberg, G.A. (1982) naturally occurring radial aplasia in mink. *Veterinary Radiology*, 23: 27-29.
- 8- Towle, H.A.M., Breur, G.J., (2004) Dysostoses of the canine and feline appendicular skeleton. *Journal of the American Veterinary Medical Association*, 225: 1685-1692.
- 9- Towle H.A.M., Breur, G.J. Miscellaneous orthopaedic conditions. In: Tobias, K.M., Johnston, S.A. (2012) *Veterinary Surgery Small Animal*. Vol1. First ed., Elsevier Saunders, 1112-1127.
- 10- Yukimoto, M., Yoshimoto, K. (1978) Hypoplasia of the trochlea and the medial epicondyle of the humerus associated with ulnar neuropathy. *Journal of Bone and Joint Surgery*, 60(2): 225-227.