

# بررسی هیستوپاتولوژیک مسمومیت با سالینومایسین در جوجه های گوشتی مبتلا به کوکسیدیوز تجربی



فربرز مُعیر<sup>\*</sup>، سید شاپور رضا شجاعی<sup>۱</sup>، سید حسین حسینی<sup>۲</sup>،  
مطهر اسفندیاری<sup>۳</sup>

۱. گروه پاتوبیولوژی دانشکده دامپزشکی، دانشگاه آزاد اسلامی، واحد کرج

۲. گروه علوم درمانگاهی دانشکده دامپزشکی، دانشگاه آزاد اسلامی، واحد کرج

۳. دانش آموخته دانشکده دامپزشکی، دانشگاه آزاد اسلامی، واحد کرج

\* نویسنده مسئول: fariborz\_moayer@yahoo.com

JOURNAL OF VETERINARY CLINICAL RESEARCH

سال دوم، شماره اول، زمستان ۱۳۸۹

صفحات ۲۳-۱۵

## چکیده

کوکسیدیوز در ماکیان به عنوان یکی از مشکلات مهم پرورش متراکم طیور در دنیا محسوب شده و به منظور پیشگیری و درمان آن از داروهای متعددی استفاده می گردد. یونفورها عمده ترین داروهای ضدکوکسیدیوز بوده و سالینومایسین در صنعت طیور کشور به عنوان داروی کوکسیدیواستات مصرف گسترده ای دارد، این بررسی به منظور نشان دادن تأثیرات مسمومیت زای دوزهای بیش از حد نرمال این دارو در جوجه های گوشتی مبتلا به کوکسیدیوز تجربی بر اساس یافته های هیستوپاتولوژیک صورت گرفته است.

به منظور اجرای این تحقیق ۵۰ جوجه یک روزه نژاد کاب ۵۰۰ به صورت تصادفی به ۵ گروه ده تایی (کنترل مثبت، کنترل منفی و گروه های درمانی یک، دو و سه) تقسیم شدند.

تمامی جوجه ها با سوش ایمریا متشکل از ۵۰٪ ایمریا تنلا، ۲۵٪ ایمریا ماکسیمما، ۱۵٪ ایمریا آسروولینا، ۱۰٪ ایمریا نکاتریکس و به طریق خوراندن ۱۰۰ لاندا (معادل ۱۰،۰۰۰ اُسیست) به هر جوجه، آلوده شدند.

گروه کنترل مثبت به عنوان گروه دریافت کننده دوز پیشگیری سالینومایسین (۷۵ ppm) انتخاب گردید. جوجه ها در گروه های درمان یک، دو و سه هر یک به ترتیب دوزهای ۱۵۰، ۳۰۰ و ۶۰۰ ppm از دارو را دریافت نمودند و جوجه های گروه کنترل منفی نیز پس از آلودگی دارویی دارو دریافت نکردند.

علائم ظاهری مسمومیت در جوجه های تلف شده و نیز علائم مشاهده شده در سایر جوجه ها پس از کالبدگشایی دقیقاً بررسی و ثبت گردید. از هر یک از اندام های داخلی نمونه برداری انجام شد، تا پس از تهیه اسلاید میکروسکوپی مورد بررسی ریز بینی قرار گیرد.

طبق نتایج به دست آمده در این تحقیق مشخص گردید که افزایش دوزهای سالینومایسین به شدت دپرسیون و فلجی را در سطح گله افزایش داده، و منجر به کاهش اشتها می گردد. علائم مسمومیت در جوجه ها شامل ژولیدگی و افسردگی، فلجی، تحلیل عضلانی شدید، افتادگی بالها و گردن و همچنین اسهال سبز بود.

طبق مشاهدات میکروسکوپی، افزایش دوز داروی سالینومایسین به طور چشمگیری از تخریب ویلی ها و مخاط روده توسط ایمریاها جلوگیری می کند، اما به شدت بازده و راندمان پرورشی را تحت تأثیر قرار می دهد. تورم حاد سلولی در جدار لوله های ادراری (ACS) و نکروز حاد لوله های ادراری (ATN) از یافته های پاتولوژیک بارز در کلیه ها بوده است.

با افزایش دوز دارو تخریب بافتی به شدت افزایش یافته و یافته های میکروسکوپی پرخونی و خونریزی را در اکثر بافت ها به همراه نکروز و تجمع سلول های آماسی را نشان می دهد.

واژه های کلیدی: کوکسیدیوز، سالینومایسین، مسمومیت، یافته های هیستوپاتولوژیک



JOURNAL OF VETERINARY CLINICAL RESEARCH

J. Vet. Clin. Res 2(1)15-23 2011

## Histopathological survey on Salinomycin toxicity in broiler chickens infected by experimental coccidiosis

Moayer, F.<sup>1\*</sup>, Shojaei, Sh.<sup>1</sup>, Hosseini, H.<sup>2</sup>, Esfandyari, M.<sup>3</sup>

1.\* Department of Pathobiology, faculty of Veterinary medicine, Islamic Azad University, Karaj branch, Iran

2. Department of Clinical science, faculty of Veterinary medicine, Islamic Azad University, Karaj branch, Iran

3. Graduated from the faculty of Veterinary medicine, Islamic Azad University, Karaj branch, Iran

\*Corresponding author: [fariborz\\_moayer@yahoo.com](mailto:fariborz_moayer@yahoo.com)

Coccidiosis is a significant problem in the industrial poultry raising systems and several drugs are being used in order to prevent and treat this problem. Ionophores are the most common anticoccidials drug. Salinomycin has an extreme use in Iran poultry industry as a coccidiostat drug, this study has been performed to evaluate toxicity effects of its overdoses in broiler chickens infected by experimental coccidiosis on the basis of histopathological findings.

50 female Cobb-500 day-old chicks randomly divided in 5 groups (control positive, control negative and treatment 1, 2 and 3).

All chickens were infected by Eimeria strains included 25% E.tenella, 40% E.maxima, 20% E.acervulina and 15% E.necatrix in oral administration of 100 (equal to 10000 Oocysts).

Control positive group was received preventing dose of Salinomycin (75 ppm). Chickens in treatment groups 1, 2 and 3 received 150, 300 and 600 ppm of drug respectively and in negative control group no drug was added after contamination.

During the study, external symptoms and necropsy findings were exactly evaluated. The tissue samples were fixed in neutral buffered 10% formalin, routinely embedded in paraffin and stained with H&E.

Results indicated that higher doses (up to 75 ppm) of Salinomycin increase depression and paralysis.

Toxicated chickens were depressed and muscles atrophy, falling down of wings and neck and also green diarrhea were observed obviously.

Macroscopic examination confirmed that enhancement the dose of Salinomycin significantly prevent intestinal villi and mucous destruction due to Eimeria invasion, but influence growing performance considerably.

Acute Cell Swelling (ACS) in proximal tubules and Acute Tubular Necrosis (ATN) were obvious pathologic findings in kidneys. Microscopic findings indicate congestion and hemorrhage in the majority of tissues with necrosis and accumulation of inflammatory cells.

**Key words:** Coccidiosis, Salinomycin, Toxicity, Histopathological findings

کوکسیدیوز یک بیماری عفونی در طیور است که توسط تک یاخته های جنس ایمریا ایجاد شده و تقریباً در تمام دنیا مشاهده می شود (۲۳). مهمترین ایمریاهای ایجادکننده کوکسیدیوز گونه های ایمریا برونتی، ایمریا ماکسیمما، ایمریا میتیس، ایمریا نکاتریکس و ایمریا تنلا می باشند (۴). ابتلا به کوکسیدیوز از طریق بلع اسیست های زنده که در آب، خوراک و خاک وجود دارد صورت می گیرد. پس از بلعیدن اسیست ها، اسپروزوآیت ها آزاد شده و در بافت های هدف در بدن میزبان شروع به تکامل می کند و در نهایت منجر به دفع اسیست های تازه به وجود آمده از طریق مدفوع می شود. کوکسیدیوز یکی از بیماری های پرهزینه و شایع در صنعت پرورش طیور محسوب می شود (۴).

گونه های ایمریا به سلول های روده حمله کرده و به دنبال آن آنتریت، اسهال و تلفات بروز خواهد کرد. به دلیل اختلال در روده و به هم خوردن یکپارچگی لایه مخاطی روده پرنده قادر به جذب قندها، اسیدهای آمینه، ویتامین ها، چربی و مواد معدنی نخواهد بود (۱۹ و ۲۵).

به منظور پیشگیری، کنترل و یا درمان کوکسیدیوز داروهای مختلفی وجود دارند که به صورت تجاری مورد استفاده قرار می گیرند. ضدکوکسیدیوزهای یونوفوره نظیر سالینومایسین، لازالوسید، مادوراسین، مونزین و ناراسین به طور وسیعی برای پیشگیری و درمان کوکسیدیوز به کار می روند (۱۲). سالینومایسین یک داروی پلی اتر بوده که به گروه یونوفوره ها تعلق داشته و بر اثر تخمیر استرپتومایس آلبوس تولید می شود (۲).

یونوفورها نفوذ پذیری غشای سلولی را تحت تأثیر قرار داده و ورود یون ها را تسهیل می کنند و بدین طریق موجب بروز اختلالات مورفولوژیک و عملکرد شدیدی در سلول ها شوند (۱۱ و ۱۶).

مسمومیت ناشی از سالینومایسین در حیوانات مختلفی اعم از اسب، گاو، مرغ گوشتی، گربه، بوقلمون و خوک گزارش

### مواد و روش ها

انتخاب حیوان و شرایط نگهداری:

در مهر ماه سال ۱۳۸۹ تعداد ۵۰ قطعه جوجه گوشتی، یک روزه، سویه کاب ۵۰۰ با میانگین وزنی ۳۹/۱ گرم، تهیه و سپس به محل نگهداری که قبلاً برای پذیرش جوجه ها طبق شرایط استاندارد آماده شده بود منتقل گردیدند. مدت نگهداری جوجه ها ۴۲ روز در نظر گرفته شد.

جوجه ها به صورت تصادفی در ۵ گروه ۱۰ تایی تقسیم شدند و هر گروه به یک از پن انتقال داده شد. کف پن ها به قطر ۱۰ سانتی متر توسط پوشال پوشانده شده و در هر پن یک آبخوری و دانخوری متناسب با سن جوجه ها قرار داده شد. برای هر پن یک لامپ ۱۰۰ وات و برنامه نوردهی به صورت ۲۴ ساعت روشنایی تا روز سوم و از آن پس ۲۳ ساعت روشنایی و یک ساعت خاموشی تا پایان دوره در نظر گرفته شد. دمای اتاق نگهداری جوجه ها در هفته ی اول بین ۳۲-۳۰ درجه سانتی گراد حفظ گردید. متناسب با رشد جوجه ها طبق دستورالعمل سویه کاب دمای سالن نیز کاهش پیدا کرد رطوبت نیز تا آخر دوره بین ۵۵-۵۰ درصد بود. بدین ترتیب شرایط نگهداری یکسان برای تمامی گروه ها اعمال گردید.

جوجه های مورد آزمایش هیچ نوع واکسنی دریافت نکردند و در کل دوره پرورش نیز به بیماری عفونی مبتلا نگردیدند. جیره غذایی کلیه گروه ها نیز تا ۷ روز پس از چالش فاقد داروی ضد کوکسیدیوز بود.

جدول ۱: اجزای تشکیل دهنده دان به کیلوگرم در یک تن جیره غذایی

مواد اولیه	پیش دان ۰ - ۱۰ روز	رشد دان ۱۱ - ۲۶ روز	پایان دان ۲۷ - ۴۲ روز
ذرت	۵۵۹/۱	۶۱۳/۱	۶۳۱/۹
کنجاله سویا	۳۶۴/۳	۳۰۷/۳	۲۸۰/۲
روغن سویا	۳۳/۱	۳۷/۶	۴۷/۷
دی کلسیم فسفات	۲۰/۹	۲۰/۳	۱۸/۹
کربنات کلسیم	۹	۸/۷	۸/۲
نمک	۳	۳	۳
جوش شیرین	۲/۵	۱/۳	۱
مکمل معدنی	۲/۵	۲/۵	۲/۵
مکمل ویتامینه	۲/۵	۲/۵	۲/۵
متیونین	۲/۲	۲/۳	۲/۴
لیزین	۰/۹	۱/۴	۱/۷
جمع	۱۰۰۰	۱۰۰۰	۱۰۰۰

جدول ۲: آنالیز ترکیبات مغذی جیره غذایی

ترکیبات مغذی	پیش دان	رشد دان	پایان دان
انرژی قابل متابولیسم (kcal/kg)	۲۹۸۸	۳۰۸۳	۳۱۷۶
پروتئین خام (%)	۲۱	۱۹	۱۸
کلسیم (%)	۱	۰/۹۶	۰/۹
فسفر قابل جذب (%)	۰/۵	۰/۴۸	۰/۴۵
سدیم (%)	۰/۲	۰/۱۷	۰/۱۶
لیزین (%)	۱/۲	۱/۱	۱/۰۵
متیونین (%)	۰/۵۴	۰/۵۲	۰/۵۲

**شرایط تغذیه با توجه به تقسیم بندی:**

تغذیه جوجه‌ها با جیره فاقد داروی ضد کوکسیدیوز و آنتی بیوتیک بود. جوجه‌ها تا روز دهم با دان پلت آغازین (پیش دان) تغذیه شدند، از روز یازدهم تغذیه جوجه‌ها با دان

جیره رشد و از روز بیست و ششم تا پایان روز چهل و دوم با دان پایانی انجام پذیرفت.

تا ۷ روز پس از چالش تغذیه جوجه‌ها با جیره بدون داروی پیشگیری کوکسیدیوز بوده است. سپس برای گروه کنترل

کالبد گشایی و نمونه گیری:  
جوجه های تلف شده بلافاصله پس از مرگ به روش استاندارد مورد کالبدگشایی قرار گرفتند.  
از تمامی احشای داخلی و بخصوص از دستگاه گوارش و روده های جوجه های تلف شده نمونه اخذ گردید.  
نمونه های اخذ شده پس از پایداری در فرمالین ۱۰٪ جهت تهیه اسلاید میکروسکوپی به آزمایشگاه پاتولوژی ارسال شدند.

### نتایج

مشاهدات بالینی:

طبق مشاهدات ماکروسکوپی انجام گرفته مشخص گردید که استفاده از دوزهای بالای سالینومایسین به شدت دپرسیون و فلجی را در سطح گله افزایش می دهد. علائم مسمومیت در جوجه ها شامل ژولیدگی و افسردگی، فلجی، تحلیل عضلانی شدید، افتادگی بالها و گردن و همچنین اسهال سبز بود.  
طبق نتایج به دست آمده مصرف داروی سالینومایسین در دوزهای مسمومیت زا باعث افزایش مصرف آب شده به نحوی که رطوبت بستر در دوزهای بالاتر به طور چشمگیری افزایش می یابد (حتی با چشم قابل درک می باشد).  
قلب های پرندگان در دوزهای بالاتر دچار نکروز شده است و محوطه بطنی آنها از مایع آسیت انباشته می باشد.

مشاهدات هیستوپاتولوژیک:

بر اساس مشاهدات میکروسکوپی نمونه های بافتی مشخص گردید، افزایش دوز داروی سالینومایسین به طور چشمگیری از تخریب ویلی ها و مخاط روده توسط ایمریاها جلوگیری می کند اما به شدت بازده و راندمان پرورشی را تحت تأثیر قرار می دهد.

در گروه کنترل مثبت که دوز پیشگیری و یا حتی گروه درمان ۱ که دو برابر دوز توصیه شده از داروی سالینومایسین را دریافت کردند علائم نکروز رأس ویلی ها و تجمع سلولهای آماسی تا حدودی قابل مشاهده بود.

مثبت ۷۵ ppm، گروه درمان ۱ ۱۵۰ ppm، گروه درمان ۲ ۳۰۰ ppm و برای گروه درمان ۳ ۶۰۰ ppm از داروی سالینومایسین ۱۲٪ تولیدی شرکت پارس کات به همراه دان مصرفی جوجه ها میکس شده و در اختیار جوجه ها قرار گرفت. گروه پنجم نیز به عنوان گروه کنترل منفی در نظر گرفته شد. جوجه های این گروه نیز با آنکه آلوده شدند ولی دارویی دریافت نکردند.

طریقه ی تهیه ی سوش آسیتی جهت آلوده سازی:

برای تهیه و جداسازی آسیت ها دو روش وجود دارد:

1-Micromanipulation

2-Dilution Technique

در این تحقیق از روش رقیق کردن استفاده گردید. اساس کار بدین صورت است که تک آسیت جدا شده را به جوجه سالم یک هفته ای خورانده و پس از چهار روز، از دفع تنها یک نوع آسیت از پرندۀ مطمئن می شویم. سپس آسیت ها را جمع آوری کرده و به ۱۵ پرندۀ ۴-۶ هفته ای، ۲۰۰۰ آسیت را خورانده و پس از چهار روز شروع به جمع آوری آسیت ها کرده و با نسبت های دلخواه اقدام به آلوده سازی جوجه های مورد آزمایش می کنیم.

چالش جوجه ها:

در روز هجدهم تمامی ۵۰ قطعه جوجه با سوش آماده شده ایمریا آلوده شدند. به این منظور، به هر پرندۀ ۱۰۰ لاندا (معادل ۱۰,۰۰۰ آسیت) از سوش ایمریا متشکل از ۵۰٪ ایمریا تنلا، ۲۵٪ ایمریا ماکسیما، ۱۵٪ ایمریا آسروولینا و ۱۰٪ ایمریا نکاتریکس به وسیله ی سمپلر خورانده شد.

پایش:

در تمام مدت پرورش هر دو ساعت به جوجه ها سرکشی شده و وضعیت جوجه ها مورد ارزیابی قرارگرفت.

حاد سلولی در برخی لوله‌های ادراری تبدیل به نکروز شده و نکروز حاد لوله‌های ادراری (ATN) را به وجود آورده است. سلول‌های آماسی در بافت بینابینی تجمع یافته‌اند. گلومرول‌ها دچار افزایش سلول حجم شده و عروق کلیه به شدت پر خون بنظر می‌رسند.

ریه‌ها نیز با افزایش دوز دارای پرخونی شدید و نکروز شده و سلول‌های التهابی زیادی در آن تجمع یافته‌اند.

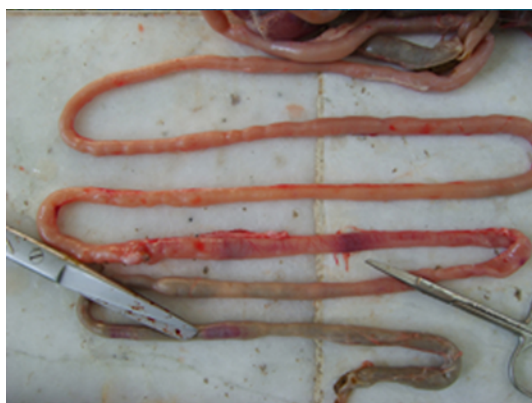عضلات قلبی و اسکلتی در دوزهای ۳۰۰ و ۶۰۰ ppm در برخی مناطق دچار نکروز سلولی شده‌اند. سلول‌های نکروز شده واجد سیتوپلاسم قرمز و فاقد هسته می‌باشند. تحلیل عضلات اسکلتی و نکروز در بافت عضله مختلط به خوبی قابل مشاهده می‌باشد.

بافت مغزی نیز در دوزهای ۳۰۰ و ۶۰۰ ppm دچار پرخونی شده و در دوز ۶۰۰ ppm علائمی از افزایش مایع CSF وجود دارد.

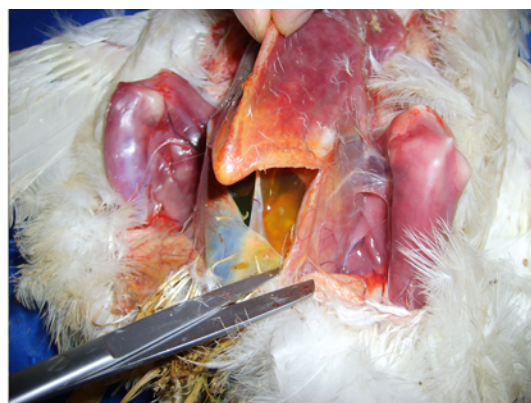مخاط روده‌ها در گروه کنترل منفی که دارویی دریافت نکردند کاملاً ریزش پیدا کرده و روده دچار پرخونی و خونریزی شده مراحل مختلف تکثیر انگل در بافت اپیتلیال روده قابل مشاهده بود. آثار نکروز و تخریب بافتی در این گروه بیشتر از گروه‌های دریافت‌کننده دارو دیده شد.

با افزایش دوز مصرفی شاهد تغییرات دژنراتیو و عروقی بارزی در کبد می‌باشیم که شامل پرخونی و حتی در دوزهای بالاتر خونریزی در سینوزوئیدهای کبدی، تجمع سلول‌های آماسی در بین هپاتوسیت‌ها، التهاب و ادم و پری هپاتیت می‌باشد.

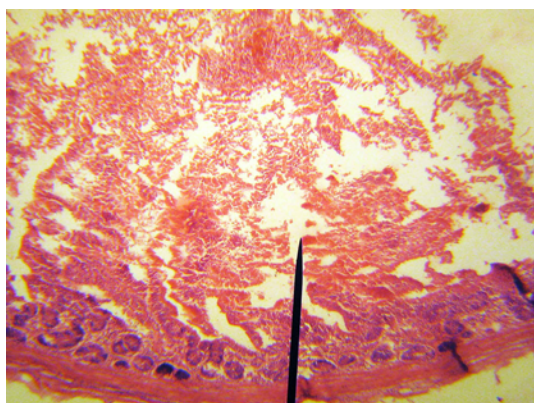
با افزایش دوز در کلیه نیز علائم مسمومیت قابل مشاهده می‌باشد. کلیه‌ها پر خون و در برخی مناطق دارای خونریزی شدید می‌باشد با افزایش دوز، خونریزی‌ها گسترش یافته و حتی در زیر کپسول نیز قابل رویت است. سلول‌های جدار لوله‌های ادراری دچار تورم حاد سلولی (ACS) شده و رأس آنها گنبدی شکل و لومن لوله‌ها بسته شده‌اند. تورم



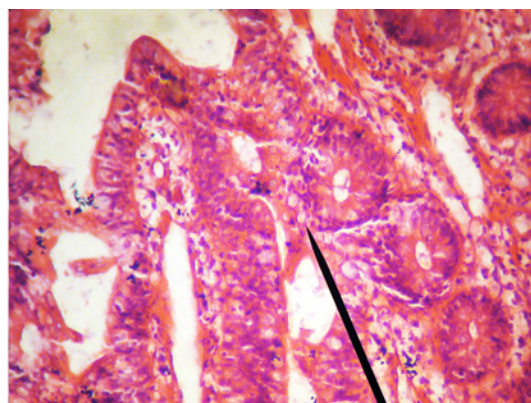
تصویر شماره ۲: جراحات بوجود آمده توسط ایمریها که در سطح سروزی روده در گروه کنترل منفی مشاهده می‌شود.



تصویر شماره ۱: نمایی از محوطه بطنی جوجه تلف شده در گروه درمان ۳ که در آن آسیت ناشی از نارسایی قلبی مشاهده می‌شود.



تصویر شماره ۴: نمای میکروسکوپی بافت روده که در آن پرخونی و نکروز رأس ویلی ها به همراه تجمع سلولهای التهابی مشاهده می گردد. (400x - H&E)



تصویر شماره ۳: نمای میکروسکوپی بافت کلیه که در آن پرخونی، خونریزی و علائمی از بروز تورم حاد سلولی (ACS) و نکروز حاد لوله های ادراری (ATN) دیده می شود. (400x - H&E)

### بحث و نتیجه گیری

هیستوپاتولوژیک سالینومایسین در مرغ گوشتی انجام دادند و ضمن تهیه ی مقاطع میکروسکوپی، از کبد، کلیه، طحال و بورس فابریسیوس به ارزیابی این اندام ها پرداختند. مصرف دوز سمی سالینومایسین در کبد به صورت اتساع سینوزوئیدها و وریدهای مرکزی تظاهر پیدا کرده و جراحات کلیوی شامل، دژنراسیون سلول های اپی تلیال پوشاننده ی توبول ها بود. (۱۳)

در مطالعاتی که هارمز و بورش (۱۹۸۷) انجام دادند دریافتند با افزودن ۷۷ ppm سالینومایسین به جیره مرغ گوشتی به صورت قابل توجهی وزن بدن و مصرف خوراک کاهش پیدا کرده است، این کاهش به ترتیب شامل ۱۰٪ و ۱۳٪ می باشد. (۷) در تحقیقی که دمیرولوس و همکاران در سال ۲۰۰۶ انجام دادند در آن از ۵ دوز مختلف سالینومایسین به مدت ۴۹ روز در مرغ گوشتی استفاده کردند. طبق مشاهدات آنان مشخص شد که با افزایش دوز دارو، وزن بدن، مصرف خوراک و کارایی خوراک کاهش پیدا می کند. (۵)

ابراهیم نژاد و پور رضا (۲۰۰۰) در بررسی خود بر روی داروهای یونوفور سالینومایسین و لازالوسید چنین بیان نمودند که داروها، افزایش وزن بدن را در ۲۱ و ۵۶ روزگی کم کردند. در اثر داروی لازالوسید مصرف غذا کاهش یافته و ضریب تبدیل غذایی به طور معنی داری افزایش

با نتیجه گیری از این تحقیق می توان اظهار داشت که مصرف سالینومایسین در دوزهای مسمومیتزا منجر به ایجاد ضایعات پاتولوژیک مشخص در کبد، قلب و کلیه ها می شود. ضایعات پاتولوژیک ایجاد شده در کبد شامل خونریزی در سینوزوئیدهای کبدی، تجمع سلول های آماسی در بین هپاتوسیت ها، التهاب و ادم و پری هپاتیت می باشد. ضایعات کلیوی نیز شامل تورم حاد جدار لوله های ادراری (ACS) و نکروز حاد لوله های ادراری (ATN) می باشد. گلوبول ها دچار افزایش سلول و افزایش حجم شده اند و عروق کلیه به شدت پر خون می باشند.

ضایعات پاتولوژیک ایجاد شده در قلب شامل نکروز سلول های عضلانی می باشد، که متعاقب آن به علت نارسایی قلبی، آسیت در محوطه بطنی پرندگان مسموم مشاهده می گردد.

طبق تحقیقات انجام گرفته توسط انجمن سم شناسی ایالات متحده امریکا در مسمومیت تجربی با سالینومایسین، اثرات سمی در عضلات اسکلتی و قلبی مشاهده گردید به این صورت که اختلالاتی در هموستاز کلسیم سلول های عضلانی رخ داده و به دنبال آن غلظت سدیم داخل سلولی افزایش پیدا می کند.

مانال و همکاران در سال ۲۰۰۴ مطالعه ای بر روی اثرات

سالن، رطوبت بستر، آب و آب‌خوری‌ها توجه بیشتری شود زیرا که سالینومایسین به تنهایی نمی‌تواند پیشگیری‌کننده باشد.

## References

1. Bacheman, S.E.; Galyean, M.L.; Smith, G.S.; Hallford, D.M. and Graham, J.D. (1992): Early aspects of locoweed toxicosis and evaluation of a mineral supplement as a dietary treatment. *J. Anim. Sci.*, 70: 3125-3132.
2. Blacsek, M. and Kubis, M. (2005): HPLC determination of salinomycin and related compounds in fermentation media of *Streptomyces albus* and pre-mixes. *J. Pharmaceut. Biomed. Anal.*, 3:564-571.
3. Conway, D. P., G. F. Mathis and M. Lang. (2002). The use of diclazuril in extended withdrawal anticoccidial programs: 1. Efficacy against *Eimeria* spp. in broiler chickens in floor pens. *Poult. Sci.*, 81(3): 349-352.
4. Dalloul, R.A. and H.S. Lillehoj, (2006). Poultry Coccidiosis: Recent advancements in Control measures and vaccine development. *Expert Rev. Vaccines*, 5:143-63.
5. Demirulus, H. et al. (2006). Effect of Salinomycin on broiler performance. *Pakistan Journal of Biological Sciences* 9(1):104-106
6. Gill, B.S.; Singh, J. and Kwatra, M.S (1991): Experimental monensin toxicity in buffalo calves clinical, clinicopathological and histopathological studies. *J. Res. (Punjab. Agric. Univ.)* 28(3): 401-407.
7. Harms R.H. and Buresh R.E. (1987): Influence of salinomycin on the performance of broiler chicks. *Poult Sci.*, 66(1): 51-54.
8. Kamashi, K.; Reddy, A.G.; Reddy, K.S. and Reddy, V.R. (2004): Evaluation of zinc against salinomycin toxicity in broilers. *Indian J. Physiol. Pharmacol.*, 48(1): 89-95.

یافته است. ( $P > 0/05$ ) افزایش سطح داروی سالینومایسین، افزایش وزن بدن و مصرف غذا را کاهش داده و ضریب تبدیل غذایی را در دوره ۲۱ تا ۴۲ و صفر تا ۵۶ روزگی به طور معنی‌داری ( $P > 0/05$ ) افزایش داده است. آنها همچنین اظهار داشتند که عملکرد سالینومایسین نسبت به لازالوسید بهتر بوده است. (۱۵)

محققان دیگری نظیر میژاکی و بابوک (۱۹۷۹)، کشاورز و مک دوگالد (۱۹۸۲)، زارسکی و هنددبسیکی (۱۹۹۵) و کاماشی و همکاران (۲۰۰۴) به این موضوع اشاره کرده‌اند که استفاده از دوز توکسیک سالینومایسین در جیره به طور قابل توجهی به کاهش وزن طیور می‌انجامد. (۱۴،۹،۲۴،۸) پور دومینگو و گالین (۱۹۹۰)، گیل و همکاران (۱۹۹۱)، بیچمن و همکاران (۱۹۹۲)، خان و همکاران (۱۹۹۴) چنین اظهار داشتند که کاربرد دوز بالای یونوفورهای کربوکسیلیک منجر به بروز جراحات پاتولوژیک در کبد پرند خواهد شد. (۲۰،۶،۱،۱۰)

پروهاسکا و روزنیای (۱۹۹۰)، تامپسون و همکاران (۲۰۰۵) چنین اظهار کردند که استفاده از ۶۰ ppm داروی سالینومایسین در جیره مرغ تخم‌گذار می‌تواند موجب کاهش رشد پرند شود. (۲۲ و ۲۱)

کانوی و همکاران (۲۰۰۲) اظهار نمودند که استفاده از دوز درمان سالینومایسین نیز موجب کاهش مصرف خوراک و افزایش ضریب تبدیل غذایی خواهد شد، که با نتایج بدست آمده از این تحقیق هم‌سو می‌باشد. (۳)

در مقابل پیرسون و همکاران (۱۹۹۰) اشاره کرده‌اند که میزان ۴۰ تا ۸۰ ppm سالینومایسین در مرغ گوشتی هیچ تأثیری بر وزن پرند نداشته است که با نتایج بدست آمده از این تحقیق مغایرت دارد. (۱۷)

در انتها با توجه به یافته‌های این مطالعه پیشنهاد می‌شود همیشه در مصرف سالینومایسین دقت بیشتری در اختلاط با دان صورت گیرد و همواره به مسائل مدیریتی از قبیل دمای



9. Keshavarz, K. and McDougald, L.R. (1982): Anticoccidial drugs: growth and performance depressing effects in young chickens. *Poult. Sci.*, 61(4): 699-705.
10. Khan, M.Z.; Szarek, J.; Saeed, M.; Koncicki, A. and Krasno Debska, D.A. (1994): Oral administration of monensin and lead to broiler chicken: Effects on hematological and biochemical parameters. *Acta-Vet. Hungarica*, 42(11): 111-120.
11. Kawazoe, U. (2000): Coccidiosis, P:391-406. In: Junior A.B & Macari M.(Eds), *Doença das Aves*. FACTA, Campinas, SP.
12. Lindsay, D.S, and Blagburn, B.L.(2007): Antiprotozoan drugs. *Veterinary pharmacology and therapeutics*, 8<sup>th</sup> Ed. Adams, H.R, Iowa state press, Ames. pp., 992-1076.
13. Manal. Sh et al. (2005). Hematological, Biochemical, Immunological and Histopathological changes caused by Salinomycin in chicken. *Egyptain Journal of natural toxin*, Vol. 2, 13-38(2005).
14. Migaki, T.T. and W.E. Babcock. (1979). Safety evaluation of Salinomycin in broiler chickens reared in floor pens. *Poult. Sci.* 58:481-482.
15. Negad, Y.E. and Pourreza, J. (2000): Influence of ionophores anticoccidial drugs Salinomycin and lasalocid on performance of broiler chicks and the relationship of these drugs to supplementary methionine. *J. Sci. Technol. Agri. Nat. Res.*, 4(1): 93-104.
16. Novilla M.N. (1992). The Veterinary importance of toxic syndrome induced by ionophores. *Vet. Hum. Toxicol.* 34(1):66-70.
17. Pearson, S. A., V. G. Stanley, A. H. Reine, W. E. Huff, L. F. Kubena and R. B. Harvey, (1990). Single and combination effects of administering Salinomycin and aflatoxin to broiler chicks. *Poult. Sci.*, 69: 849-851.
18. Peixoto, P.V. et al. (2009): Accidental and experimental Salinomycin poisoning in rabbits. *Pesq Vet Bras.* 29(9):695-699.
19. Persia, M.E.; Young, E.L.; utterback, P.L. and parsons, C.M.(2006): Effects of dietary ingredients and *Eimeria acervulina* infection on chick performance, apparent metabolizable energy and amino acid digestibility. *Poult. Sci.*, 85:48-55.
20. Pordomingo, A.J. and Galyean, M.L. (1990): Effect of monensin or lasalocid on growth and lipid synthesis by a washed-cell suspension of ruminal bacteria cultured in a glucose-urea medium in vitro. *Proc. West. Sec. M. Soc. Anim. Sci.*, 41: 407-412.
21. Prohaszka, L. and T. Rozsnyai, (1990). Potentiation of anticoccidial effects of Salinomycin with dihydroquinoline-type antioxidants. *Avian Pathol.*, 19: 15-21.
22. Thompson, K. L., Z. Kounev, J. A. Patterson and T. J. Applegate, (2005). Performance and nutrient retention responses of broilers to dietary oxyhalogenic and ionic salts. *Poult. Sci.*, 84: 238-247.
23. Tyzzer, E.E., H. Theiler and E.E. Jones, (1932). Coccidiosis in gallinaceous birds. A comparative study of species of *Eimeria* of the chickens. *Am. J. Hygiene*, 15:319-39.
24. Zarski, T.P. and HandDebski, B. (1995): The effect of selenium supplementation in case of salinomycin overdose in broiler. *Annals of Warsaw- Agricultural University, Animal Science No.* 31 73.
25. Zhao, J.; Guo, Y.; Xun suo, X. and Yuan, J.(2006): Effects of dietary zinc level on serum carotenoid levels, body and shank pigmentation of chickens after experimental infection with *Coccidia*. *Arch. Anim. Nutr.*, 60:218-228.