

بررسی اثر نانوکورکومین در درمان کبد چرب غیرالکلی در موش‌های هایپرکلسترولمی

سحر فرزانه^۱، سپیده فرهی نیا*

گروه زیست‌شناسی، واحد پرند، دانشگاه آزاد اسلامی، پرند، ایران

* مسئول مکاتبات: farahisepide183@yahoo.com

تاریخ پذیرش: ۱۳۹۶/۴/۱۱

تاریخ دریافت: ۱۳۹۵/۹/۲۱

چکیده

با توجه به کاربرد وسیع نانوذرات در پزشکی، بررسی پاتولوژی آنها ضروری بنظر می‌رسد. ویژگی مهم نانوذرات، اندازه کوچک آنها است. تجمع بیش از حد چربی در کبد و التهاب آن موجب سیروز کبدی می‌گردد. هدف از این مطالعه، تعیین اثر نانوکورکومین بر بیماری کبد چرب و کلسترول، تری‌گلیسرید، لیپوپروتئین با دانسیته بالا (HDL)، لیپوپروتئین با دانسیته پایین (LDL)، آسپارات آمینوترانسفراز (AST) و آلانین آمینوترانسفراز (ALT) سرم می‌باشد. در این مطالعه ۶۰ سر موش نر در ۶ گروه ده‌تایی تقسیم شدند که شامل: گروه کنترل، گروه کلسترول، گروه کلسترول و کورکومین و سه گروه دریافت‌کننده دوزهای مختلف نانوکورکومین که به صورت گاوژ تغذیه شدند. میزان پروفایل لیپیدی و آنزیم‌های کبدی اندازه‌گیری و نمونه بافت کبد موش‌ها پس از تثبیت در بافر فرمالین و رنگ‌آمیزی با هماتوکسیلین و اتوزین مورد مطالعه قرار گرفتند. تحلیل داده‌ها توسط نرم افزار SPSS انجام شد. بررسی‌ها نشان داد که در گروه تغذیه شده با دوز بالای نانوکورکومین میزان تری‌گلیسرید، کلسترول، LDL، AST و ALT به طور معنی‌داری کاهش و در دو گروه دریافت‌کننده دوز ۵۰ و ۱۰۰ نانوکورکومین، نسبت به گروه کورکومین (غیرنانو) و گروه کلسترول کاهش معنی‌داری را نشان دادند. پروفایل لیپیدی، AST و ALT گروه کورکومین غیرنانو نسبت به گروه کنترل کاهش معنی‌داری نداشت اما تغییر در میزان HDL معنی‌دار بود. تغییرات آسیب‌شناسی کبد گروه دریافت‌کننده کلسترول موجب ایجاد توده‌های چربی و گروه‌های تغذیه شده توسط دوز ۵۰ نانوکورکومین اثری از توده چربی نداشتند. نتایج نشان داد که می‌توان از دوزهای مناسب نانوکورکومین برای درمان بیماری کبد چرب غیرالکلی استفاده نمود.

کلمات کلیدی: نانوکورکومین، هیستوپاتولوژی، آنزیم‌های کبدی، موش، کبد چرب غیرالکلی.

مقدمه

در نظر گرفته می‌شود و با تظاهرات بالینی آن مانند دیابت نوع II، چاقی، دیس لیپیدمی و پرفشاری خون مرتبط است (۱۵). شیوع این بیماری در جمعیت عمومی ۳۰-۲۰ درصد تخمین زده می‌شود و با توجه به افزایش سریع در شیوع فاکتورهای خطر سندرم متابولیک، این بیماری به عنوان شایع‌ترین علت شناخته شده بیماری‌های کبدی در جوامع غربی می‌باشد (۲).

کبد چرب غیرالکلی نخستین بار در سال ۱۹۸۰ توسط لودویگ و همکاران در افرادی که تاریخچه مصرف الکل را نداشتند شناسایی شد. در واقع این بیماری طیف وسیعی از اختلالات را از یک تجمع چربی ساده به صورت وزیکول‌های درشت چربی تا تجمع چربی به همراه التهاب، آسیب سلول‌های کبدی و سیروز را دربرمی‌گیرد (۱۶). امروزه کبد چرب غیرالکلی (NAFLD) به عنوان تظاهر کبدی سندرم متابولیک

توجه محققین بر استفاده از آنتی‌اکسیدان‌ها در درمان این بیماران متمرکز می‌باشد (۴۰).

رنگدانه اصلی ریشه گیاه کورکومالانگا (*Curcuma longa*)، کورکومین است که جز ترکیبات فنولیک می‌باشد. کورکومین که ماده‌ای زردرنگ در زردچوبه می‌باشد، تاریخچه‌ای در حدود بیش از ۵ هزار سال دارد. اثرات درمانی زردچوبه به دلیل وجود عوامل بیولوژیک آن، پلی‌فنولی به نام کورکومین است که فعال‌ترین جزء زردچوبه و مسئول رنگ زرد آن است و ۲ تا ۵ درصد از آن را تشکیل می‌دهد (۳۳).

کورکومین مولکولی به شدت (*Pleiotropic*) یا چند جانبه است و اثرات درمانی بسیار زیادی بر آن شمرده شده است. تاثیرات چند جانبه کورکومین به علت ظرفیت آن در برهم‌کنش با مولکول‌های مختلف و تنظیم مسیرها و اهداف مولکولی متعدد است (۳۵).

مهم‌ترین اثرات بیولوژیکی کورکومین اثرات ضدالتهابی، ضدآترواسکلروزیس، ضدترومبوز و آنتی-اکسیدانی آن می‌باشد. اثرات آنتی‌اکسیدانی کورکومین در غیرفعال کردن رادیکال‌های آزاد ثابت شده است، ولی این اثرات اغلب وابسته به دوز و شرایط محیطی هستند (۳۱).

کورکومین در آب و pH اسیدی، خنثی و نامحلول و در pH قلیایی محلول می‌باشد، در pH اسیدی پایدار ولی در شرایط قلیایی و نور ناپایدار است. کورکومین به دلیل نامحلول بودن در آب و خاصیت هیدروفوبش به سرعت از بدن حذف می‌شود.

فرمولاسیون کورکومین به روش نانو مشکل جذب را حل کرده است، اصل این فرمولاسیون این است که کپسول کورکومین در پیوند با ذرات پلیمری با هسته هیدروفوبیک و پوسته‌ی هیدروفیلیک می‌باشد. نانوکورکومین موثرتر از کورکومین آزاد در برابر سلول‌های سرطانی عمل می‌کند. ساخت نانوذرات با تکنیک *Emulsification Solvent Evaporation*

مطالعات همه‌گیرشناسی در زمینه میزان شیوع بیماری کبد چرب غیرالکلی در کل جمعیت ایران شیوع ۸/۲ درصد را گزارش کرده‌اند (۹) علت کبد چرب غیرالکلی به طور کامل شناخته شده نمی‌باشد. مقاومت انسولین، چاقی، استرس اکسیداتیو و آبشار التهابی نقش‌های مرتبطی را در ایجاد و پیشرفت بیماری ایفا می‌کنند (۱۰، ۲۱).

تا به امروز فرضیه مورد قبول برای توضیح بیماری‌زایی کبد چرب غیرالکلی، فرضیه دو ضربه می‌باشد که نخستین بار توسط جیمز و دی بیان شد. این فرضیه بیان می‌کند که مقاومت انسولین به عنوان اولین ضربه منجر به تجمع چربی در کبد می‌شود و در پی آن کبد نسبت به ضربه دوم که به صورت استرس اکسیداتیو از منابع مختلف است، حساس‌تر می‌شود (۴).

استرس ناشی از گونه‌های فعال اکسیژن میتوکندریایی، اندوتوکسین‌ها، سیتوتوکسین و توکسین‌های محیطی است. بدون توجه به منبع این ترکیبات، استرس اکسیداتیو می‌تواند پراکسیداسیون چربی را در غشای سلول‌های کبدی افزایش دهد. محصولات جانبی اکسیداسیون مضربوده و بر نوکلئوتیدها و سنتزپروتئین اثرگذارند. همچنین این ترکیبات منجر به افزایش ترشح سیتوکین‌های پیش التهابی و فعال شدن سلول‌های ستاره‌ای کبد (*Hepatic stellate cells*) می‌شوند و در نهایت منجر به فیروز، التهاب بیشتر و آپوپتوز می‌گردند (۵، ۱۴).

تا به امروز درمان انحصاری برای این بیماران شناخته نشده است ولی با توجه به اینکه اکثر این بیماران دچار درجاتی از چاقی و یا اضافه وزن می‌باشند، به نظر می‌رسد که کاهش وزن یکی از راهکارهای اصلی در بهبود این بیماران می‌باشد (۱۷). همچنین با توجه به نقش استرس اکسیداتیو در بیماری‌زایی این بیماری و سطوح پایین آنتی‌اکسیدان‌ها در این بیماران، امروزه

داشت و حیوانات در معرض ۱۲ ساعت تاریکی ۱۲ ساعت روشنایی قرار داشتند. دمای محیط نگهداری حیوانات 2 ± 22 درجه سانتی‌گراد بود. کبد چرب توسط رژیم غذایی پرکلسترول در موش‌ها به مدت چهار هفته القا شد (۳۴، ۴۲). موش‌ها به ۶ گروه ده-تایی تقسیم شدند:

گروه ۱ یا کنترل: غذای معمولی دریافت کردند.
گروه ۲: کلسترول و نمک سدیم کولات دریافت نمودند. کلسترول با غلظت ۱/۵ گرم در هر ۱۰۰ گرم غذا (رژیم غذایی حاوی ۴/۵ درصد چربی) و نمک سدیم کولات به میزان ۰/۰۹ گرم را به صورت خوراکی دریافت کردند.

گروه ۳: کلسترول، نمک سدیم کولات و کورکومین غیرنانو به میزان ۵ میلی‌گرم بر کیلوگرم بصورت گاوآذ دریافت کردند.

گروه‌های ۴، ۵ و ۶: نانوکورکومین به صورت گاوآذ به ترتیب با مقادیر ۵، ۵۰ و ۱۰۰ میلی‌گرم به ازای هر ۱۰۰ گرم وزن بدن به مدت چهار هفته توسط گاوآذ به موش‌ها خورانده شد. کورکومین، کلسترول و نمک سدیم کولات از شرکت سیگما خریداری شد. سپس موش‌ها پس از ۱۲ ساعت ناشتایی، بوسیله نسبت‌های مشخص کتامین و زایلانین (۱:۳) بی‌هوش شدند و از طریق قلب خونگیری شدند. سرم به وسیله سانتریفیوژ جدا شد. نمونه‌ها برای تجزیه و تحلیل بیوشیمیایی جمع‌آوری شد.

به منظور تعیین آنزیم‌های کبدی (AST و ALT)، کلسترول، تری‌گلیسرید، LDL و HDL با روش آنزیماتیک از کیت‌های تشخیص آنزیمی شرکت پارس آزمون و دستگاه اتوآنالیزور مدل ۳۰۰۰ ساخت شرکت بیوتکنیکا کشور ایتالیا استفاده شد.

به منظور بررسی کبد چرب، بافت‌برداری کبد با شرایط کاملاً مشابه مورد مطالعات پاتولوژی قرار گرفتند.

با نسبت‌های متفاوت دارو به پلیمر صورت گرفته است. بهترین حلال برای استخراج کورکومینوئیدها، متانول است که بیشترین میزان کورکومین را می‌توان با آن به دست آورد (۳۰).

بررسی‌های متعدد نشان داده که کورکومین موجب کاهش سطح کلسترول خون می‌شود. تجویز خوراکی کورکومین موجب کاهش پراکسیداسیون چربی‌ها در بافت‌های کبد، کلیه، ریه و مغز موش‌های تیمار شده با کربن تتراکلرید پاراکوت و سیکلوفسفامید می‌شود. در واقع کورکومین کمک می‌کند تا در شرایط آسیب‌های پراکسیداسیون مثل آترواسکلروزیس، سطح کلسترول سرم و بافت پایین بماند (۳۹).

همچنین بررسی‌ها نشان داده که کورکوما زانتوریزا (*Curcuma xanthorrhiza*) که حاوی ماده فعال کورکومینوئید است می‌تواند متابولیسم لیپیدها و لیپوپروتئین‌ها را تغییر دهد. به این ترتیب که موجب کاهش غلظت تری‌گلیسرید، فسفولیپیدها و کلسترول کبد و افزایش غلظت سرمی کلسترول HDL و آپولیپوپروتئین A یعنی apoA1 می‌شود (۴۱).

با توجه به اثر پلی‌فنل‌ها بر جذب کلسترول کبدی، لیپوپروتئین‌های پلاسما، تجمع تری‌گلیسرید و ترشح آن، مطالعه حاضر به بررسی اثر دریافت نانوکورکومین به همراه رژیم غذایی بر پروفایل لیپیدی و تغییرات آنزیمی و آسیب‌شناسی در بافت‌های کبد موش مبتلا به کبد چرب غیرالکلی پرداخت.

مواد و روش کار

این مطالعه مطابق دستورالعمل استفاده از حیوانات آزمایشگاهی در دانشگاه ایران طراحی شد. در این مطالعه تجربی ۶۰ سرموش سوری نر بالغ نژاد NMRI با میانگین وزنی 5 ± 40 گرم وارد شدند. کلیه حیوانات یک هفته قبل از شروع آزمایش نگهداری و آب و غذا به طور آزاد در اختیار آنها قرار

نتایج

اثر نانوکورکومین بر پروفایل لیپیدی شامل کلسترول (Chol)، تری‌گلیسیرید (TG)، لیپوپروتئین با دانسیته بالا (HDL)، لیپوپروتئین با دانسیته پایین (LDL) و آنزیم‌های کبدی شامل آسپاراتات آمینوترانسفراز (AST) و آلانین آمینوترانسفراز (ALT) سرم در گروه‌های مورد مطالعه در جدول ۱ ارائه شده است.

مشاهدات ما نشان داد میزان کلسترول و سطح آنزیم‌های کبدی (AST و ALT) در دو گروه تغذیه شده با نانوکورکومین با دوز ۵۰ و ۱۰۰ یعنی گروه‌های ۵ و ۶ به طور معنی‌داری کاهش یافته است ($p \leq 0/05$).

میزان غلظت پلاسمایی تری‌گلیسیرید در گروه ۶ یعنی دوز ۱۰۰ نانوکورکومین معنی‌دار بود ($p \leq 0/05$). میزان غلظت پلاسمایی LDL در گروه ۶ کاهش معنی‌داری نشان داد ($p \leq 0/05$).

مقایسه‌ی نتایج گروه‌های تغذیه شده با نانوکورکومین و گروه تغذیه شده با کورکومین غیرنانو، نشان از کاهش بیشتر کلسترول و LDL در گروه تغذیه شده با نانوکورکومین دوز ۱۰۰ نسبت به گروه ۳ می‌باشد. همچنین میزان آنزیم‌های کبدی گروه ۶ نسبت به گروه کورکومین غیرنانو تغییرات بیشتری را نشان می‌دهد که حاکی از تاثیر بیشتر نانوکورکومین بر میزان پروفایل لیپیدی و آنزیم‌های کبدی می‌باشد.

نتایج هیستوپاتولوژیک بافت کبد در گروه دریافت کننده کلسترول باعث ایجاد گویچه‌های سفید در کبد می‌باشد. در واقع رسوب کلاژن در فضای اطراف ونول‌ها ممکن است اولین تظاهر روندی باشد که سرانجام به سیروز کبدی منجر شود. با ادامه مصرف کلسترول و تخریب سلول‌های کبدی فیبروپلاست‌ها در محل آسیب می‌بینند و ساخت کلاژن را تحریک می‌کنند. تیغه‌های پره‌مانند بافت همبند در اطراف پورت و اطراف نواحی مرکزی ظاهر می‌شوند و در

جهت مطالعات آسیب‌شناسی نمونه‌های بافتی لبول‌های کبد و تیوبول‌های کلیه در فرمالین بافر مرک ۱۰ درصد (کشور آلمان) تثبیت و مطابق روش‌های معمول بافت‌شناسی، بلوک‌های پارافینی تهیه و با میکروتوم کشور انگلستان (برش‌های *Shandon citadel*) مدل ۳۱۵ با ضخامت ۵ میکرون ایجاد و به روش هماتوکسیلین و اوژین رنگ‌آمیزی شدند (۱۹).

آسیب‌های بافت کبد در گروه‌های تحت مطالعه با بزرگنمایی ۱۰۰ در سه فیلد میکروسکوپ بصورت تصادفی انتخاب شدند و مورد بررسی قرار گرفتند (۲۰).

در این آزمایش نانوذرات کورکومین با تکنیک امولسیون دوگانه/تبخیر حلال با نسبت‌های متفاوت دارو به پلیمر (در دانشگاه علوم پزشکی مشهد) ساخته شد.

برای استخراج از روش ماسیراسیون، برای جداسازی از تکنیک کروماتوگرافی لایه نازک، برای تعیین مقدار از روش *Ultra violet (UV) spectroscopy* و فرمولاسیون کورکومین به روش نانو (PLGA) استفاده شده است. در این فرآیند نانوذرات PLGA به عنوان یک پلیمر زیست‌تخریب‌پذیر، زیست‌سازگار و ایمن مورد استفاده قرار می‌گیرد که ضمن کنترل آزادسازی دارو از پلیمر، از تخریب داروی انباشت شده در آن جلوگیری می‌کند (۳۰).

مقادیر داده‌ها به صورت میانگین \pm انحراف معیار ارائه شدند. تفاوت میان گروه‌ها توسط آنالیز واریانس یک-طرفه و *Tukey multiple comparison* و سطح معنی‌دار بودن در $p \leq 0/05$ در نظر گرفته شد. همچنین به منظور تحلیل داده‌های هیستوپاتولوژی، داده‌های به دست آمده به صورت کیفی بین گروه‌ها به وسیله آزمون آماری کروسکال والیس توسط نرم افزار SPSS تجزیه و تحلیل شدند.

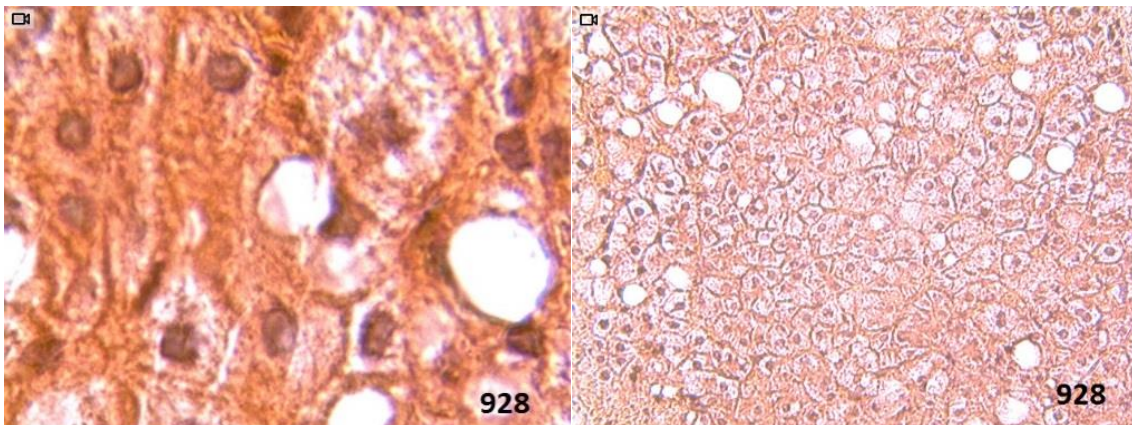
بر روند بازسازی پیشی می‌گیرد. با تداوم مرگ سلول- های کبدی و رسوب کلاژن، کبد چروکیده می‌شود. یک نمای گره‌وار پیدا می‌کند و در مرحله نهایی سیروز سخت می‌شود (شکل‌های ۱ و ۲). نتایج هیستوپاتولوژیک بافت کبد در گروه دریافت کننده نانوکورکومین اثری از توده‌های چربی نشان نداد.

نهایت باعث اتصال تریاد پورت و وریدهای مرکزی می‌شوند. این شبکه بافت همبندی ظریف توده‌های کوچکی از سلول‌های کبدی باقیمانده را که بازسازی می‌شوند و ندول‌های کبدی را تشکیل می‌دهند، احاطه می‌کنند. اگرچه بازسازی در پارانسیم کم باقیمانده انجام می‌شود به طور کلی از دست رفتن سلول‌های کبدی

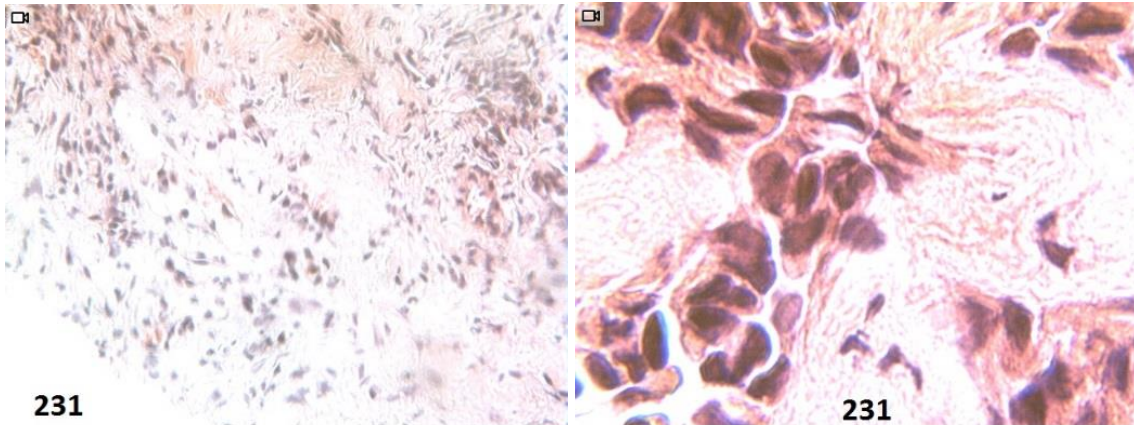
جدول ۱- مقایسه‌ی پروفایل لیپیدی و آنزیم‌های کبدی گروه‌های کنترل و گروه‌های آزمایشی

AST	ALT	HDL	LDL	Chol	TG	گروه
100 ± 8/2	111 ± 3/5	85 ± 4/1	75 ± 3/3	115 ± 2/5	80 ± 3/5	گروه ۱ (کنترل: غذای معمولی)
200 ± 11/3	200 ± 2/3	80 ± 2/3	80 ± 1/2	177 ± 11/5	9/104 ± 11/58	گروه ۲ (کلسترول)
175 ± 3/3*	145 ± 1/2*	84 ± 5/5*	74 ± 2/5	140 ± 4/3*	84 ± 2/5	گروه ۳ (کلسترول + کورکومین غیرنانو)
126 ± 10/2	180 ± 3/5	81 ± 1/2	78 ± 2/3	130 ± 8/5	102 ± 1/5	گروه ۴ (نانوکورکومین دوز ۵)
122 ± 9/3*	160 ± 2/5*	90 ± 1/5	60 ± 1/5	125 ± 5/5*	100 ± 8/5	گروه ۵ (نانوکورکومین دوز ۵۰)
101 ± 10/2*	100 ± 2/3*	89 ± 2/1	49 ± 23/3*	117 ± 2/5*	89 ± 5/6*	گروه ۶ (نانو کورکومین دوز ۱۰۰)

مقادیر بر اساس میانگین ± خطای معیار میانگین آورده شده است. سطح اختلاف معنی‌داری $p \leq 0/05$ است. علامت * نشان دهنده اختلاف معنی‌دار $p \leq 0/05$ با گروه کنترل است.



شکل ۱- تصویر هیستوپاتولوژیک بافت کبد در گروه دریافت‌کننده کلسترول. تجمع واکوئول‌های چربی در بین سلول‌های بافت کبد قابل مشاهده‌اند.



شکل ۲- تصویر هیستوپاتولوژیک بافت کبد در گروه دریافت کننده نانوکورکومین. که اثری از توده‌های چربی دیده نمی‌شود.

بحث

دریافت ویتامین E به عنوان یک آنتی‌اکسیدان اثر بیشتری بر کاهش آنزیم‌های کبدی و کلسترول نسبت به رژیم غذایی به تنهایی ندارد البته این مطالعه تنها بر روی حجم کوچکی از بیماران انجام شده بود (۱۲).

همچنین در مطالعه‌ای که بر روی رت‌های مبتلا به کبد چرب غیرالکلی انجام شد نشان داد ویتامین E (۶۰۰ IU/day) و C (۵۰۰ mg/day) به همراه رژیم غذایی در طی ۴ ماه موجب کاهش پیشرفت بیماری کبد چرب شد (۲۴).

بررسی‌ها نشان می‌دهند عوامل محیطی موجب آسیب به اجزا سلولی از جمله DNA، چربی‌ها و پروتئین‌ها شده و با تغییرات پاتولوژیک در بیماری کبد چرب غیرالکلی (NAFLD) مرتبط است. تصور می‌شود انتشار گونه‌های فعال اکسیژن (ROS)، ناشی از اضافه بار مواد مغذی و اختلال در عملکرد میتوکندری، یک عامل اصلی در پیشرفت NAFLD، به ویژه در جهت توسعه مقاومت به انسولین در کبد است (۱۱).

به نظر می‌رسد استفاده از کورکومین به عنوان یک آنتی‌اکسیدان مانع از فعالیت و انتشار گونه‌های فعال اکسیژن می‌شود. افزایش نسبی میزان کورکومین در رژیم غذایی می‌تواند موجب کاهش خطر بیماری‌های کبدی از جمله کبد چرب غیرالکلی شود. اثر رژیم

با توجه به نقش عوامل محیطی در ایجاد کبد چرب غیرالکلی، امروزه مطالعات زیادی در زمینه اثر آنتی-اکسیدان‌ها بر شاخص‌های بیوشیمیایی این بیماری صورت می‌گیرد تا بتوان با استفاده از این ترکیبات در کنار سایر روش‌های درمانی، در بهبود این بیماری کمک کرد. به دلیل آنکه محتوای پلی‌فنلی و توان آنتی‌اکسیدانی کورکومین بالا است و با توجه به اینکه رژیم غذایی کم چرب یک گام اساسی در درمان این بیماران می‌باشد، این پژوهش با هدف بررسی اثر دریافت نانوکورکومین همراه با رژیم غذایی، بر پروفایل چربی موش‌های مبتلا به کبد چرب غیر الکلی صورت گرفت.

مطالعات نشان داده است محتوای آنتی‌اکسیدانی و قدرت آنتی‌اکسیدانی کورکومین بالاتر از بسیاری از داروهای گیاهی معمول مصرفی می‌باشد (۲۶).

با توجه به نقش عوامل محیطی در پاتوژنز، NAFLD مشابه با مطالعه ما تحقیقاتی در زمینه اثر دریافت آنتی‌اکسیدان‌ها در بیماران مبتلا به کبد چرب غیر الکلی انجام شده است. نتایج مطالعات در این زمینه متفاوت می‌باشد.

کوکلماس مشاهده کرد که در بیماران مبتلا به Nonalcoholic steatohepatitis (NASH)

برای ایجاد کبد چرب غیر الکلی است نمی تواند منجر به التهاب کبد و در نهایت NASH شود (۲۵). احتمالاً، در نمونه‌های انسانی عوامل دیگری به عنوان محرک دوم مانند سموم، الکل یا مواد مخدر موجب پیشرفت نکرروز، التهاب و فیروز در کبد چرب به صورت هم‌زمان می‌شود.

پس از بررسی پاتوژنز NASH و NAFLD و بررسی بسیاری از جنبه‌های مشترک، گام اولیه، تغییر در میزان مصرف کلسترول و سپس دومین گام مطالعه اثربخشی داروهای آنتی‌اکسیدان مناسب در درمان NAFLD خواهد بود (۲۴).

در این مطالعه ما نشان دادیم کورکومین موجب کاهش معنی‌دار TG، LDL و کلسترول در گروه‌های دریافت‌کننده کورکومین و کلسترول بصورت هم‌زمان و نانوکورکومین با دوزهای ۵۰ و ۱۰۰ شد.

این نتایج می‌تواند نشان‌دهنده خاصیت ضد التهابی کورکومین و تاثیر آن بر روند اکسیداسیون LDL باشد. در تایید یافته‌های ما، کیاتاكا و همکاران در بررسی‌های مستقل به روش HPLC نشان دادند که سلول‌های تیمار شده با کورکومین سبب کاهش معنی‌داری در میزان TG و LDL سرمی می‌شود به این صورت که کاهش لیپیدهای سرمی می‌تواند با گیرنده‌های کورکومین مرتبط باشد.

مطالعات کیاتاكا و همکاران نشان داد که کورکومین موجب افزایش برداشت لیپیدهای سرمی در سلول‌های THP-1 (Tamm-Horsfall Protein 1) می‌شود. آنها نشان دادند که کورکومین به آسانی توسط THP-1 جذب شده و به هگزا هیدروکسی کورکومین متابولیزه می‌شود که به موازات جذب کورکومین، جذب کلسترول در THP-1 مشاهده شد. همچنین مطالعات آنها در سلول‌های مختلف نشان داده که احتمالاً یک ناقل اختصاصی کورکومین در داخل سلول وجود دارد که به صورت هم‌زمان (*symport*)

غذایی و مصرف میزان مناسب از آنتی‌اکسیدان‌ها یک موضوع بحث برانگیز می‌باشد. تعدادی از مطالعات نشان داد استرس اکسیداتیو و افزایش سطح آنتی-اکسیدان درون‌زا مانند ویتامین E و گلوکوتایون (GSH) در کاهش NAFLD موثر می‌باشند (۸، ۱۳).

با وجود این، استفاده از آنتی‌اکسیدان‌ها در پیشگیری از کبد چرب غیرالکلی هنوز گسترش نیافته است. اثر حفاظتی کورکومین مشاهده شده در این مطالعه نشان می‌دهد کورکومین می‌تواند مانع از پیشرفت بیماری NAFLD شود. حاضر کاهش معنی‌داری را در میزان ALT و AST آنزیم‌های کبدی نمونه‌ها نسبت به ابتدای مطالعه نشان می‌دهد. مطالعات انجام شده نشان می‌دهد رژیم غذایی از جمله عوامل موثر در بهبود قابل توجه تست‌های کبدی است به گونه‌ای که اصلاح شیوه زندگی اولین گام در درمان بیماران مبتلا به کبد چرب غیرالکلی می‌باشد (۱، ۳۲).

مطالعات نشان داده‌اند که محدود کردن رژیم غذایی از نظر کالری دریافتی می‌تواند منجر به کاهش قابل توجه در آنزیم ALT گردد (۶، ۲۳).

رودریگو و همکارانش مشاهده کردند که کاهش وزن بدون توجه به نوع رژیم غذایی دریافتی (پرکربوهیدرات و کم‌چرب/کم‌کربوهیدرات و پرچرب) منجر به کاهش آمینوترانسفرازها در زنان چاق می‌شود (۲۹).

همچنین مطالعات ما نشان داد که یکی از عوامل اصلی ایجاد کبد چرب مصرف بالای کلسترول می‌باشد در تایید یافته‌های ما، مطالعات تراموتو و همکاران نشان داد رژیم غذایی کم‌کولین به تنهایی منجر به آسیب‌های بافتی NASH نمی‌شود، بلکه صرفاً کلسترول بالا در تغذیه موش به مدت ۱۴، ۲۸ و ۴۲ روز پس از رژیم غذایی کم کولین موجب ایجاد کبد چرب غیرالکلی می‌شود (۳۴). همچنین مطالعات انجام شده نشان داده رژیم غذایی کم کولین که یک مدل کلاسیک



کربوهیدرات‌ها و اسیدهای چرب غیراشباع در غشاء سلول واکنش دهند و پس از شروع واکنش اولیه به صورت زنجیره‌وار باعث آسیب سلولی و مرگ سلولی شوند (۳).

مطالعات نشان داده که تعدادی از آنتی‌اکسیدان‌ها مثل کوئرستین و نارنجین می‌توانند از فعالیت آنزیم‌های ممانعت و (CYP3A و CYP1A1) P 4 سیتوکروم 450 باعث آسیب سلولی شوند (۲۲).

به همین دلیل آسیب‌های مختلف کبدی در گروه تغذیه شده توسط کلسترول مشاهده شد، چرا که کبد نقش مهم و اصلی در مسیرهای متابولیک و تنظیمی متعدد شامل متابولیسم داروها (فعال کردن و سم-زدایی) و دفع کردن مواد آگزوژن و آندوژن دارد. در بررسی منابع، مطالعه مشابهی در مورد بررسی اثرات نانوکورکومین بر بافت یافت نشد.

نتیجه‌گیری

نتایج ما نشان می‌دهد همان‌طور که افزایش میزان کلسترول منجر به ایجاد NAFLD می‌شود، استرس اکسیداتیو نیز می‌تواند عاملی برای ایجاد این بیماری باشد که درمان با نانوکورکومین با دوز مشخص می‌تواند از پیشرفت NAFLD جلوگیری کند. در آینده تحقیقات بیشتری برای مشخص کردن اثر کورکومین در پیشگیری از کبد چرب غیرالکلی لازم است. اما نتایج آنزیمی و آسیب‌شناسی نشان می‌دهند که مصرف نانوکورکومین بصورت وابسته به دوز بیشتر باعث اثرات سمیتی در بافت کبد می‌شود.

تشکر و قدردانی

بدین وسیله نویسندگان، مراتب تشکر و قدردانی خود را از همکار محترم آقای وحید سرویه اعلام می‌دارند.

در یک جهت موجب انتقال کلسترول به درون سلول می‌گردد که برای شناخت آن نیاز به بررسی‌های بیشتری است (۱۸).

تغییرات هیستوپاتولوژیک بافت کبد در گروه‌های دریافت‌کننده کلسترول نشان از وجود هپاتوسیت-های اتوزینوفیلیک و هسته‌ای با کروماتین هیپرکروم (آپوتوز) داشت. افزایش کلسترول از طریق القاء سریع فعالیت کاسپاز ۳ و کاهش پتانسیل ترانس ممبران موجب بالا رفتن گونه‌های فعال اکسیژن و تولید و انتشار سیتوکروم C از میتوکندری به داخل سیتوزول و به دنبال آن القای پردازش پروکاسپاز ۹ و نهایتاً آپوتوز می‌گردد (۲۷،۳۷).

اگر چه فعالیت آنتی‌اکسیدانی ترکیبات شیمیایی نانوکورکومین به خوبی شناخته شده است (۳۶). اما تحت شرایط خاص مثل دوزهای بالا می‌توانند فعالیت پراکسیدانت را آشکار کنند. تحقیقات نشان داده که غلظت‌های بالای فلاونوئیدها (۵۰ تا ۲۵۰ میکرومول) باعث مسمومیت سلولی، آسیب به DNA و مرگ برنامه ریزی سلولی می‌شود (۳۸) و ثابت شده که فلاونوئیدها در غلظت‌های بالا، تولید گونه‌های فعال اکسیژن بوسیله اتواکسیداسیون، را افزایش می‌دهند (۷).

این موارد نشان می‌دهند مصرف دوزهای بالا عصاره‌های درمانی در زمان کوتاه باعث اثرات سمیتی بر سلول‌های بافت کبد می‌شود. به نظر می‌رسد کاهش فعالیت آنزیم‌های آنتی‌اکسیدان با منشاء داخلی در بافت‌های کبد در گروه‌های تیمار شده توسط نانوکورکومین با دوز بالا مسئول آسیب‌های بافتی باشد (۲۸).

از طرفی گونه‌های فعال اکسیژن، پراکسید هیدروژن، آنیون سوپراکسید و رادیکال هیدروکسیل واسطه‌های مهم آسیب سلولی‌اند که می‌توانند با ماکرومولکول-هایی همچون چربی‌ها، پروتئین‌ها، اسیدهای نوکلئیک،



Pourshams A., 2008. Persistent alanine aminotransferase elevation among the general Iranian population: prevalence and causes. *World Journal of Gastroenterology*, 14(18): 2867-2871.

10. Jou J., Choi S.S., Diehl A.M., 2008. Mechanisms of disease progression in nonalcoholic fatty liver disease. *Liver Disease*, 28(4): 370-379.

11. Kim J.G., Keshava C., Murphy A.A., Pitas R.E., Parthasarathy S., 1997. Fresh mouse peritoneal macrophages have low scavenger receptor activity. *Journal of Lipid Research*, 38: 2207-2215.

12. Kugelmas M., Hill D.B., Vivian B., Marsano L, McClain C.J., 2003. Cytokines and NASH: a pilot study of the effects of lifestyle modification and vitamin E. *Hepatology*, 38(2): 413-419.

13. Lettéron P., Fromenty B., Terris B, Degott C, Pessayre D., 1996. Acute and chronic steatosis leads to in vivo lipid peroxidation in mice. *Journal of Hepatology*, 24(2): 200-208.

14. Madan K., Bhardwaj P., Thareja S., Gupta S.D, Saraya A., 2006. Oxidant stress and antioxidant status among patients with nonalcoholic fatty liver disease (NAFLD). *Journal of Clinical Gastroenterology*, 40(10): 930-935.

15. Marchesini G., Bugianesi E., Forlani G., Cerrelli F., Lenzi M., Manini R., Natale S., Vanni E., Villanova N., Melchionda N., Rizzetto M., 2003. Nonalcoholic fatty liver, steatohepatitis, and the metabolic syndrome. *Hepatology*, 37(4): 917-923.

16. McCullough A.J., 2004. The clinical features, diagnosis and natural history of nonalcoholic fatty liver disease. *Clinics in Liver Disease*, 8(3): 521-534.

17. Musso G., Gambino R., Cassader M., 2010. Non-alcoholic fatty liver disease from pathogenesis to management: an update. *Obesity Reviews*, 11(6): 430-445.

18. Nakagawa K., Zingg J.M., Kim S.H., Thomas M.J., Dolnikowski G.G., Azzi A.,

منابع

1. Adams L.A., Angulo P., 2006. Treatment of non-alcoholic fatty liver disease. *Postgraduate Medical Journal*, 82(967): 315-322.

2. Bedogni G., Miglioli L., Masutti F., Tiribelli C., Marchesini G., Bellentani S., 2005. Prevalence of and risk factors for nonalcoholic fatty liver disease: the Dionysos nutrition and liver study. *Hepatology*, 42(1): 44-52.

3. Birdane Y.O., Buyukokuroglu M.E., Birdane F.M., Cemek M., Yavuz H., 2007. Anti-inflammatory and antinociceptive effects of *Melissa officinalis* L. in rodents. *Review of Medicine and Veterinary*, 158(02): 75-81.

4. Christopher P.D, Oliver F.W.J., 1998. Steatohepatitis: a tale of two "hits"? *Gastroenterology*, 114(4): 842-845.

5. Edmison J., Mc Cullough A.J., 2007. Pathogenesis of non-alcoholic steatohepatitis: human data. *Clinics in Liver Disease*, 11(1):75-104.

6. Elias M.C., Parise E.R., Carvalho L., Szejnfeld D., Netto J.P., 2010. Effect of 6-month nutritional intervention on non-alcoholic fatty liver disease. *Nutrition*, 26(11): 1094-1099.

7. Gaspar J., Rodrigues A., Laires A., Silva M.F., Costa S., Monteiro M.J., Monteiro C., Rueff J., 1994. On the mechanisms of genotoxicity and metabolism of quercetin. *Mutagenesis*, 9(5): 445-449.

8. Grattagliano I., Vendemiale G., Caraceni P., Domenicali M, Nardo B., Cavallari A., Trevisani F., Bernardi M., Altomare E., 2000. Starvation impairs antioxidant defense in fatty livers of rats fed a choline-deficient diet. *Journal of Nutrition*, 130(9): 2131-2136.

9. Jamali R., Khonsari M., Merat S.H., Khoshnia M., Jafari E., Bahram Kalthori A., Abolghasemi H, Amini S., Maghsoudlu M., Deyhim M.R., Rezvan H.,



- stress in the pathogenesis of nonalcoholic fatty liver disease, in rats fed with a choline-deficient diet. *Journal of Cell and Molecular Medicine*, 6(3): 399-406.
26. Parakash P., Misra A., Surin W.R., Jain M, Bhatta R.S, Pal R, Raj K, Barthwal M.K, Dikshit M., 2011. Anti-platelet effects of Curcuma oil in experimental models of myocardial ischemia-reperfusion and thrombosis. *Thrombosis Research*, 127(2): 8-11.
27. Pincemail J., Siquet J., Chapelle J.P., Cheramy J.P., Paulinssen G., Chantillon A.M., Christiaens G., Gielen J., Limet R., Defraigne J.O., 2000. Determination of plasma Concentration of antioxidants, antibodies against oxidized LDL, and homocysteine In a population sample from liege :Ann . *Biol-Clin-Paris*, 58(2): 177-185.
28. Robaszekiewicz A., Balcerczyk A., Bartosz G., 2007. Antioxidative and prooxidative effects of quercetin on A549 cells. *Cell Biol Int*, 31(10): 1245-1250.
29. Rodríguez M.C., Parra M.D., Marques-Lopes I., Morentin B.E., González A., Martínez J.A., 2005. Effects of two energy restricted diets containing different fruit amounts on body weight loss and macronutrient oxidation. *Plant Foods for Human Nutrition Formerly Qualitas Plantarum*, 60(4): 219-224.
30. Salami F., 2013. Extraction of curcumin from turmeric by nano-formulation. Dissertation, Tehran, Payame Nour University, Iran.
31. Sharma R.A., Gescher A.J., Steward W.P., 2005. Curcumin: the story so far, *European Journal of Cancer*, 41(13): 1955-1968.
32. Soeda J., 2011. Pathophysiology and clinical management of non-alcoholic fatty liver disease. Mouralidarane A, *Oben JA Medicine*, 39: 592-596.
33. Soudamini, K.K., Unnikrishnan, M.C., Soni, K.B., Kuttan R., 1992. Inhibition of Miyazawa T., Meydani M., 2014. Differential cellular uptake and metabolism of curcuminoids in monocytes/macrophages: Regulatory effects on lipid accumulation. *British Journal of Nuts*, 112(1): 1-7.
19. Namjoo A.R., Kargar A., Heidarian E., Ashje A., Malki S, 2012. The toxicity effect of methyl mercury chloride on newborn rat: enzymatic, histology change and mercury accumulation. *Journal of Shahrekord University of Medical Sciences*, 14(2): 101-111.
20. Namjoo A.R., MirVakili M., Rafieian M., Faghani M., 2013. Histopatological and biochemical effects of subacute toxicity of lemon balm hydroalcoholic extract on liver and kidney tissues in the surri mice. *Journal of Shahrekord University of Medical Sciences*, 15(15): 62-72.
21. Nobili V., Manco M., Devito R., Di Ciommo V., Comparcola D., Sartorelli M.R., Piemonte F., Marcellini M., Angulo P., 2008. Lifestyle intervention and antioxidant therapy in children with nonalcoholic fatty liver disease: a randomized, controlled trial. *Hepatology*, 48(1): 119-128.
22. Obermeier MT., White RE., Yang CS., 1995. Effects of bioflavonoids on hepatic P450 activities. *Xenobiotics*, 25(6): 575-584.
23. Okita M., Hayashi M., Sasagawa T., Takagi K., Suzuki K., Kinoyama S., 2001. Effect of a moderately energy-restricted. *Nutrition*, 17(7-8):542-547.
24. Oliveira C.P., Gayotto L.C., Tatai C., Della Nina B.I., Lima E.S., Abdalla D.S., Lopasso F.P., Laurindo F.R., Carrilho F.J., 2003. Vitamin C and Vitamin E in Prevention of Nonalcoholic Fatty Liver Disease (NAFLD) in Choline Deficient Diet Fed Rats. *Nutrition Journal*, 7: 2-9.
25. Oliveira C.P., Gayotto L.C.C., Tatai C., Della Bina BI., Janiszewski M., Lima E.S., Abdalla D.S., Lopasso F.P., Laurindo F.R., Laudanna A.A., 2002. Oxidative



- apoptosis. *Journal of Nutrition*, 135(3): 525-531.
39. Yasni S., Imaizumi K., Nakamura M., Aimoto J., Sugano M., 1993. Effects of *Curcuma xanthorrhiza* Roxb and curcuminoids on the level of serum and liver lipids, serum apolipoprotein A-I and lipogenic enzymes in rats. *Food Chemical Toxicology*, 31(3): 213-218.
40. Younossi Z., 2008. Current management of nonalcoholic fatty liver disease and nonalcoholic steatohepatitis. *Alimentary Pharmacology and Therapeutics*, 28(1): 2-12.
41. Yuan H.Y., Kuang S.Y., Zheng X., Ling H.Y., Yang Y.B., Yan P.K., Li K., Liao D.F., 2008. Curcumin inhibits cellular cholesterol accumulation by regulating SREBP-1/caveolin-1 signaling pathway in vascular smooth muscle cells. *Acta Pharmacologica Sinica*, 29(5): 555-563.
42. Zeisel S.H., 1994. Choline. In: *Modern Nutrition in Health and Disease* 8th edition. Edited by: Shils M., Olson J.A., Shike M. Philadelphia, Pa: *Lea and Febiger*, 449-458.
- lipid peroxidation and cholesterol levels in mice by curcumin, *Indian J. Physiol. Pharmacol*, 36(4): 239-243.
34. Teramoto K., Bowers J.L., Khettry U., Palombo J.D, Clouse M.E., 1993. A rat fatty liver transplant model. *Transplantation*. 55(4): 737-741.
35. Thompson P.D., Clarkson P., Karas R.H., 2003. Statin-associated myopathy. *JAMA* , 289(13): 1681-1690.
36. Valko M., Leibfritz D., Moncol J., Cronin MT., Mazur M., Telser J., 2007. Free radicals and antioxidants in normal physiological functions and human disease. *International of Journal of Biochemistry and Cell Biology*, 39(1): 44-84.
37. Wang I.K., Lin-Shiau S.Y., Lin J.K., 1999. Induction of apoptosis by apigenin and related flavonoids through cytochrome c release and activation of caspase-9 and caspase-3 in leukaemia HL-60 cells. *European Journal of Cancer*, 35(10): 1517-1525.
38. Watjen W., Michels G., Steffan B., Niering P., Chovolou Y., Kampkötter A., Tran-Thi Q.H, Proksch P., Kahl R., 2005. Low concentrations of flavonoids is protective in rat H4IIE cells whereas high concentrations cause DNA damage and

