

مقاله پژوهشی

بررسی اثر هارمالین بر سطح سرمی آنزیم‌های شاخص کبدی در مدل چرب غیرالکلی

موش‌های نر نژاد NMRI

طناز کوثری، هانیه جعفری*، پریچهره یغمایی

گروه زیست‌شناسی، دانشگاه آزاد اسلامی، واحد علوم و تحقیقات، تهران، ایران

*مسئول مکاتبات: h-jafary@srbiau.ac.ir

DOI: 10.22034/ascij.2021.684784

تاریخ پذیرش: ۱۴۰۰/۰۲/۱۸

تاریخ دریافت: ۱۳۹۹/۰۱/۰۶

چکیده

یکی از شایع‌ترین اختلالات کبدی در حال حاضر، کبد چرب می‌باشد که امروزه به دلیل سبک نادرست زندگی، مبتلایان به آن در جهان رو به افزایش است. هدف از پژوهش حاضر، بررسی تاثیر ماده موثره گیاه اسپند یعنی هارمالین، بر سطوح سرمی آنزیم‌های شاخص کبدی در موش‌های مبتلا به کبد چرب غیرالکلی می‌باشد. در این تحقیق از ۴۰ سر موش نر بالغ نژاد NMRI که به ۵ گروه ۸تایی شامل گروه های کنترل، HFD، شم (HFD دریافت کننده آب مقطر که حلال هارمالین می‌باشد)، دریافت کننده هارمالین ۵۰ و ۱۰۰ میلی‌گرم بر کیلوگرم تقسیم شدند، استفاده شد. هارمالین به صورت داخل صفاقی و به مدت ۴ هفته تزریق شد. برای ارزیابی عملکرد کبد، سطوح سرمی آلانین آمینوترانسفراز (ALT)، آسپاراتات آمینوترانسفراز (AST)، آلکالین فسفاتاز (ALP) و پروفایل لیپیدی (کلسترول، LDL و HDL) اندازه گیری شدند. میزان فعالیت آنزیم های آنتی اکسیدانی مانند کاتالاز، گلوکاتیون پراکسیداز و سوپراکسیددیسموتاز (SOD) در بافت کبد نیز بررسی شدند. بررسی‌های هیستولوژیکی با استفاده از رنگ آمیزی هماتوکسیلین-ئوزین در بافت کبد انجام شد. سطوح سرمی ALT، AST، ALP، کلسترول و LDL به طور معنی‌داری در گروه‌های تیمار شده با هارمالین کاهش و سطوح آنزیم‌های آنتی اکسیدان کاتالاز، گلوکاتیون پراکسیداز و SOD بطور معنی‌داری در گروه‌های تیمار شده افزایش یافت. میزان HDL بطور معنی‌داری در گروه‌های تیمار شده با هارمالین افزایش معنی‌دار یافت. نتایج به دست آمده، اشاره به خواص آنتی اکسیدانی هارمالین دارد که از مهمترین آلکالوئیدهای گیاه اسپند می‌باشد.

کلمات کلیدی: هارمالین، آنتی اکسیدان، کبد چرب غیر الکلی، آنزیم‌های کبدی.

مقدمه

این اختلال متابولیکی در نتیجه تجمع مقادیر بسیار زیادی تری‌گلیسرید در سلول‌های کبدی بوجود می‌آید. فاکتورهای بسیار متعددی در ایجاد این بیماری نقش دارد که می‌توان از میان آنها به استرس اکسیداتیو اشاره کرد. استرس اکسیداتیو حاصل از عدم تعادل بین گونه‌ای شیمیایی پرواکسیدان و آنتی اکسیدان

بیماری کبد چرب غیرالکلی (NAFLD) یک علت شایع بیماری مزمن کبدی می‌باشد که یکی از مکانیسم‌های ایجاد آن، مصرف رژیم پرچرب و استرس اکسیداتیو است. اکنون بسیاری از افراد در جمعیت‌های مختلف به آن دچار می‌باشند. شیوع این بیماری در جمعیت‌ها به ۱۵ تا ۲۰ درصد می‌رسد.

بسیاری از کشورهای پیشرفته و در حال توسعه، استفاده از طب سنتی و گیاهان دارویی برای حفظ سلامتی، به علت افزایش اعتماد مردم به استفاده از این گیاهان افزایش پیدا کرده است (۸). گیاهان دارویی منابع ارزشمندی هستند که از زمانهای دور تا امروزه مورد توجه قرار گرفته اند. ایران یکی از غنی ترین منابع گیاهان دارویی جهان به شمار می رود. تعدادی از گیاهان دارویی حاوی مقادیر بالایی از آنتی اکسیدان ها هستند که مصرف این گیاهان می تواند در سلامتی انسان موثر باشد (۱۶). برخی از گیاهان دارویی به واسطه داشتن آلکالوئیدها می توانند در غلظت های کم، سبب بهبود عملکرد سلولهای بافت کبد چرب شوند (۹). آلکالوئیدها ترکیبات آلی نیتروژن دار می باشند که در اکثر گیاهان وجود دارند و نقش های متفاوتی در گیاه دارند. یکی از گیاهانی که در مطالعات اخیر بسیار به خواص درمانی آن پرداخته شده است گیاه اسپند است (۱۰). گیاه اسپند با نام علمی *Peganum harmala L.* از خانواده *Zygophyllaceae* می باشد. ترکیبات شیمیایی گیاه اسپند شامل فلاونوئیدها، آنتراکینونها و آلکالوئیدها می باشد (۱۸). مهمترین ترکیب شیمیایی اسپند، آلکالوئیدهای هارمالین، هارمین و هارمالول می باشند. در طب سنتی ایران، از دانه های اسپند به عنوان ضد عفونی کننده استفاده می شده است و لازم به ذکر است که به دلیل اثر سمی آن به صورت خوراکی منع شده است (۱۹). مصرف بیش از اندازه آن باعث تحلیل سیستم عصبی، تهوع و تشنج می شود. نتایج نشان داده است که عصاره اسپند دارای خاصیت ضد میکروبی و ضد التهابی نیز می باشد (۲۱). آلکالوئیدهای موجود در اسپند دارای خاصیت ضد سرطان نیز می باشند (۱۳). نتایج یک بررسی که بر روی سرطان لوسمی حاد انجام شده است نشان داده است که میزان سمیت مشتقات آلکالوئید اسپند یعنی

می باشد که باعث آسیب اکسیداتیو ماکرومولکول های سلولی می شود. ترکیبات پرواکسیدان غالب در کبد چرب شامل مولکول های منفرد اکسیژن، آنیون های سوپراکسید، پراکسید هیدرژن و رادیکال های هیدروکسیل می باشند که در مجموع به عنوان گونه های فعال اکسیژن (ROS) اشاره می شوند. اکسیداسیون اسیدهای چرب یک منبع مهمی از ROS در کبد چرب می باشد (۷). کبد چرب غیرالکلی از طریق افزایش سطح آنزیم های آن یعنی ALT، AST و ALP و فاکتورهای التهابی شناسایی می شود (۶). کبد چرب غیرالکلی از اختلالات شایع کبد در سراسر جهان بوده که معمولا با چاقی مفرط، هیپرلیپیدمی و دیابت نوع ۲ همراه است. آزمایشاتی که بر روی کبد بیماران چاق انجام شد نشان دهنده کاهش فعالیت آنزیم سوپراکسید دیسموتاز و محتوای گلوکاتینون (کاهش پتانسیل آنتی اکسیدانی)، و افزایش پراکسیداسیون لیپیدی در سلولهای کبدی می باشد (۱). بیماری کبد چرب غیر الکلی طیف وسیعی از بیماریهای کبدی از استئاتوزیس ساده تا استئوهپاتیت غیرالکلی را که در نتیجه تجمع ذرات چربی در سلولهای کبدی ایجاد می شود و می تواند منجر به فیبروزیس، سیروزیس و حتی سرطان سلولهای کبد شود را شامل می شود (۲۴). دو آنزیم ALT و AST از جمله آنزیم هایی هستند که از سلول های پارانشیمی کبد آزاد می شوند و از قابل اعتمادترین نشانگرها در تشخیص بیماری های معنی دار کبدی و نکروز می باشند (۲۴). ALT نسبت به AST نشانگر اختصاصی تری در التهابات کبدی می باشد. AST تنها مختص کبد نیست بلکه در گلبول های قرمز خون، پانکراس، کلیه ها و ماهیچه های قلب هم حضور دارد (۲). روشهای متفاوتی برای درمان کبد چرب توسط محققین پیشنهاد می شود که یکی از آنها استفاده از گیاهان دارویی است. امروزه در بسیاری از جوامع صنعتی و در

هارمین و هارمالین می‌تواند سبب افزایش آپوپتوز در سلولهای سرطانی شود (۲۰). در این پژوهش از آلکالوئید هارمالین که ماده موثره گیاه اسپند می‌باشد در بررسی فاکتورهای بیوشیمیایی و آنزیم‌های آنتی‌اکسیدانی موش‌های NMRI مبتلا به کبد چرب استفاده شد.

مواد و روش‌ها

در این مطالعه از ۴۰ سر موش بالغ نر نژاد NMRI با وزن تقریبی ۲۰ تا ۲۳ گرم استفاده شد. موش‌ها از انستیتو پاستور ایران خریداری شدند. شرایط نگهداری برای همه موش‌ها یکسان و به صورت ۱۲ ساعت روشنایی و ۱۲ ساعت تاریکی و دمای 20°C تا 22°C در نظر گرفته شد. حیوانات بطور تصادفی در ۵ گروه ۸ تایی شامل گروه کنترل (فقط آب و غذای معمولی دریافت کردند)، گروه HFD (فقط غذای معمولی به همراه امولسیون پرچرب به مدت ۴ هفته دریافت کردند)، شم HFD تیمار شده با آب مقطر که حلال هارمالین می‌باشد به مدت ۴ هفته، ۲ گروه تیمار شده با ۵۰ و ۱۰۰ میلی‌گرم بر کیلوگرم هارمالین (سیگما) تقسیم شدند. برای ایجاد کبد چرب در موش‌های NMRI، از امولسیون پرچرب متشکل از دو رژیم غذایی آزاد و یک ترکیب غذایی پرچرب استفاده شد (در جدول ۱ و ۲ محتویات رژیم غذایی آورده شده است). که بصورت گاوآژ به حیوانات خورانده شد. ترکیب رژیم غذایی پرچرب به مدت ۴ هفته همراه با رژیم غذایی آزاد بصورت گاوآژ به حیوانات داده شد. به گروه کنترل فقط رژیم غذایی آزاد داده شد. پس از القاء کبد چرب که با آزمایشات بیوشیمیایی و هیستولوژیکی تایید شد، به حیوانات گروه شم، حلال هارمالین تزریق شد. به دو گروه تیمار شده، هارمالین بصورت داخل صفاقی تزریق شد. پس از پایان ۴ هفته، بررسی‌های بیوشیمیایی و

هیستولوژیکی در حیوانات انجام شد. پس از تمام شدن مدت تیمار با هارمالین، حیوانات بیهوش و از قلب شان به کمک سرنگ انسولین خونگیری انجام شد. تحقیق انجام شده در شرایط کاملاً یکسان و رعایت شرایط استاندارد مطابق اصول اخلاقی کار با حیوانات آزمایشگاهی انجام شد (شناسه اخلاق IR.IAU.SRB.REC.1398.121). نمونه‌های خون به سرعت در لوله‌ها جمع‌آوری شد و به مدت ۱۵ دقیقه در دمای 37°C با سرعت ۳۵۰۰ دور در دقیقه سانتریفوژ شدند. غلظت آنزیم‌های ALT، AST، ALP و پروفایل لیپیدی با استفاده از روش ایمونواسی و با کیت پارس آزمون انجام شد. برای ارزیابی آنزیم‌های آنتی‌اکسیدانی کاتالاز، گلوکاتایون پراکسیداز و SOD بلافاصله بعد از خونگیری از قلب، کبد از بدن خارج شد و با بافر فسفات سالین شسته و به ازای هر گرم از بافت کبد، ۰/۱۵ مولار از KCl محلول اضافه شد. نمونه‌های کبدی با استفاده از دستگاه هموژنایزر در 4°C هموژنایز شدند. هموژنات به دست آمده به مدت ۲۰ دقیقه در دمای 4°C با سرعت ۹۰۰۰ دور در دقیقه سانتریفوژ شدند. محلول رویی جمع‌آوری شد و با استفاده از کیت پارس آزمون مورد ارزیابی قرار گرفتند. برای بررسی تغییرات بافتی ناشی از هارمالین بر روی بافت کبد، از رنگ آمیزی نمونه‌های بافتی با هماتوکسیلین - ائوزین بعد از تثبیت نمونه‌های کبد حیوانات در فرمالین ۱۰٪ استفاده شد. برش‌های بافتی زیر میکروسکوپ بررسی شد.

آنالیز آماری: تمامی داده‌ها از نظر آماری با استفاده از آنالیز واریانس یکطرفه (one-way-ANOVA) و آزمون Tukey بررسی شد. نتایج بصورت میانگین \pm انحراف معیار گزارش شد. اختلاف میان گروه‌ها در سطح $p < 0/05$ معنادار در نظر گرفته شد.

جدول ۱- ترکیب مواد موجود در پلت غذایی حیوانات

| ترکیب | مقدار مصرف |
|---------------|---------------|
| روغن ذرت مایع | ۵۰۰ میلی لیتر |
| روغن قنادی | ۱۵۰ میلی لیتر |
| روغن نباتی | ۱۰۰ میلی لیتر |
| شیر خشک | ۱۰۰ گرم |
| کلسترول | ۵۰ گرم |

جدول ۲- ترکیب مواد موجود در امولسیون پرچرب جهت گاوآژ به حیوانات

| ترکیب | مقدار مصرف |
|-----------------|----------------|
| روغن ذرت | ۲۸۰ میلی لیتر |
| سدیم اکسی کولات | ۱/۴۵ گرم |
| توئین ۸۰ | ۵/۲ میلی لیتر |
| پروپیل گلیکول | ۴/۵ میلی گرم |
| کلسترول | ۱۴/۳ گرم |
| شیر خشک نان | ۵/۸ گرم |
| نمک طعام | ۱/۴۵ گرم |
| مولتی ویتامین | ۰/۳۳ میلی لیتر |
| ساکارز | ۲۱/۴ گرم |
| آب مقطر | ۶۵ میلی لیتر |

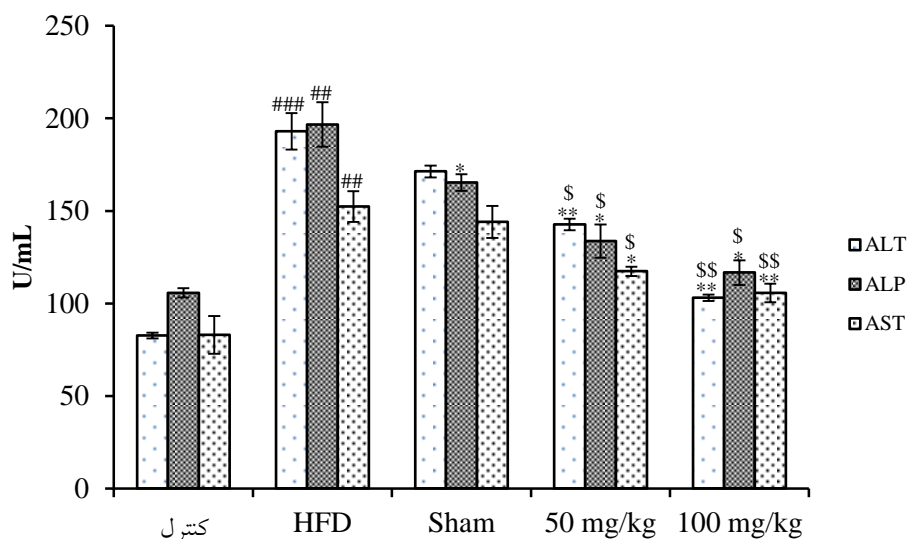
نتایج

(نمودار ۱). سطح آنزیم های آنتی اکسیدانی SOD، کاتالاز و گلوتاتیون پراکسیداز موجود در کبد گروه HFD نسبت به گروه کنترل کاهش معنی داری از خود نشان دادند در حالیکه بعد از تیمار با هارمالین سطح آنزیم آنتی اکسیدان بطور معنی داری افزایش پیدا کرد (نمودار ۲). نتایج به دست آمده از پروفایل لیپیدی نشان داد که سطح کلسترول و LDL در گروه HFD

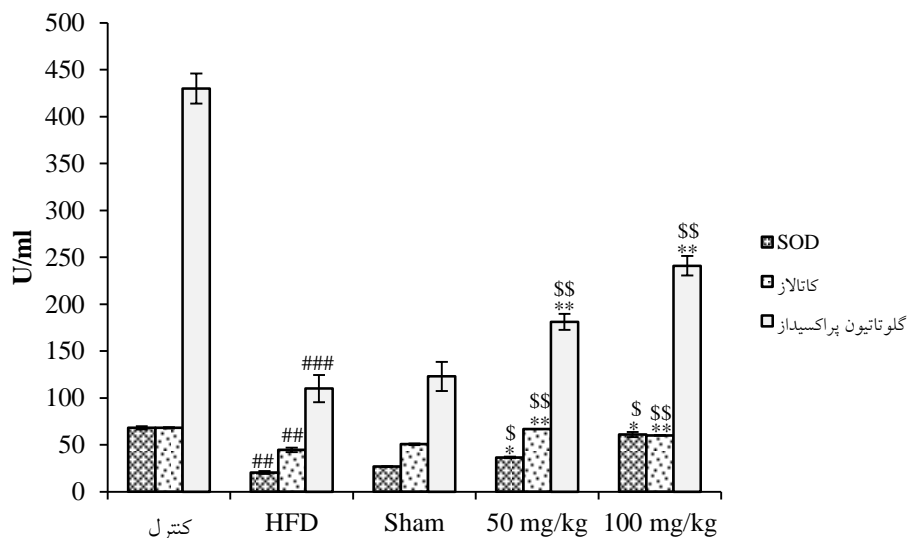
تجزیه و تحلیل آماری پژوهش حاضر، نشان داد که سطح آنزیم های سرمی ALT، ALP و AST در موش های دریافت کننده رژیم پر چرب نسبت به گروه کنترل بطور معنی داری افزایش یافته است. هارمالین در دو غلظت ۵۰ و ۱۰۰ میلی گرم بر کیلوگرم سبب کاهش معنی دار سطح آنزیم های ALT، ALP و AST نسبت به گروه HFD و گروه شم شده است

کنترل سالم هیچ گونه ضایعه و تغییرات بافتی دیده نشد. در قسمت (ب) شکل ۱، قطرات لیپیدی در سلول‌های هپاتوسیت بافت کبد در گروه HFD پس از دریافت چهار هفته رژیم پرچرب، رسوب کرده و استئاتوز کبدی را ایجاد کرده بود. در قسمت‌های (ج) و (د) در شکل ۱، تیمار با هارمالین تا حدی سبب ترمیم بافت کبد شده است و تجمع چربی در داخل سلول‌ها کاهش پیدا کرده بود.

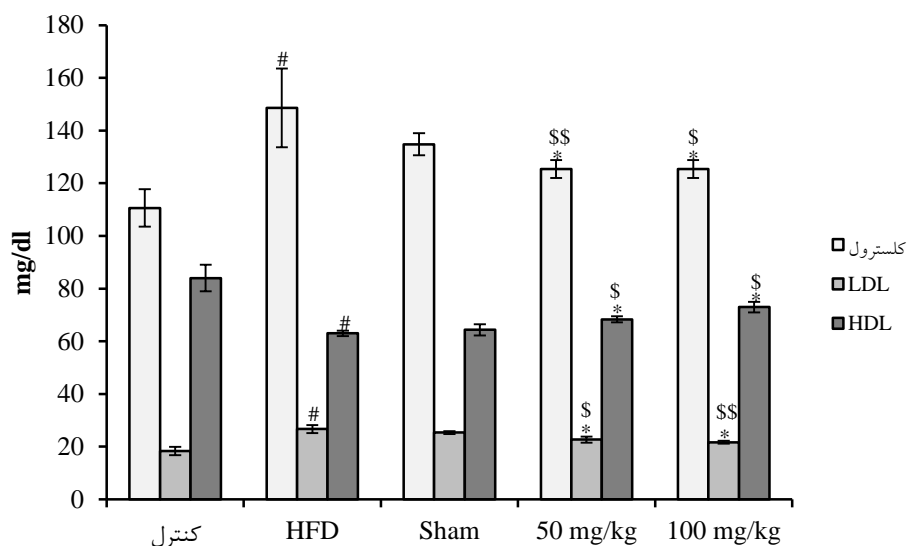
بطور معنی داری افزایش پیدا کرده است درحالیکه سطح HDL بطور معنی داری در این گروه کاهش پیدا کرده است. بعد از تیمار با هارمالین، سطح کلسترول و LDL بطور معنی داری نسبت به گروه HFD کاهش و سطح HDL نیز بطور معنی داری افزایش پیدا کرده است (نمودار ۳). پس از تهیه و آماده سازی برش‌های بافتی، رنگ آمیزی هماتوکسیلین و انوزین بر روی نمونه‌ها انجام شد. همانطور که در قسمت (الف) شکل ۱ مشخص است، در برش‌های بافت کبد گروه



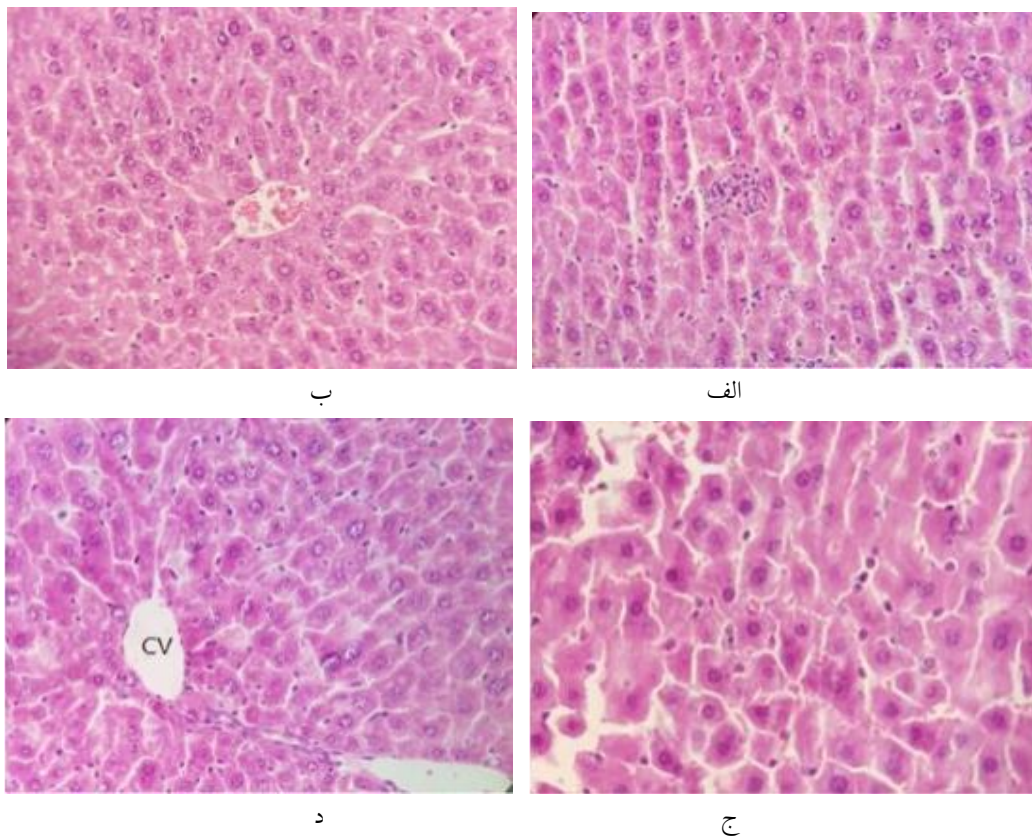
نمودار ۱- نتایج تاثیر هارمالین بر روی تغییرات سطح ALT، ALP و AST قبل و بعد از تیمار با هارمالین در مدل موش‌های نر نژاد NMRI با کبد چرب. (# مقایسه با گروه کنترل، * مقایسه با گروه HFD، \$ مقایسه با گروه شم)



نمودار ۲- نتایج تاثیر هارمالین بر روی تغییرات سطح SOD، کاتالاز و گلووتاتیون پراکسیداز قبل و بعد از تیمار با هارمالین در مدل موش‌های نر نژاد NMRI با کبد چرب. (# مقایسه با گروه کنترل، * مقایسه با گروه HFD، \$ مقایسه با گروه شم)



نمودار ۳- نتایج تاثیر هارمالین بر روی تغییرات سطح کلسترول، LDL و HDL قبل و بعد از تیمار با هارمالین در مدل موش‌های نر نژاد NMRI با کبد چرب. (# مقایسه با گروه کنترل، * مقایسه با گروه HFD، \$ مقایسه با گروه شم)



شکل ۱- تصویر میکروسکوپی بافت کبد. در این تصاویر نمونه‌ای از هیپاتوسیت (نوک پیکان)، فضاهای سینوزوئیدی (فلش)، استئاتوهایپاتیت (فلش منقطع) و سیاهرگ مرکزی (CV) نمایش داده شده است. بافت کبد در گروه کنترل سالم (الف)، گروه HFD

(ب)، گروه تیمار با هارمالین ۵۰ mg/kg (ج)، گروه تیمار با هارمالین ۱۰۰ mg/kg. بزرگنمایی در (الف)، (ب) و (د) $40\times$ و در (ج) $64\times$ می باشد.

بحث

مطالعه‌ی حاضر، تحقیقات نشان داده است که هارمین و هارمالین موجود در عصاره دانه اسپند دارای اثرات آنتی‌اکسیدانی برای LDL می‌باشد و مانع از اکسیداسیون آن می‌شود (۱۲). نتایج نشان داد که اثر کاهندگی هارمالین، بیشتر از هارمین می‌باشد (۱۶). در خصوص مکانیسم آنتی‌اکسیدانی این آلکالوئیدها در تحقیقات نشان داده‌اند که هارمالین و هارمین دارای ظرفیت بالایی در حذف رادیکال‌های آزاد می‌باشند. در راستای پژوهش حاضر، مطالعه‌ای دیگر به بررسی اثر هارمالا بر روی پروفایل‌های لیپیدی موش‌های دیابتی پرداخت و نتایج به دست آمده نشان داد که کاهش قابل ملاحظه‌ای در سطح LDL، کلسترول و گلوکز و افزایش HDL صورت گرفته است که این امر به علت مهار پراکسیداسیون چربی‌ها صورت گرفته است (۱۴). یافته‌ها نشان می‌دهند که هر ۱ mg/dl افزایش در غلظت HDL سرم، می‌تواند منجر به ۲ تا ۳ درصد کاهش خطر بیماری‌های قلبی - عروقی شود (۱۵). بنابراین افزایش معنی‌دار غلظت HDL در گروه کبد چرب تیمار شده با هارمالین در مطالعه‌ی حاضر، می‌تواند سبب کاهش خطر بیماری‌های قلبی - عروقی در این بیماران شود. مطالعات نشان می‌دهند که فلاونوئیدها و آلکالوئیدهای حاصل از گیاهان گوناگون، با مکانیسم‌های مختلف از جمله خواص آنتی‌اکسیدانی خود باعث تثبیت HDL می‌شوند و به این وسیله از کاتابولیسم آن جلوگیری می‌کند (۱۶). همچنین فلاونوئیدها با استفاده از افزایش گیرنده‌های LDL در سطح سلول‌های کبدی و اتصال آن به آپولیپروتئین B، موجب افزایش برداشت LDL از خون و کاهش لیپیدهای پلاسما شده و به این صورت

در مطالعه‌ی حاضر گروه‌هایی که با هارمالین تیمار شده بودند در مقایسه با گروه HFD، کاهش معنی‌داری در سطح کلسترول، LDL و آنزیم‌های ALT، ALP و AST نشان دادند درحالی‌که افزایش معنی‌داری در سطح آنزیم‌های آنتی‌اکسیدانی SOD، کاتالاز و گلوکاتیون پراکسیداز در گروه‌های دریافت کننده هارمالین نسبت به گروه HFD مشاهده شد که احتمالاً این به دلیل فعالیت آنتی‌اکسیدانی و ضد التهابی ماده هارمالین می‌باشد. میزان HDL در گروه‌های تیمار شده با هارمالین نیز در مقایسه با گروه HFD افزایش معنی‌داری پیدا کرده بود. افزایش آنزیم‌های ALT، ALP و AST که در نتیجه ایجاد کبد چرب دیده شد نشانگر آسیب کبدی می‌باشد. در تایید نتایج به دست آمده، سایر تحقیقات نشان داده است که عصاره الکلی اسپند باعث کاهش سطح سرمی قند خون، تری‌گلیسرید، کلسترول، LDL و افزایش HDL در موش‌های دیابتی می‌شود (۲۲). محققین زیادی به بررسی اثر هیدروالکلی عصاره اسپند بر میزان فاکتورهای لیپیدی خون در موش‌های نر نژاد NMRI پرداختند (۱۱). در نهایت نتیجه‌گیری شد، با توجه به کاهش کلسترول و LDL سرم پس از استفاده از عصاره گیاه اسپند، این ترکیب می‌تواند به عنوان ترکیب کاهنده‌ی کلسترول و LDL پیشنهاد شود (۲۳). از مکانیسم‌های احتمالی اثرات کاهنده‌ی لیپیدی هارمالین و دیگر آلکالوئیدها، کاهش فعالیت آنزیم استیل کلسترول آسیل ترانسفراز سلول‌های کبدی (که مسئول استریفیکاسیون کلسترول و ذخیره آن می‌باشند) و کاهش فعالیت آنزیم هیدروکسی متیل گلوکاتیون کوآنزیم A گزارش شده است. همسو با

در افزایش آنزیم‌های کبدی و بروز دیابت موثر باشند (۵). نتایج بررسی حاضر نشان داد که جیره غذایی پرچرب منجر به کاهش SOD، کاتالاز و گلوکاتیون پراکسیداز شد. اختلال در پتانسیل آنتی‌اکسیدانی آنزیمی نشان می‌دهد که موش‌های تغذیه شده با جیره غذایی پرچرب قادر به مهار رادیکال‌های آزاد که باعث آسیب بافت‌ها می‌شوند، نیستند. مشخص شده است که تجمع چربی در کبد، حساسیت این بافت را نسبت به سایر عوامل آسیب‌رسان نظیر تنش‌های اکسیداتیو افزایش می‌دهد که خود باعث پیشرفت استئاتوز به سمت استئاتوسیت؛ فیروز و سیروز می‌شود.

نتیجه‌گیری

باتوجه به نتایج به دست آمده از این مطالعه و نیز باتوجه به مطالعات صورت گرفته در این حیطة، می‌توان گفت که اضافه کردن یک رژیم پرچرب میتواند از طریق استرس اکسیداتیو و با ایجاد تغییر در ساختار بافتی کبد سبب افزایش فعالیت ترانس‌آمینازها و نیز افزایش معنی‌داری در میزان کلسترول و LDL و کاهش معنی‌داری در میزان HDL شود. به نظر می‌رسد هارمالین از طریق کاهش سطح آنزیم‌های کبدی، افزایش میزان آنزیم‌های آنتی‌اکسیدانی، افزایش سطح HDL و بهبود پروفایل‌های لیپیدی یعنی کلسترول و LDL و بهبود ساختار بافتی کبد توانسته است به خوبی از طریق حذف رادیکال‌های آزاد و اثرات ضد التهابی منجر به بهبودی بیماری کبد چرب غیر الکلی شود. با توجه به اهمیت بیماری‌های کبدی و نبود داروهای مناسب جهت درمان فیروز و نکروز کبدی، اثرات هارمالین جالب توجه بوده و می‌تواند در آینده کاندید مناسبی جهت داروهای موثر در نظر گرفته شود.

تشکر و قدردانی

می‌تواند به درمان بیماری‌های قلبی-عروقی و کبدی کمک کند (۱). آلكالوئیدها با تاثیر بر پروتئین کینازها از ساخت لیپیدها و کلسترول جلوگیری می‌کنند. باتوجه به ترکیبات آلكالوئیدی فراوان در عصاره هیدروالکلی دانه‌ی اسپند، علت اثر مثبت این عصاره به برخی پارامترهای بیوشیمیایی می‌تواند وجود این ترکیبات باشد (۱۷). هم‌راستا با گزارشات پیشین، مطالعه حاضر نشان داد که ماده موثره دانه اسپند یعنی هارمالین به طور معناداری باعث کاهش کلسترول و LDL خون در موش‌های نر نژاد NMRI دریافت‌کننده رژیم پرچرب شد که این امر احتمالاً به دلیل اثر هارمالین بر کاهش بیان ژن اسید چرب سنتاز و کاهش فعالیت آنزیم هیدروکسی‌متیل‌گلوکاتیون کوآنزیم A می‌باشد (۳). این کاهش وابسته به دوز می‌باشد. ALT و AST شاخص‌های رایج آسیب کبدی در انواع بیماری‌های کبدی می‌باشند. در شرایط عادی، مقدار ALT و AST در سلول‌های کبدی بسیار اندک می‌باشند. هنگامی که یک آسیب حاد یا مزمن در کبد وجود داشته باشد، این آنزیم‌ها از سلول‌های کبدی به داخل گردش خون آزاد می‌شوند و سطح سرمی و کبدی آنها افزایش پیدا می‌کند. افزایش خفیف تا متوسط آمینوترانسفرازهای کبدی، ALT و AST رایج‌ترین علامت آزمایشگاهی می‌باشند که در ارزیابی و تشخیص NAFLD به کار گرفته می‌شود به طوری که استرس اکسیداتیو ناشی از پراکسیداسیون لیپیدی، باعث کاهش ضخامت غشای سلول‌های کبدی شده و در نهایت باعث آزاد شدن آنزیم‌های کبدی به داخل سرم می‌شود (۴). افزایش سطح آنزیم‌های کبدی که با بیماری کبد چرب غیر الکلی در ارتباط است، به نوبه‌ی خود با رسوب چربی احشایی و مقاومت بدن به انسولین در ارتباط است. نشانگرهای التهابی شامل، افزایش سنتز اسیدهای چرب و تجمع چربی کبدی می‌باشند که می‌توانند

physiology and biochemistry, 121(2): 62-67.

7- Bremner P., Rivera D., Calzado M.A., Obon C., Inocencio C. 2009. Assessing medicinal plants from South-Eastern Spain for potential anti-inflammatory effects targeting nuclear factor-Kappa B and other pro-inflammatory mediators. *Journal of ethnopharmacology*, 124(2): 295-305.

8- Chabir N., Ibrahim H., Romdhane H., Valentin A., Moukarzel B. 2014. Seeds of *Peganum Harmala L.* chemical analysis, antimalarial and antioxidant activities, and cytotoxicity against human breast cancer cells. *Medicinal chemistry*, 11(1): 94-101.

9- Daoud A., Song J., Xiao F., Shang J. 2014. A novel beta-carboline derivative exhibits anti-cancer activity via induction of apoptosis and inhibition of cell migration in vitro. *European journal of pharmacology*, 724: 219-230.

10- El Gendy M.A., Somayaji V., El-Kadi A.O. 2010. *Peganum harmala L.* is a candidate herbal plant for preventing dioxin mediated effects. *Planta medica*, 76(7): 671-677.

11- Ghaffar S., Afridi S.K., Aftab M.F., Murtaza M., Syed S.A. 2016. Attenuation of palmitate induced insulin resistance in muscle cells by *harmala*, clove and river red gum. *Pakistan journal of pharmaceutical sciences*, 29(5): 1795-1800.

12- Hadadi Z., Nematzadeh G.A., Ghahari S. 2020. A study on the antioxidant and antimicrobial activities in the chloroformic and methanolic extracts of 6 important medicinal plants collected from North of Iran. *BMC chemistry*, 14(1): 33.

13- Hamsa T., Kuttan G. 2011. Studies on anti-metastatic and anti-invasive effects of harmine using highly metastatic murine B16F-10 melanoma cells. *Journal of environmental pathology, toxicology and oncology : official organ of the International Society for Environmental Toxicology and Cancer*, 30(2): 123-137.

این مقاله برگرفته از پژوهش انجام شده در دانشکده علوم پایه، دانشگاه آزاد اسلامی واحد علوم و تحقیقات تهران می‌باشد که با حمایت‌های معنوی و مالی حوزه معاونت محترم پژوهشی آن واحد به انجام رسیده است. بدین وسیله از کمک و یاری این عزیزان قدردانی و تشکر می‌شود.

منابع

1- Abedi G.F., Abedi G.Y., Moazenzade K.O., Mardomi A., Ghahremanzadeh K. 2015. Effects of a triplex mixture of *Peganum harmala*, *Rhus coriaria*, and *Urtica dioica* aqueous extracts on metabolic and histological parameters in diabetic rats. *Pharmaceutical biology*, 53(8): 1104-1109.

2- Abolhassanzadeh Z., Aflaki E., Yousefi G., Mohagheghzadeh A. 2015. Randomized clinical trial of *peganum* oil for knee osteoarthritis. *Journal of evidence-based complementary & alternative medicine*, 20(2): 126-131.

3- Behairy A., Abd El-Rahman G.I., Aly S.S.H., Fahmy E.M., Abd-Elhakim Y.M. 2021. Di(2-ethylhexyl) adipate plasticizer triggers hepatic, brain, and cardiac injury in rats: Mitigating effect of *Peganum harmala* oil. *Ecotoxicology and environmental safety*, 208: 111620.

4- Bensalem S., Soubhye J., Aldib I., Bournine L., Nguyen A.T. 2014. Inhibition of myeloperoxidase activity by the alkaloids of *Peganum harmala L.* (*Zygophyllaceae*). *Journal of ethnopharmacology*, 154(2): 361-369.

5- Berrougui H., Isabelle M., Cloutier M., Hmamouchi M., Khalil A. 2006. Protective effects of *Peganum harmala L.* extract, harmine and harmaline against human low-density lipoprotein oxidation. *The Journal of pharmacy and pharmacology*, 58(7): 967-974.

6- Bourogaa E., Jarraya R.M., Damak M., Elfeki A. 2015. Hepatoprotective activity of *Peganum harmala* against ethanol-induced liver damages in rats. *Archives of*

- intoxication, a case report. *Avicenna journal of phytomedicine*, 3(3): 288-292.
- 20- Panahi Y., Saadat A., Seifi M., Rajaei M., Butler A.E., Sahebkar A. 2018. Effects of Spinal-Z in Patients with Gastroesophageal Cancer. *Journal of pharmacopuncture*, 21(1): 26-34.
- 21- Rezaei M., Nasri S., Roughani M., Niknami Z., Ziai S.A. 2016. Peganum Harmala L. Extract Reduces Oxidative Stress and Improves Symptoms in 6-Hydroxydopamine-Induced Parkinson's Disease in Rats. *Iranian journal of pharmaceutical research*, 15(1): 275-281.
- 22- Singh A.B., Chaturvedi J.P., Narender T., Srivastava A.K. 2008. Preliminary studies on the hypoglycemic effect of Peganum harmala L. Seeds ethanol extract on normal and streptozotocin induced diabetic rats. *Indian journal of clinical biochemistry*, 23(4): 391-393.
- 23- Wang Y., Wang H., Zhang L., Zhang Y., Sheng Y. 2019. Subchronic toxicity and concomitant toxicokinetics of long-term oral administration of total alkaloid extracts from seeds of Peganum harmala Linn: A 28-day study in rats. *Journal of ethnopharmacology*, 238: 111866.
- 24- Zhang L., She Z., Li H. 2020. Non-alcoholic fatty liver disease: a metabolic burden promoting atherosclerosis. *Clinical Science(Lon)*, 134(13): 1775-1799.
- 14- Ibraheem Z.O., Abdul Majid R., Mohd Noor S., Mohd Sidek H., Basir R. 2015. The Potential of beta Carbolin Alkaloids to Hinder Growth and Reverse Chloroquine Resistance in Plasmodium falciparum. *Iranian journal of parasitology*, 10(4): 577-583.
- 15- Im J.H., Jin Y.R., Lee J.J., Yu J.Y., Han X.H. 2009. Antiplatelet activity of beta-carboline alkaloids from Peganum harmala: a possible mechanism through inhibiting PLCgamma2 phosphorylation. *Vascular pharmacology*, 50(5-6): 147-152.
- 16- Jalali A., Dabaghian F., Zarshenas M.M. 2021. Alkaloids of Peganum harmala: Anticancer Biomarkers with Promising Outcomes. *Current pharmaceutical design*, 27(2): 185-196.
- 17- Karam M.A., Abd-Elgawad M.E., Ali R.M. 2016. Differential gene expression of salt-stressed Peganum harmala L. *Journal, genetic engineering & biotechnology*, 14(2): 319-326.
- 18- Lei Y.J., Xia Z.F., Luo X.X., Zhang L.L. 2020. Actinokineospora pegani sp. nov., an endophytic actinomycete isolated from the surface-sterilized root of Peganum harmala L. *International journal of systematic and evolutionary microbiology*, 70(7): 4358-4363.
- 19- Moshiri M., Etemad L., Javidi S., Alizadeh A. 2013. Peganum harmala