



اثر توامان وین‌بلاستین و سترورلیکس بر اسپرماتوژنز و میزان آپوپتوز در بیضه موش سوری

مینا رضانی^{۱*}، داریوش محمدنژاد^۲، آرزو حمزه‌زاده^۳

۱- گروه زیست‌شناسی، واحد آشتیان، دانشگاه آزاد اسلامی، آشتیان، ایران

۲- گروه آناتومی و علوم تشریح، دانشگاه علوم پزشکی تبریز، تبریز، ایران

۳- گروه علوم جانوری، دانشگاه پیام نور تهران، تهران، ایران

* مسئول مکاتبات: mina.ramezani@gmail.com

تاریخ پذیرش: ۹۴/۱/۶

تاریخ دریافت: ۹۳/۸/۲۲

چکیده

امروزه بسیاری از زوج‌های جوان با مشکل ناباروری مواجه هستند که یکی از دلایل شناخته شده آن شیمی درمانی در مردان مبتلا به سرطان است که باعث اختلالاتی در روند اسپرماتوژنز می‌شود. از آنجا که سلول‌های در حال تقسیم مثل سلول‌های اسپرماتوژنیک بیشتر تحت تاثیر داروهای ضدسرطان قرار می‌گیرند، هدف از این مطالعه بررسی اثر ممانعتی آنتاگونیست‌های GnRH بر نقص ایجاد شده بوسیله داروهای شیمیایی ضدسرطان است. در این مطالعه که بر روی ۳۰ موش ماده بالغ ۶ تا ۸ هفته‌ای انجام شد، موش‌ها به سه گروه کنترل، گروه آزمایشی ۱ و گروه آزمایشی ۲ تقسیم شدند. در گروه آزمایشی ۱، وین‌بلاستین (داروی شیمی درمانی) روزانه با دوز ۰/۲۵ میلی‌گرم بر کیلوگرم به مدت ۵ روز به صورت داخل صفاقی تزریق شد. در گروه آزمایشی ۲، دوز مساوی از سترورلیکس به عنوان آنتاگونیست GnRH، سه بار در هفته و یک هفته قبل از تیمار با وین‌بلاستین تزریق شد و به مدت سه هفته تزریق آن ادامه داشت. موش‌ها در همه گروه‌ها سه هفته پس از آخرین تزریق سترورلیکس کشته شدند. نمونه‌های بافت بیضه برای مطالعه با میکروسکوپ نوری تهیه شدند. مطالعات میکروسکوپی نشان داد که در گروه کنترل میانگین تعداد سلول‌های سرتولی و اسپرماتوگونی به ترتیب، $8/2 \pm 0/87$ و $56 \pm 4/9$ بودند. در گروه آزمایشی ۱ میانگین تعداد این سلول‌های $22/43 \pm 18/6$ و $39/8 \pm 2/46$ بودند. در گروه آزمایشی ۲ نیز میانگین تعداد این سلول‌ها به ترتیب، $9/2 \pm 0/87$ و $54/8 \pm 3/32$ بود. داده‌ها نشان داد که تفاوت بین کنترل و گروه آزمایشی ۱ معنی‌دار بود اما تفاوتی بین کنترل و گروه آزمایشی ۲ وجود نداشت. شاخص اسپرماتوژنز (SI) و قطر اپیتلیوم زاینده در گروه کنترل به ترتیب، $0/2 \pm 0/7$ و $16/8 \pm 9/42$ بودند. در گروه آزمایشی ۱، $0/1 \pm 0/17$ و $117/8 \pm 9/45$ و در گروه آزمایشی ۲، $0/16 \pm 0/62$ و $161/2 \pm 8/14$ بودند. داده‌ها نشان داد که تفاوت بین کنترل و گروه آزمایشی ۱ معنی‌دار بود اما تفاوتی بین کنترل و گروه آزمایشی ۲ وجود نداشت. نتایج نشان داد که تجویز آنتاگونیست GnRH قبل از شیمی‌درمانی می‌تواند از عوارض جانبی داروهای شیمیایی ضدسرطانی جلوگیری کند.

کلمات کلیدی: آنتاگونیست GnRH، شیمی درمانی، سترورلیکس، موش، وین‌بلاستین

مقدمه

بررسی‌های متعدد نشان داده‌اند که داروهای مورد استفاده در شیمی‌درمانی می‌توانند موجب آسیب و نازایی در انسان و حیوان گردند. همچنین نشان داده شده که تزریق این داروها در بیماران مذکر باعث اختلال در تولید گنادوتروپین‌ها، آسیب بافت بیضه، کاهش میزان تستوسترون، اختلال در روند اسپرماتوژنز و آزواسپرمی می‌شود [۱۴، ۲۰]. سلول‌های در حال تقسیم از جمله اسپرماتوگونی‌ها و اووگونی‌ها نسبت به داروهای شیمی‌درمانی حساس بوده و این داروها موجب آسیب به آنها می‌شود. این داروها توانایی تشخیص سلول‌های سرطانی را از سلول‌های طبیعی ندارند، بنابراین زمانی که استفاده می‌شوند علاوه بر سلول‌های سرطانی، سایر سلول‌های بدن از جمله سلول‌های اسپرماتوژنیک را که سرعت تقسیم بالایی دارند مورد هدف قرار داده و از بین می‌برند. مطالعات نشان داده که از بین رفتن سلول‌ها به دنبال شیمی‌درمانی در اثر القاء آپوپتوز انجام می‌گیرد. آپوپتوز مرگ برنامه‌ریزی شده سلولی می‌باشد که در سلول‌ها و بافت‌های مختلف، هم در ضمن زندگی جنینی و هم بعد

بررسی‌های متعدد نشان داده‌اند که داروهای مورد استفاده در شیمی‌درمانی می‌توانند موجب آسیب و نازایی در انسان و حیوان گردند. همچنین نشان داده شده که تزریق این داروها در بیماران مذکر باعث اختلال در تولید گنادوتروپین‌ها، آسیب بافت بیضه، کاهش میزان تستوسترون، اختلال در روند اسپرماتوژنز و آزواسپرمی می‌شود [۱۴، ۲۰]. سلول‌های در حال تقسیم از جمله اسپرماتوگونی‌ها و اووگونی‌ها نسبت به داروهای شیمی‌درمانی حساس بوده و این داروها موجب آسیب به آنها می‌شود. این داروها توانایی تشخیص سلول‌های سرطانی را از سلول‌های طبیعی ندارند، بنابراین زمانی که استفاده می‌شوند علاوه بر سلول‌های سرطانی، سایر سلول‌های بدن از جمله سلول‌های اسپرماتوژنیک را که سرعت تقسیم بالایی دارند مورد هدف قرار داده و از بین می‌برند. مطالعات نشان داده که از بین رفتن سلول‌ها به دنبال شیمی‌درمانی در اثر القاء آپوپتوز انجام می‌گیرد. آپوپتوز مرگ برنامه‌ریزی شده سلولی می‌باشد که در سلول‌ها و بافت‌های مختلف، هم در ضمن زندگی جنینی و هم بعد



از تولد انجام می‌گیرد [۱۰]. وین بلاستین یکی از داروهایی است که امروزه در درمان انواع مختلفی از بدخیمی‌ها استفاده می‌شود. مطالعات متعدد بیانگر اثرات سوء عوامل مورد استفاده در شیمی‌درمانی از جمله وین بلاستین بر روی اپی‌تلیوم ژرمینال است [۲۱]. بنابراین برای جلوگیری از ناباروری، حفاظت از فرآیند اسپرماتوژنز در مواقع شیمی‌درمانی ضروری به نظر می‌رسد.

برای اولین بار در سال ۱۹۸۱ گلود و همکارانش بیان داشتند که می‌توان در موقع شیمی‌درمانی با اختلال در محور هیپوتالاموسی-هیپوفیزی، FSH و LH را کاهش داد و با این عمل موجب بهبود اسپرماتوژنز بعد از قطع شیمی‌درمانی شد [۶]. روش‌های مختلفی برای مهار محور هیپوتالاموسی-هیپوفیزی وجود دارند، از جمله استفاده از آنالوگ‌ها و یا آنتاگونیست‌های GnRH [۱۵]. ستروریلیکس یک آنتاگونیست GnRH و دارویی است که در درمان سرطان سینه و پروستات کاربرد زیادی دارد. همچنین در برخی بیماری‌های خوش‌خیم زنانه از جمله اندومتریوزیس، فیبرهای رحمی در زنان قبل از یائسگی استفاده می‌شود. مشاهده شده که تزریق آن به مردان باعث کاهش سطح تستوسترون شده و از طریق اثر مهاری بر روی GnRH که از هیپوفیز ترشح می‌شود باعث مهار FSH و LH می‌شود [۱۲].

بنابراین با استفاده از آنتاگونیست GnRH می‌توان موجب توقف ترشح FSH و LH شد و بدین وسیله موجب توقف تقسیم در سلول‌های اسپرماتوژنیک و در نهایت حفظ این سلول‌ها در برابر اثرات سوء داروهای شیمی‌درمانی شد. لذا هدف این پژوهش بررسی اثرات حفاظتی ستروریلیکس به عنوان آنتاگونیست GnRH در مهار پرولیفراسیون و جلوگیری از تخریب سلول‌های بنیادی اسپرماتوژنز پس از مصرف وین بلاستین است.

مواد و روش کار

حیوانات: در این تحقیق از ۳۰ موش نر بالغ نژاد Balb/c که از انستیتو رازی تهران خریداری شده بود، استفاده شد.

موش‌ها در درجه حرارت حدود ۲۲ درجه سانتی‌گراد و تحت شرایط دوازده ساعت روشنایی و دوازده ساعت تاریکی نگهداری شدند و آب و غذای کافی در اختیارشان قرار داده شد. موش‌ها به طور تصادفی به سه گروه ده تایی: کنترل، آزمایش I و آزمایش II تقسیم شدند. گروه آزمایش I به مدت پنج روز متوالی، روزانه ۰/۲۵ میلی‌گرم بر کیلوگرم وین بلاستین را به عنوان داروی شیمی‌درمانی به صورت زیرجلدی دریافت کردند. این دوز براساس مطالعات قبلی انتخاب شده بود [۸]. گروه آزمایش II علاوه بر دریافت وین بلاستین، ستروریلیکس را نیز به عنوان آنتاگونیست GnRH دریافت کردند. موش‌ها تعداد سه بار در هفته و هر بار ۰/۲۵ میلی‌گرم بر کیلوگرم ستروریلیکس به صورت زیرجلدی دریافت کردند [۹]. تزریق ستروریلیکس یک هفته قبل از تزریق وین بلاستین شروع و تا یک هفته بعد از توقف تزریق وین بلاستین ادامه داشت. سی و پنج روز بعد از آخرین تزریق وین بلاستین، تمامی حیوانات تشریح شدند و بیضه‌ها جدا شدند. بیضه راست برای مطالعه کمی به مدت ۴۸ ساعت داخل فیکساتیو بوئن قرار داده شد و بیضه چپ جهت مطالعه ایمنوهیستوشیمیایی به مدت چهار و هشت ساعت در محلول فرمالدئید قرار گرفت. سپس نمونه‌ها از فیکساتیو خارج شده و پس از طی مراحل آماده‌سازی بافت از آنها برش‌های ۴ میکرونی توسط میکروتوم دوار تهیه شد و جهت مطالعه با میکروسکوپ نوری، رنگ-آمیزی هماتوکسیلین-ائوزین انجام شد. برای اندازه‌گیری قطر لوله‌های سمینifer از نرم‌افزار Motic Image Plus استفاده گردید. بدین منظور از مقاطع تهیه شده برای هر موش، در ۲۰ میدان با عدسی ۱۰ قطرهای عمود بر هم لوله‌های سمینifer که بصورت عرضی مقطع خورده بودند اندازه‌گیری شد. سپس میانگین اقطار محاسبه شده و مورد تجزیه و تحلیل قرار گرفت. همچنین در این مقاطع عرضی لوله‌های سمینifer، تعداد سلول‌های اسپرماتوگونی و سرتولی در ۲۰ میدان با عدسی ۴۰ مورد شمارش قرار گرفتند.



شمارش سلول‌های قهوه‌ای رنگ در مقطع عرضی ۲۰ لوله سمینفر توسط میکروسکوپ نوری زایس با بزرگنمایی ۴۰ انجام شد [۱۷].

آنالیز آماری: داده‌های بدست آمده، به وسیله آنالیز واریانس و سپس آزمون توکی و با استفاده از نرم‌افزار آماری SPSS ۱۳ در هر سه گروه کنترل و آزمایش I و II مورد تجزیه و تحلیل قرار گرفت. سطح معنی داری ۰/۰۱ p < در نظر گرفته شد.

نتایج

بررسی برش‌های بیضه با میکروسکوپ نوری مشخص کرد که در گروه کنترل لوله‌های سمینی فر دارای اپی تلیوم ژرمینال ضخیمی بودند که اسپرماتوزن به طور فعال در آنها انجام می‌گرفت (شکل ۱).

در گروه آزمایشی I، ضخامت اپی تلیوم اسپرماتوزنیک به شدت کاهش یافته بود و تشخیص مراحل مختلف اسپرماتوزن به علت تخریب اپی تلیوم تقریباً غیر ممکن بود و در لوله‌ها، اسپرم بالغی مشاهده نمی‌شد. هسته سلول‌های اسپرماتوگونی در این گروه به نظر پر رنگ‌تر از گروه کنترل بود و همچنین در ضخامت اپی تلیوم ژرمینال واکوئل‌های بزرگی وجود داشتند که احتمالاً جای سلول‌های از بین رفته بودند (شکل ۲). در بعضی لوله‌های سمینفر فقط سلول‌های سرتولی وجود داشتند (شکل ۳). در سلول‌های لایدیگ تغییرات مشخصی وجود نداشت.

در گروه آزمایش II، لوله‌های سمینی فر دارای اپی تلیوم ژرمینال ضخیمی بودند که اسپرماتوزن به طور فعال در اکثر لوله‌ها قابل مشاهده بود و تشخیص مراحل مختلف اسپرماتوزن امکان پذیر بود. ولی هنوز در بین اپی تلیوم واکوئل‌های معدودی دیده می‌شد و همچنین اسپرماتیدهای دراز بندرت قابل مشاهده بودند (شکل ۴). برای تشخیص میزان آپوپتوز از کیت‌های تشخیص مرگ سلولی ODP استفاده شد. قطعات انتهایی OH-3 DNA با استفاده از این کیت نشان‌دار شدند. هسته سلول‌های آپوپتوتیک با استفاده از این کیت به رنگ قهوه-

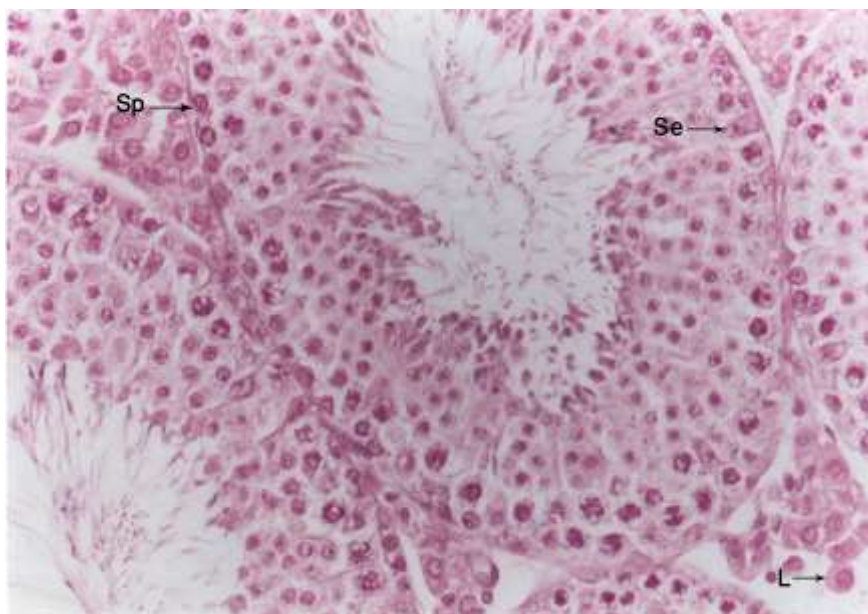
تعیین ضریب SI: این ضریب یعنی محاسبه نسبت لوله های سمینی فر که حاوی اسپرم مرحله چهارده به بعد هستند. اسپرماتیدها در موش به سه دسته تقسیم می شوند: اسپرماتیدهای گرد که در مرحله ۱ الی ۸ دیده می‌شوند و اسپرماتیدهای در حال دراز شدن که در مرحله ۹-۱۴ هستند و اسپرماتیدهای دراز که در مرحله ۱۶-۱۵ قرار دارند. برای تعیین SI در ۲۰ میدان میکروسکوپی برای هر نمونه، تعداد لوله‌های سمینفر که حاوی اسپرم‌های دراز بودند، نسبت به سایر لوله‌های سمینفر در میدان با عدسی ۴۰ مورد شمارش قرار گرفتند.

مشاهده آپوپتوز در برش‌های بافتی با روش تانل: در این روش انتهای شکست‌ها در زنجیره DNA با استفاده از آنتی‌بادی و ماده کروموزن مربوطه نشاندار می‌گردند و بنابراین سلول‌های آپوپتوتیک بر اساس حضور ماده کروموزن به رنگ قهوه‌ای در می‌آیند و به این طریق از سلول‌های نکروتیک و طبیعی مجزا می‌گردند. بدین منظور پس از دیپارافینه کردن و آبدهی نمونه‌ها در الکل‌های نزولی، لام مورد نظر در داخل محلول بافر سدیم سیترات M ۰/۱ با PH=۶ قرار داده و به مدت ۵ دقیقه داخل مایکروویو (۳۵۰W) قرار می‌گیرد تا میزان نفوذپذیری آنتی‌ژن‌ها افزایش یابد. سپس دو بار با PBS شستشو داده و جهت نفوذپذیری، لام مورد نظر به مدت دو دقیقه روی یخ انکوبه گردید. در مرحله بعد لام‌ها به مدت ۱۵ دقیقه در داخل محلول بلوکه کننده برای حذف سایر پراکسیدازها قرار گرفت و محلول تانل (ساخت کارخانه DACO) به میزان ۵۰ میکرولیتر بر روی هر نمونه افزوده شد و به مدت ۶۰ دقیقه دردمای ۳۷ درجه سانتی‌گراد انکوبه گردید. جهت جلوگیری از خشک شدن این محلول، روی لام‌ها با پارافیلیم پوشانده شد و به مدت ۳۰ دقیقه دردمای ۳۷ درجه سانتی‌گراد انکوبه شد. پس از سه بار شستشو با PBS، ۶۰-۵۰ میکرولیتر از ماده کروموزن DAB بر روی هر نمونه افزوده شد و به مدت ۲۰-۵ دقیقه دردمای ۲۵-۱۵ درجه سانتی‌گراد انکوبه گردید و نهایتاً نمونه را سه بار با PBS شستشو داده شد و

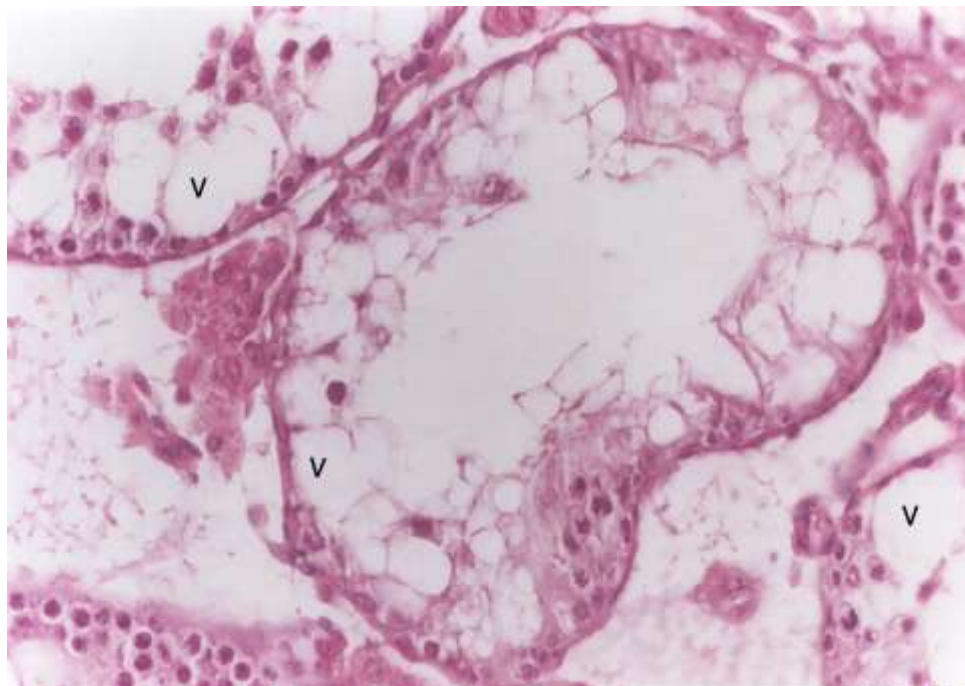


II، اختلاف معنی داری با گروه کنترل نداشت. میانگین تعداد سلول‌های سرتولی در گروه آزمایش I نسبت به گروه کنترل بطور معنی داری افزایش یافت ($P < 0/001$)، ولی در گروه آزمایش II تعداد سلول‌های سرتولی اختلاف معنی داری با گروه کنترل نداشت. همچنین بررسی آماری تعداد سلول‌های سرتولی در گروه‌های آزمایش I و II نشان داد که تعداد سلول‌های سرتولی در گروه آزمایش I به طور معنی داری بیشتر از گروه آزمایش II بود ($P < 0/001$) (جدول ۱). تعداد سلول‌های اسپرماتوگونی در گروه آزمایش I نسبت به گروه کنترل بطور معنی داری کاهش یافت ($P < 0/001$). ولی در گروه آزمایش II تعداد سلول‌های اسپرماتوگونی سرتولی اختلاف معنی داری با گروه کنترل نداشت. مقایسه گروه‌های آزمایش I و II نشان داد که تعداد سلول‌های اسپرماتوگونی در گروه‌های آزمایش II به طور معنی داری بیشتر از گروه آزمایش I بود ($P < 0/001$) (جدول ۱).

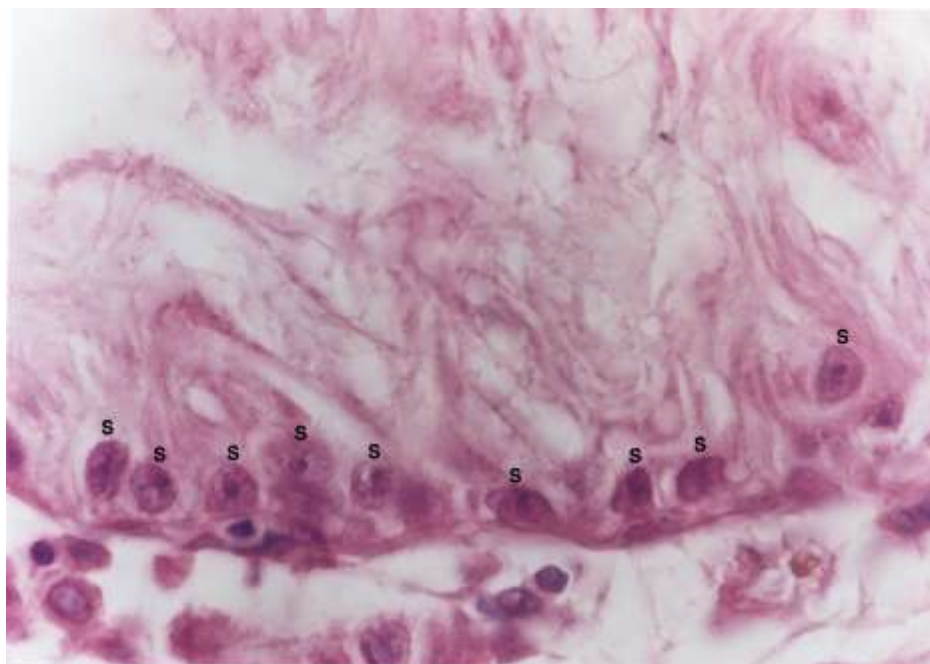
ای مشاهده شد و هسته سلول‌های طبیعی بی‌رنگ بودند (شکل ۵ و ۶). مقایسه میانگین سلول‌های آپوتوتیک (تانل مثبت) نشان داد که سلول‌های تانل مثبت در گروه آزمایش I نسبت به گروه کنترل بطور معنی داری ($P < 0/001$) افزایش یافته است ولی در گروه آزمایشی II تعداد سلول‌های آپوتوتیک اختلاف معنی داری با گروه کنترل نداشت. همچنین تعداد سلول‌های تانل مثبت در گروه آزمایش II بطور معنی داری ($P < 0/001$) کمتر از گروه آزمایش I بود (جدول ۱). قطر لوله‌های سمینفر در گروه آزمایش I نسبت به گروه کنترل بطور معنی داری ($P < 0/001$) کاهش یافته است ولی در گروه آزمایش II، قطر لوله‌ها مشابه قطر لوله‌های گروه کنترل بود. همچنین بررسی آماری قطر لوله‌ها در گروه‌های آزمایشی I و II نشان داد که قطر لوله‌ها در گروه آزمایشی II بطور معنی داری ($P < 0/001$) بیشتر از گروه آزمایش I می‌باشد (جدول ۱). ضریب SI در گروه کنترل و آزمایش I اختلاف معنی دار داشتند ($P < 0/001$)، ولی گروه آزمایش



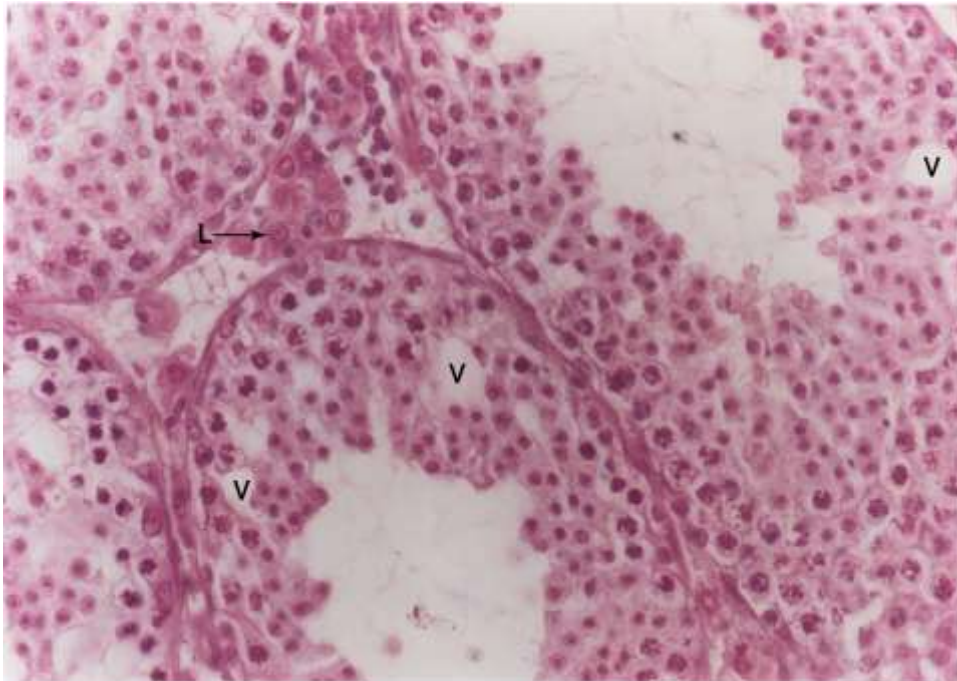
شکل ۱- فتومیکروگرافی از لوله‌های سمینفر موش گروه کنترل. اسپرماتوژنز فعال درون لوله‌ها مشاهده می‌شود. سلول لایدیگ (L)، اسپرماتوگونی (SP)، سرتولی (Se)، رنگ آمیزی H&E. درشتمایی ۶۶۰ برابر.



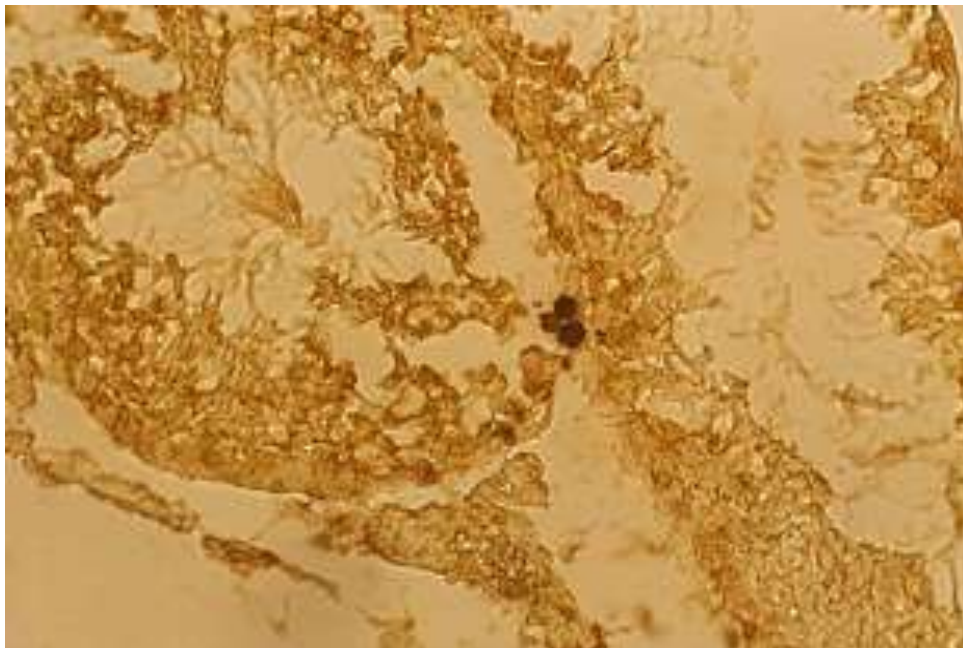
شکل ۲- فتومیکروگرافی از لوله‌های سمینیفیر موشی که وین بلاستین دریافت کرده است. به کاهش اپی‌تلیوم ژرمینال و واکوئل‌های درون لوله‌ها توجه شود. واکوئل (V). رنگ آمیزی H&E. درشتنمایی ۶۶۰ برابر.



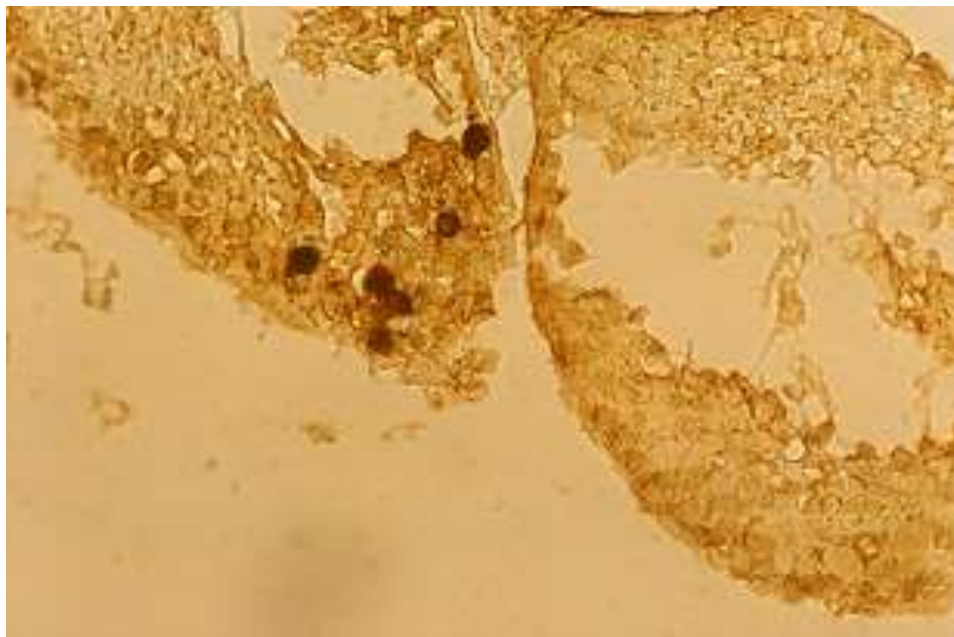
شکل ۳- فتومیکروگرافی از لوله‌های سمینیفیر موشی که وین بلاستین دریافت کرده است. در درون لوله‌ها فقط سلول‌های سرتولی دیده می‌شوند. سرتولی (S). رنگ آمیزی H&E. درشتنمایی ۱۶۵۰ برابر.



شکل ۴- فتومیکروگرافی از لوله‌های سمینفر موشی که به همراه وین بلاستین، سترورلیکس نیز دریافت کرده است. واکنش (V)، لایه لایه (L). رنگ آمیزی H&E. درشتنمایی ۶۶۰ برابر.



شکل ۵- فتومیکروگرافی از لوله‌های سمینفر موش گروه کنترل. سلول در مرحله آپوتوزیس. رنگ آمیزی تانل. درشتنمایی ۶۶۰ برابر.



شکل ۶- فتومیکروگرافی از لوله‌های سمینفر موشی که وین بلاستین دریافت کرده است. سلول در مرحله آپوتوزیس. رنگ آمیزی تانل. درشت‌نمایی ۶۶۰ برابر.

جدول ۱- مقایسه برخی شاخص‌ها (میانگین \pm انحراف معیار) در برش‌های بافتی از لوله‌های سمینفر گروه‌های کنترل و آزمایش

گروه‌ها	کنترل	آزمایش I	آزمایش II
قطر اپیتلیوم ژرمینال (میکرومتر)	۱۶۸/۸ \pm ۹/۴۲	*۱۱۷/۸ \pm ۹/۴۵	*۱۶۱/۲ \pm ۸/۱۴
تعداد سلول‌های سرتولی	۸/۲ \pm ۰/۸۷	*۱۸/۶ \pm ۲/۴۳	*۹/۲ \pm ۰/۸۷
تعداد سلول‌های اسپرماتوگونی	۵۶ \pm ۴/۹	*۳۹/۸ \pm ۲/۴۶	*۵۴/۸ \pm ۳/۳۲
میانگین (SI)	۰/۷ \pm ۲۰	*۰/۱۷ \pm ۰/۱	۰/۶۲ \pm ۰/۱۶
تعداد سلول‌های آپوتوتیک	۶/۱ \pm ۱/۱۹	*۱۰/۶ \pm ۲/۱۱	*۷/۳ \pm ۱/۰۵

* ($P < 0/001$) اختلاف معنی‌دار گروه آزمایش I و کنترل. * ($P < 0/001$) اختلاف معنی‌دار گروه آزمایش I و II.

بحث

در گروه آزمایش I یعنی گروهی که وین بلاستین دریافت کرده بودند، ضخامت اپیتلیوم ژرمینال به شدت کاهش یافته و از طرفی، افزایش میزان آپوتوز در سلول‌های اسپرماتوگونی و هیپرکروم بودن هسته این سلول‌ها نشان دهنده اثرات سوء وین بلاستین بر سلول‌ها و فرآیند میتوز می‌باشد [۱۱]. سایر محققین نیز افزایش آپوتوز و تغییرات در DNA بدنال استفاده از وین بلاستین را گزارش کرده اند. بطوریکه Print در سال ۲۰۰۰ و Francavilla در

مطالعه حاضر نشان داد که یکی از اثرات وین بلاستین بر اپیتلیوم ژرمینال جلوگیری از تکثیر اسپرماتوگونی‌ها و القاء آپتوز می‌باشد که موجب آسیب جدی اپیتلیوم ژرمینال می‌شود. همچنین این مطالعه نشان داد که سترورلیکس توانایی جلوگیری از اثرات سوء وین بلاستین را دارد. تحقیق حاضر اولین مطالعه در مورد بررسی بافتی اثرات وین بلاستین بر بیضه و توانایی مهار این اثرات توسط سترورلیکس می‌باشد. نتایج این مطالعه نشان داد که



سال ۲۰۰۲ گزارش کردند، آپیتوز به صورت محدود در اسپرماتوزنز نرمال دیده می‌شود [۵، ۱۸]. نقش آپیتوز در اسپرماتوزنز نرمال حذف اسپرماتوگونی‌های ناقص و جلوگیری از انتقال نقص‌های ژنتیکی به نوزاد و یا ایجاد تعادل در بین تعداد سلول‌های ژرمینال و سرتولی می‌باشد [۵]. همسو با این نتایج، برینک‌ورت در سال ۲۰۰۰ نشان داد که بروز ناهنجاری در نوزادان موش‌های تحت درمان با دوزهای بالای سیکلوفسفوماید (از داروهای شیمی درمانی)، با کاهش آپیتوز در سلول‌های زاینده همراه است [۱]. نتایج مشابهی پس از مصرف سیس پلاتین [۲۰]، سیکلوفسفوماید [۲] و همچنین بعد از پرتودرمانی نیز مشاهده شده است [۷]. همچنین مشخص شده که اسپرماتوسیت‌هایی که توانایی تقسیم میتوزی خود را از دست می‌دهند توسط آپیتوز حذف می‌گردند. وین بلاستین با جلوگیری از پلیمریزاسیون توبولین که در تشکیل دوک‌های میتوزی ضروری هستند، روی فاز M چرخه سلولی (ایترفاز) تأثیر دارد و با ایجاد تغییر فراساختاری در اتصالات کینوتوکور- میکروتوبول و همچنین سانتروزوم باعث توقف دوک میتوزی در سلول‌های در حال تقسیم می‌گردند [۴]. در تأیید نقش آپیتوز طی اسپرماتوزنز گزارش شده است که جلوگیری از بروز آپیتوز در موش می‌تواند موجب نازایی شود [۱۸]. آپیتوز در موش بیشتر در سلول‌های اسپرماتوسیت در حال تقسیم انجام می‌گیرد و علاوه بر این در اسپرماتوگونی‌ها هم مشاهده می‌شود و به صورت خیلی محدود در اسپرماتیدها نیز دیده شده است. مطالعه با میکروسکوپ نوری، واکوئل‌های بزرگی را در بین سلول‌های اپی تلیوم ژرمینال نشان داد. به نظر می‌رسد که این فضاهای خالی جای سلول‌های حذف شده به طریق آپیتوز باشند. چنین فضاهایی به دنبال درمان رت‌ها با اشعه نیز گزارش شده است. به نظر می‌رسد سلول‌هایی که روند آپیتوز را طی می‌کنند با ارائه فسفاتیدیل سرین در سطحشان توسط سلول‌های سرتولی شناسایی شده و حذف می‌گردند [۱۹]. سلول‌های سرتولی نقش بسیار مهمی در اسپرماتوزنز نرمال دارند و به طرق

مختلف با سلول‌های اسپرماتوزنیک در تماس می‌باشند. داده‌های این مطالعه نشان داد که تعداد سلول‌های سرتولی در گروه‌های تحت درمان با وین بلاستین افزایش پیدا کرده بودند. سلول‌های سرتولی تنها سلول‌های سوماتیک در لوله‌های سمینفر هستند که در ارتباط بسیار نزدیک با سلول‌های ژرمینال هستند و محیط مناسبی را برای تکثیر و حفظ سلول‌های اسپرماتوزنیک ایجاد می‌کنند. بنابراین هرگونه تغییر در این سلول‌ها می‌تواند منجر به ناباروری شود [۳].

افزایش تعداد سلول‌های سرتولی در مطالعه حاضر را می‌توان به دو علت دانست: اولاً از آنجا که در گروه دریافت‌کننده وین بلاستین قطر لوله‌های سمینفر به طور معنی‌داری کاهش می‌یابد، لذا شاید بتوان استدلال کرد که با توجه به از بین رفتن سلول‌های اسپرماتوزنیک و کاهش قطر لوله‌های سمینفر، در واقع سلول‌های سرتولی بازرتر، مشخص‌تر و فشرده‌تر دیده می‌شوند که بنظر می‌رسد تعدادشان افزایش پیدا کرده است. ثانیاً همانطور که اشاره شد آپیتوز در شرایط نرمال تعادل بین جمعیت سلول‌های سرتولی و اسپرماتوزنیک را حفظ می‌نماید [۱۸]. درمان با وین بلاستین باعث افزایش آپیتوز و در نتیجه کاهش تعداد سلول‌های اسپرماتوزنیک می‌گردد، بنابراین با از بین رفتن سلول‌های ژرمینال، سلول‌های پشتیبان نظیر سرتولی و میوئید برای جبران آسیب پیش آمده فعالیت خود را افزایش می‌دهند و این امر باعث افزایش تولید سلول‌های سرتولی می‌گردد (تکثیر جبرانی).

مطالعه حاضر نشان داد که قطر اپیتلیوم ژرمینال لوله‌های سمینفر در گروه‌های آزمایش I نسبت به گروه کنترل کاهش معنی‌داری یافته است. احتمالاً این کاهش قطر می‌تواند تا اندازه‌ای مربوط به تهی شدن لوله‌های سمینفر از سلول‌های اسپرماتوزنیک و در نهایت چروکیده شدن آنها باشد. کاهش قطر اپیتلیوم ژرمینال لوله‌های سمینفر دنبال شیمی‌درمانی توسط سایر محققین نیز گزارش شده است [۱۶]. بررسی اپیتلیوم اسپرماتوزنیک در گروه‌های آزمایش II نشان داد که سترورلیکس تا حدودی اثرات سوء وین



induced male mediated, foetal abnormalities with reduced paternal germ cell apoptosis. *Mutation Research*, 447, 149-154.

2- Cai L., Hales B.F., Robair B. (1997), Induction of apoptosis in Germ Cells of Adult Male Rats after Exposure to Cyclophosphamide. *Biol Reproduction*, 56 (6), 1490-1497.

3- Cheng Yan C., Mruck D.D. (2002), Cell Junction Dynamic in the testis: Sertoli germ cell interaction and male contraceptive development. *Physiol, Rev*, 82, 825-874.

4- Dhamondharan R., Jordan MA, Thrower D. (1995), Vinblastine suppresses dynamics of Individual microtubules in Living Interface Cells. 6, 1215-1229.

5- Francavilla S.P., Abrizio P., Cordeschi G. (2002), Fas expression correlates with human germ cell degeneration in meiotic and Post-meiotic arrest of spermatogenesis. *Molecular Human Reproduction*, 8(3), 213-220.

6- Glode L.M., Robinson J., Gould S.F. (1981), Protection from cyclophosphamide inuced testicular damage with an analogue of gonadotropin releasing hormone. *The Lancet*, 23, 1132-34.

7- Hamer G., Roepers-Gajadiea H.L., Gademan I.S., Kal H.B., De Rooij D.G. (2003), Intercellular bridge & apoptosis in clones of male germ cells. *Int J Androl*, 26 (6), 348-530.

8- Hsieh Y., Chang C.H., Tsai H. (2008), Comparisons of different dosages of gonadotropin-releasing hormone (GnRH) antagonist, short-acting form and single, half-dose, long-acting form of GnRH agonist during controlled ovarian hyperstimulation and in vitro fertilization. *Taiwan Journal of Obstetrics and Gynecology*, 47 (1), 64-74.

بلاستین را مهار می‌کند. در تأیید این یافته‌ها اوداگاوا در سال ۲۰۰۱ نشان داد که به دنبال شیمی‌درمانی، درمان با آنالوگ GnRH موجب بهبودی اسپرماتوزن می‌شود [۲۲] و یا مستریش و همکارانشان در سال ۲۰۰۱ نشان دادند که بدنبال اشعه درمانی، درمان با آگونیست‌ها و آنتاگونیست‌های GnRH موجب بهبودی اسپرماتوزن می‌شوند [۱۳]. همچنین نشان داده شده که تجویز سترورلیکس (به عنوان آنتاگونیست GnRH) در موش، قبل از تجویز داروی شیمی‌درمانی (سیس‌پلاتین) اپیتلیوم زاینده لوله‌های سمینفر را در مقابل اثرات جانبی دارو حفاظت می‌کند [۱۶].

نتیجه‌گیری

این مطالعه نشان داد که وین بلاستین هم از نظر کمی و هم کیفی بر روی اسپرماتوزن موش اثرات سوء دارد. مشاهدات میکروسکوپی نشان داد که اثرات سوء وین بلاستین عمدتاً از طریق توقف تقسیم و القاء آپتوز در سلول‌های ژرمینال اعمال می‌شود. همچنین مشاهده شد که سترورلیکس تا اندازه‌ای توانائی مهار اثرات وین بلاستین را دارد درمان موش‌ها با سترورلیکس قبل از تزریق وین بلاستین موجب افزایش تکثیر سلول‌های اسپرماتوگونی شد. بطوری که پس از تیمار تعداد سلول‌های اسپرماتوگونی و قطر اپیتلیوم ژرمینال لوله‌های سمینفر اختلاف معنی‌داری با گروه کنترل نداشت. بنابراین پیشنهاد می‌شود نقش درمانی سترورلیکس در بهبود اسپرماتوزن افراد کاندید شیمی‌درمانی مورد توجه قرار گیرد.

تشکر و قدردانی

با تشکر از حمایت‌های مالی دانشگاه آزاد اسلامی آشتیان، مقاله مذکور استخراج شده از طرح تحقیقاتی با همین نام می‌باشد.

منابع

1- Brinkworth M.H., Nieschlag E. (2000), Association of cychlophosphamide



changes induced by cisplatin on spermatogenic and myoid cells and basal lamina of seminiferous ducts in the testis of Balb/C mouse. *Veterinary Clinical Pathology*, 6(24), 1665-1674.

17- Negoescu A., Guillermet C.H., Lorimier P.H., Robert C., Lantuejoul S., Brambilla E., Labat-Moleur F. (1998), TUNEL apoptotic cell detection in archived paraffin-embedded tissues. *Biochemica*, 3, 36-47.

18- Print C.G., Loveland K.L. (2000), Germ Cell Suicide: new insight in to apoptosis during spermatogenesis. *Bio Essay*, 22, 423-430.

19- Sawada M., Okudaira Y., Matsui Y. (1985), Cisplatin, vinblastine & Bleomycin therapy of Sac (Endodermal Sinus) Tumor of the ovary. *Gyneocologic Oncology*, 20, 162-169.

20- Sawheng P., gimmona J., Meistrich M.L., Richburg J.H. (2005), Cisplatin-induced Long term failure of spermatogenesis in Adult CSV/BL/6J mice. *Journal of Andrology*, 26(1), 136-145.

21- Sieniawski M., Reineke T., Nogova L., Josting A., Pfistner B., Diehi V. (2008), Fertility in male Patients with advanced Hodgkin lymphoma treated with BEACOPP: a report of the German Hodgkin study group. *Blood*, 111(1), 71-6.

22- Udagawa K., Ogawa T., Watanabe T., Yumura Y., Takeda M., Hosaka M. (2001), GnRH analog, leuprorelin acetate, promotes regeneration of rat spermatogenesis after severe chemical damage. *International Journal of Urology*, 8, 615-622.

9- Iscowski K.A., Sun E.H., Gondos B. (1991), Morphometric study of the prepubertal rabbit testis: Germ cell numbers and seminiferous tubule dimensions. *The American Journal of Anatomy*, 190, 266-272.

10- Kasper D.L., Braunwald E., Fauci A.S., Hauser S.L., Longo D.L., Jameson J.L. (2005), *Harrisons, Principles of Internal Medicine*. 16th ed, McGraw Hill, Medical Publishing Division, New York, 114-118.

11- Krishna A. (2007), *Vinblastine*. Tulane University school of Medicine, New Orleans, USA. *Elsevier*, 1-4.

12- Lin Y., Wen Y., Chang Y., Seow K., Hsieh B., Hwang J., Tzeng C. (2010), Safety and efficacy of mixing cetorelix with follitropin alfa: a randomized study. *Fertility and Sterility*, 94(1): 179-183.

13- Meistrich M.L., Wilson G., Shuttlesworth G., Huhtaniemi I., Reissmann T. (2001), GnRH agonists and antagonists stimulate recovery of fertility in irradiated LBNF1 rats. *Journal of Andrology*, 22(5), 809-817.

14- Mohammadnejad D., Abedelahi A., Soleimanirad J., Mohamadi-roshandeh A., Rashtbar M., Azami A. (2012), Degenerative effect of Cisplatin on testicular germinal epithelium. *Adv Pharm Bull*, 2(2):173-7.

15- Mohammadnejad D., Abedolahi A., Rashtbar M. (2013), Protective role of GnRH antagonist on chemotherapy-induced spermatogenesis disorder: A morphological study. *Advanced Pharmaceutical Bulletin*, 3(2):323-8.

16- Mohammadnejad D., Soleimanirad J., Mohammadiroshandel A. (2013), Preventive effects of cetorelix on the