

مقاله پژوهشی

بررسی اثر عصاره گیاه سدر (*Ziziphus spina-christi*) بر پارامترهای بیوشیمیایی زخم پوستی

موش‌های کوچک آزمایشگاهی نژاد NMRI

شکوه شربت‌دار، نسیم حیاتی رودباری*، پریچهره یغمایی*

گروه علوم شناختی، واحد علوم تحقیقات تهران، دانشگاه آزاد اسلامی، تهران، ایران
*مسئولان مکاتبات: nasimhayati@yahoo.com و yaghmaei_p@yahoo.com

تاریخ پذیرش: ۱۴۰۱/۰۶/۱۸

تاریخ دریافت: ۱۴۰۱/۰۵/۲۵

DOI: 10.22034/ascij.2022.1965430.1416

چکیده

پوست یکی از بزرگترین اندام‌های بدن است و به عنوان مانعی محافظ در برابر عوامل مضر خارجی از جمله میکروارگانیسم‌ها عمل می‌کند. می‌تواند دچار آسیب شود و گاهی اگر آسیب زیاد باشد هیپودرم نیز درگیر می‌شود که در این صورت مدت زمان بیشتری برای ترمیم لازم است. هدف از این پژوهش بررسی گیاه سدر بر ترمیم زخم پوستی در موش‌های آزمایشگاهی نژاد NMRI است. تعداد ۲۴ موش نژاد NMRI با وزن تقریبی ۲۵-۳۵ گرم تهیه نموده و پس از ایجاد زخم پوستی در روزهای ۳، ۶، ۱۲ و ۲۱ توسط پماد تهیه شده از گیاه سدر و اوسرین تیمار شدند و به صورت تصادفی به سه گروه شم، تجربی ۱، تجربی ۲ تقسیم شدند. به ترتیب گروه‌ها توسط پماد اوسرین، پماد گیاه سدر با دوز ۲ میلی‌گرم و پماد گیاه سدر با دوز ۴ میلی‌گرم تیمار شدند. زخم‌ها پس از سه هفته اندازه‌گیری شدند و بافت آنها توسط رنگ آمیزی هماتوکسیلین-ئوزین مورد ارزیابی قرار گرفت همچنین شاخص‌های بیوشیمیایی SOD، MDA و TAC مورد بررسی قرار گرفت. آنالیز داده‌ها توسط نرم‌افزار SPSS 22 و آزمون توکی صورت گرفت. اندازه زخم در گروه سدر ۱ و ۲ نسبت به اوسرین کاهش معنی‌داری داشت ($p < 0/05$). غلظت MDA در گروه‌های سدر ۱ و ۲ کاهش معنی‌داری نسبت به اوسرین داشت ($p < 0/05$). علاوه بر این فعالیت SOD و TAC در گروه‌های سدر ۱ و ۲ نسبت به اوسرین افزایش معنی‌داری داشت ($p < 0/05$). همچنین ضخامت اپیدرم و درم در سدر ۱ و ۲ نسبت به اوسرین افزایش معنی‌داری داشت ($p < 0/05$). تعداد فیبروبلاست و رگ خونی در سدر ۱ و ۲ نسبت به اوسرین افزایش معناداری داشت ($p < 0/05$). با توجه به نتایج مطالعه حاضر می‌توان نتیجه گرفت عصاره سدر از طریق افزایش TAC، SOD و کاهش MDA در ترمیم زخم موثر بوده است.

کلمات کلیدی: اوسرین، سدر، استرس اکسیداتیو، ترمیم زخم پوستی.

مقدمه

زیست‌شناختی اطلاق می‌شود و بهبود زخم فرآیندی ترمیمی است که پس از آسیب پوست و بافت‌های نرم

زخم به از هم‌گسیختگی ساختار یکپارچه پوست در نتیجه آسیب حاصله از عوامل فیزیکی-شیمیایی و

می‌شود. آنها همچنین برای درمان بیماری‌های ریوی و تب و بهبود زخم‌های تازه و همچنین برای اسهال خونی استفاده می‌شوند (۱).

بهبود زخم شامل یک تعامل منظم بین اجزای بافت از جمله عروق، اپیدرم، ساختارهای آدنکس (فولیکول‌های مو)، درم، سیستم عصبی و لایه‌های چربی زیرجلدی است. اجزای عروق، متشکل از سلول‌های اندوتلیال، سلول‌های ماهیچه صاف، ماکروفاژها، نوتروفیل‌ها و پلاکت‌ها، نقش مهمی در بهبود زخم دارند، همانطور که در بالا ذکر شد. یک بار دیگر تاکید می‌کنیم که تعاملات اندوتلیال سلول-پری سیت برای بازسازی عروق ضروری است. ماکروفاژها، نوتروفیل‌ها و پلاکت‌ها، کراتینوسیت‌ها، فیبروبلاست‌ها و سلول‌های اندوتلیال را با تولید سیتوکین‌ها و فاکتورهای رشد جذب می‌کنند (۳).

از دیرباز در طب فولکلور از این گیاه برای درمان برخی از بیماری‌ها مانند ناراحتی‌های گوارشی، ضعف، مشکلات کبدی، چاقی، ناراحتی‌های ادراری، دیابت، عفونت‌های پوستی، کاهش اشتها، تب، فارنزیت و غیره استفاده می‌شده است (۶).

فلاونوئیدها، آلکالوئیدها، تری‌ترپنوئیدها، ساپونین‌ها، لیپیدها، پروتئین‌ها، قند آزاد و موسیلاژ از اصلی‌ترین ترکیبات مهم این گیاه هستند. مواد گیاهی ارزان هستند و به طور قابل توجهی به بهبود سلامت انسان از نظر درمان و پیشگیری از بیماری‌ها کمک می‌کنند. گیاهان به عنوان غذا و دارو مفید بوده‌اند و تعداد کمی از آنها به ویژه گیاهان دارویی آفریقایی مورد مطالعه قرار گرفته‌اند. آنها حاوی ویتامین‌های مورد نیاز بدن انسان برای زندگی سالم هستند. از مطالعات دارویی فعلی، کاربردهای دارویی *Z. spina-christi* فعالیت‌های

صورت می‌گیرد. با وجود پیشرفت‌های عمده در درمان زخم‌های جراحی، عفونت به عنوان یکی از علل قابل توجه مرگ و میر محسوب می‌شود (۴). گیاه سدر با نام علمی *Ziziphus spina-christi* که معمولاً به عنوان عناب خار مسیح (*Christ's Thorn Jujube*) شناخته می‌شود، درختی است برگریز و بومی مناطق گرم معتدل و نیمه گرمسیری از جمله شمال آفریقا، جنوب اروپا، مدیترانه، استرالیا، آمریکای استوایی، جنوب و شرق آسیا و خاورمیانه. از خانواده *Rhamnaceae* در راسته *Rosales* است که حدود ۶۰ جنس و بیش از ۸۵۰ گونه دارد (۲). جنس *Ziziphus* از حدود ۱۰۰ گونه درختان و درختچه‌های برگریز یا همیشه‌سبز در سراسر جهان تشکیل شده است. این گیاه از قدیم الایام جزو گیاهان کلیدی طب سنتی ایران بوده و در سراسر ایران بومی و طبیعی شده است. این گیاه در ایران به «سدر» معروف بوده و در شرق، جنوب، شمال شرق و مرکز ایران پراکنده است (۲). *Z. spina-christi* درختچه‌ای است، و گاهی اوقات درختی بلند که ارتفاع آن به ۲۰ متر و قطر آن به ۶۰ سانتی‌متر می‌رسد. پوست آن خاکستری روشن، بسیار ترک‌خورده، و پوسته پوسته است. تنه پیچ‌خورده؛ بسیار منشعب، تاج ضخیم؛ شاخه‌های سفید، انعطاف‌پذیر و آویزان دارد و خارها به صورت جفت، یکی راست و دیگری خمیده است (۲). برگ‌های آن در سطح فوقانی به صورت بدون کرک، بیضی‌شکل، رأس حاد یا منفرد، حاشیه‌ها تقریباً کامل و رگبرگ‌های جانبی مشخص است و ساقه‌ای به طول ۱ تا ۳ میلی‌متر دارد. قطر میوه حدود ۱ سانتی‌متر است. *Z. spina-christi* میوه‌های بسیار مغذی دارد که معمولاً به صورت تازه مصرف شوند. گل‌ها منبع مهمی برای عسل در یمن و اریتره هستند. میوه‌ها روی بریدگی‌ها و زخم‌ها اعمال

چرخان (Heidolph, Laborota 4003, Germany) داده شد تا تحت خلاء الکل جدا شده و تغلیظ می‌شود و عصاره باقی مانده محلول در آب است. عصاره حاصل در ویال‌های تیره رنگ قرار گرفتند و تا زمان استفاده در یخچال نگهداری شد. عصاره مایع غلظت سنجی شد و برای ساخت پماد ۲ میلی گرم در گرم از آن استفاده شد. برای تهیه پماد از عصاره به میزان ۲ میلی‌لیتر از عصاره برداشته شد و در آن آزمایشگاهی در دمای ۱۰۰ درجه سانتی‌گراد خشک شد. سپس با کم کردن وزن ظرف قبل و بعد از اضافه نمودن عصاره، غلظت عصاره بدست آمد. سپس میزان ۲۰ گرم از پایه کرم اوسرین برداشته شد و در دمای ۶۰ درجه سانتی‌گراد ذوب شد. سپس با حل نمودن ۴۰ گرم عصاره در پایه پماد اوسرین به غلظت ۲ میلی‌گرم بر گرم از عصاره تهیه شد. با خنک کردن پماد، حالت فیزیکی از پماد به دست آمد و برای مطالعات حیوانی مورد استفاده قرار گرفت. موش‌های کوچک آزمایشگاهی با نژاد NMRI به وزن تقریبی ۲۵ الی ۳۵ گرم از موسسه پاستور ایران خریداری شد و به منظور تطابق محیط جدید به مدت ۱۰ روز در حیوان خانه شرکت دانش بنیان بافت و ژن پاسارگاد نگهداری شد. جهت ایجاد زخم پوستی ابتدا پس از بیهوش کردن موش، به وسیله تزریق مخلوط کتامین (3IPMG/KG) و زایلازین (1IPMG/KG) به صورت درون صفاقی (ناحیه شکم)، موهای قسمت میانی از پشت حیوان به طور کامل تراشیده شد و محل ایجاد زخم با الکل ۶۰ درجه، ضدعفونی شد. برای جلوگیری از کور شدن موش‌ها در هنگام بیهوشی به هر کدام از چشمها یک قطره آب اضافه شد. ابتدا سمت پشت موش علامت گذاری شد و سپس زخمی به قطر ۱۰ میلی‌متر در پشت موش بین دو کتف بوسیله قیچی و پنس ایجاد شد. عمق زخم در برگیرنده

ضدقارچی، ضدباکتریایی، ضد درد، آنتی‌اکسیدانی، ضد دیابت، ضد پلاسمودیال، ضدشیتوزومیاژیس، ضد درد و ضد تشنج را در میان سایر موارد نشان داده است (۹). عصاره این گیاه می‌تواند در درمان عفونت‌های بیمارستانی، عفونت‌های فرصت طلب مجاری ادراری، گاستروانتریت نوزادی، اسهال مسافرتی، عفونت زخم و مننژیت مفید باشد. با توجه به این که ثابت شده است گیاه سدر دارای خواص آنتی‌اکسیدانی، ضدالتهابی، ضدپرفشاری خون، ضدباکتریایی، ضدقارچی و ضدآلرژی و ضدسرطانی می‌باشند، و مورد انتظار است با پیشگیری از ایجاد عفونت و رشد میکروارگانیسم‌ها موجب تسریع روند بهبودی زخم شود. در نتیجه، هدف اصلی این تحقیق تهیه مواد درمانی بر پایه گیاه سدر است تا روش ایمن و ارزانی برای جلوگیری از عفونت‌های حاد و همچنین تسریع روند ترمیم زخم‌های عفونی ایجاد شود.

مواد و روش‌ها

ابتدا برگ گیاه سدر از عطاری خریداری شد. سپس با آسیاب برقی مخصوص پودر شد. تبدیل گیاه به ذرات کوچک‌تر باعث افزایش سطح آن با حلال و بازدهی استخراج می‌شود. در این مطالعه نیز برای استخراج مواد موثر گیاه سدر از روش خیساندن استفاده شد. ۲۰۰ گرم از گیاه پودر شده وزن شد و داخل بشر ریخته شد و ۱۰۰ میلی‌لیتر الکل ۷۰ درصد به آن اضافه شد و سپس با استفاده از نایلون در بشر را پوشانده و آب‌بندی می‌کنیم. بشر به مدت سه روز در دمای ۴۲ درجه سانتی‌گراد بر روی شیکر قرار گرفت. سپس پس از خنک شدن، عصاره به کمک کاغذ واتمن شماره ۱ و قیف بوختر و پمپ خلا صاف شد و به بالن ۲۵۰ سی‌سی انتقال داده شد. عصاره به دستگاه روتاری یا تبخیرکننده

درم و هیپودرم است. روز القای زخم بعنوان روز صفر در نظر گرفته شد که این حیوانات در گروه شم و دو گروه تجربی به صورت تصادفی قرار داده شدند. که در هر گروه ۸ سر حیوان وجود دارد. گروه‌ها عبارتند از: گروه کنترل هر روز یک مرتبه و در ساعت معین با پماد خنثی (اوسرین) تیمار شد. گروه تجربی اول سطح زخم این گروه روزانه یک بار با پماد گیاه سدر با دوز ۲ میلی‌گرم تیمار شد. گروه تجربی دوم سطح زخم این گروه روزانه یک بار با پماد گیاه سدر با دوز ۴ میلی‌گرم تیمار شد. هر سه گروه به مدت سه هفته تیمار شدند. لازم به ذکر است که زخم‌های سطح پوست حیوانات باز و بدون پانسمان بوده و جهت جلوگیری از هرگونه عفونت احتمالی، ۰/۲ میلی‌گرم جنتامایسین به محل زخم تزریق شد. در روزهای ۳، ۶، ۱۲ و ۲۱ بعد از القای زخم موارد زیر در گروه شم و تجربی ۱ و تجربی ۲ انجام شد. موش‌ها در گروه‌های مختلف بصورت جداگانه درون ظرف پلاستیکی قرار داده شدند و با گاز CO₂ خفه شدند.

در هر سه گروه خونگیری از قلب انجام شد و سپس خون‌ها درون میکروتیوپ اپندورف ریخته شدند و پس از آن میکروتیوپ‌ها درون سانتریفوژ قرار گرفتند و جداسازی سرم خون صورت گرفت. سپس سرم خون جدا شد و در میکروتیوپ دیگری وارد گردید و سرم‌ها داخل فریزر منفی ۲۰ درجه سانتی‌گراد نگهداری شدند. در هر سه گروه سطح زخم به وسیله کولیس اندازه‌گیری شد. در مرحله بعد نمونه‌های پوستی بوسیله قیچی و پنس جدا شدند و ۴۸ ساعت درون فرمالین به منظور نفوذ محلول در آنها و فیکس شدن نگهداری شدند و سپس از محلول فرمالین خارج شده و با آب مقطر شستشو داده شد و در الکل ۷۰ درصد نگهداری شدند. به همین صورت مراحل در روزهای ششم و دوازدهم

و بیست و یکم هم انجام گرفت. سپس نمونه‌ها توسط دستگاه میکروتوم به ضخامت ۵ میکرومتر برش و بر روی لام سیلانه شده قرار داده شدند و با رنگ‌آمیزی معمولی بافت (هماتوکسیلین-ائوزین) رنگ شدند.

ظرفیت تام آنتی‌اکسیدانی سرم به روش TAC مورد ارزیابی قرار گرفت. در این روش آنتی‌اکسیدان‌های سرم، یون‌های Fe³⁺ را به Fe²⁺ احیا کرده که تغییر رنگ ایجاد شده در نتیجه تشکیل کمپلکس Fe²⁺ با تری‌پریدیدل تریازین در طول موج ۵۹۳ نانومتر متناسب با ظرفیت تام آنتی‌اکسیدانی سرم خواهد شد.

همچنین برای سنجش مالون‌دی‌آلدئید (MDA) محصول نهایی پراکسیداسیون اسیدهای چرب است و با تیوباریتوریک اسید وارد واکنش خواهد شد و تولید کمپلکس رنگی خواهد کرد. نتایج در این روش با استفاده از اسپکتروفتومتر و در نتیجه واکنش TBA و مالون‌دی‌آلدئید اندازه‌گیری خواهد شد.

برای سنجش فعالیت سوپراکسید دیسموتاز (SOD) از گزانتین اکسید جهت تولید رادیکال‌های سوپراکسید استفاده خواهد شد. این رادیکال‌ها با 2-Nitrophenol- تعامل خواهد کرد و رنگ قرمز فورمازون ایجاد خواهد شد که در طول موج ۵۰۵ نانومتر اندازه‌گیری خواهد شد.

آنالیز آماری داده‌ها با استفاده از نرم افزار SPSS ورژن ۲۲ انجام شد. از تست آماری مورد One Way ANOVA و آزمون Tukey's Multiple Comparison استفاده شد. تست‌ها سه بار تکرار انجام شد و سطح معناداری ۰/۰۵ < p در نظر گرفته شد.

نتایج

نتایج مربوط به اندازه زخم: اندازه زخم موش‌ها در گروه‌های اوسرین، سدر ۱ و سدر ۲ در روزهای ۳، ۶،

نتایج حاصل از تعداد فیبروبلاست پس از ۲۱ روز درمان با سدر: نتایج در نمودار ۴ آورده شده است. طبق این نمودار روند افزایشی از تعداد فیبروبلاست در گروه‌ها نسبت به گذر زمان مشاهده می‌شود ولی این افزایش در گروه سوم که گروه سدر ۲ می‌باشد نسبت به اوسرین و گروه سدر ۱ بیشتر است.

نتایج حاصل از تعداد رگ‌ها پس از ۲۱ روز درمان با سدر: نتایج در نمودار ۵ آورده شده است. طبق این نمودار روند افزایشی از تعداد رگ‌ها در گروه‌ها نسبت به گذر زمان مشاهده می‌شود ولی این افزایش در گروه سوم که گروه سدر ۲ می‌باشد نسبت به اوسرین و گروه سدر ۱ بیشتر است. در کلیه نتایج بالا بررسی آماری در سه گروه در روزهای مورد بررسی در گروه‌های مختلف از نظر آماری $p < 0/05$ معنادار است.

نتایج حاصل از تست TAC: سطح TAC در گروه‌های درمان با سدر ۲ متفاوت نسبت به گروه کنترل (دریافت کننده اوسرین)، در برخی روزها به ویژه روز ششم افزایش معناداری $p < 0/05$ دارد. سطح TAC در گروه تیمار با سدر ۲ نسبت به سدر ۱ افزایش معناداری $p < 0/05$ در هیچ کدام از روزها ندارد. در نمودار ۶، افزایش سطح TAC در گروه‌های مختلف در روزهای مختلف نشان داده شده است.

نتایج حاصل از تست MDA: سطح MDA در گروه‌های درمان با سدر ۲ متفاوت نسبت به گروه کنترل (دریافت کننده اوسرین)، در اکثر روزها کاهش معناداری $p < 0/05$ دارد (نمودار ۷). سطح MDA در گروه تیمار با سدر ۲ نسبت به سدر ۱ کاهش معناداری $p < 0/05$ در هیچ کدام از روزها ندارد. در نمودار ۷، افزایش سطح MDA در گروه‌های مختلف در روزهای مختلف نشان داده شده است.

۱۲ و ۲۱ اندازه‌گیری شد و همچنین نتایج بایکدیگر مقایسه شدند که نمودار ۱ این مقایسه را به خوبی نشان می‌دهد. در کلیه نمودارها علامت * معناداری نسبت به گروه اوسرین و علامت # معناداری نسبت به گروه سدر ۱ را نشان می‌دهد.

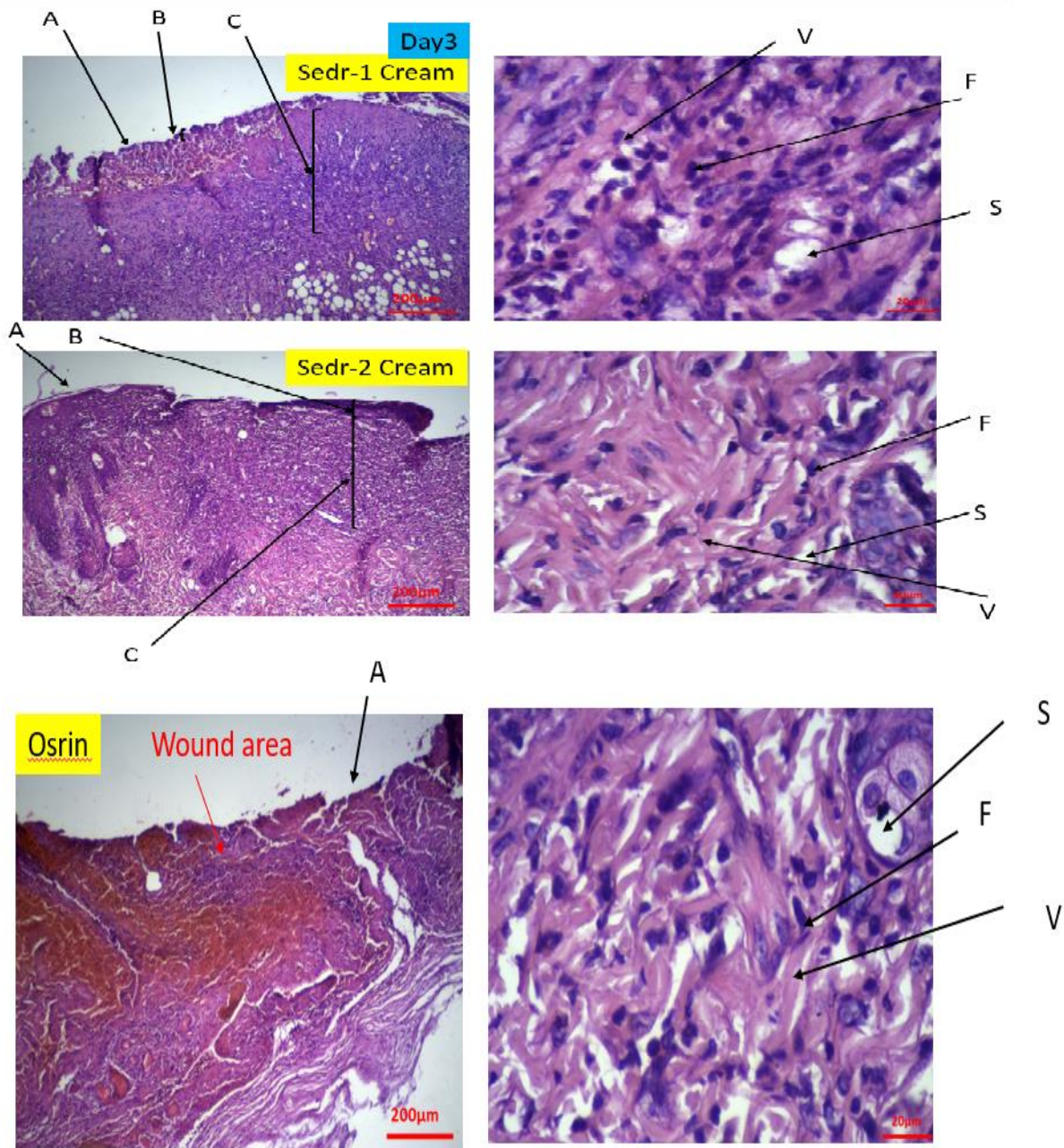
نتایج حاصل از رنگ‌آمیزی هماتوکسیلین-ائوزین: نتایج حاصل از رنگ‌آمیزی در شکل‌های ۱، ۲، ۳ و ۴ در روزهای سوم، ششم، دوازدهم و روز بیست و یکم در سه ارائه شده است. طبق بررسی‌های هیستومورفولوژی روند افزایشی از ضخامت اپیدرمال و درمال در گروه‌ها نسبت به گذر زمان مشاهده می‌شود ولی این افزایش در گروه سوم که گروه سدر ۲ می‌باشد نسبت به اوسرین و گروه سدر ۱ بیشتر است. همچنین طبق بررسی‌های هیستومورفولوژی روند افزایشی تعداد فیبروبلاست و رشد رگ‌های خونی در گروه‌ها نسبت به گذر زمان مشاهده می‌شود ولی این افزایش در گروه سوم که گروه سدر ۲ می‌باشد نسبت به اوسرین و گروه سدر ۱ بیشتر است.

نتایج حاصل از ضخامت اپیدرمال پس از ۲۱ روز درمان با سدر: نتایج در نمودار ۲ آورده شده است. طبق این نمودار روند افزایشی از ضخامت اپیدرمال در گروه‌ها نسبت به گذر زمان مشاهده می‌شود ولی این افزایش در گروه سوم که گروه سدر ۲ می‌باشد نسبت به اوسرین و گروه سدر ۱ بیشتر است.

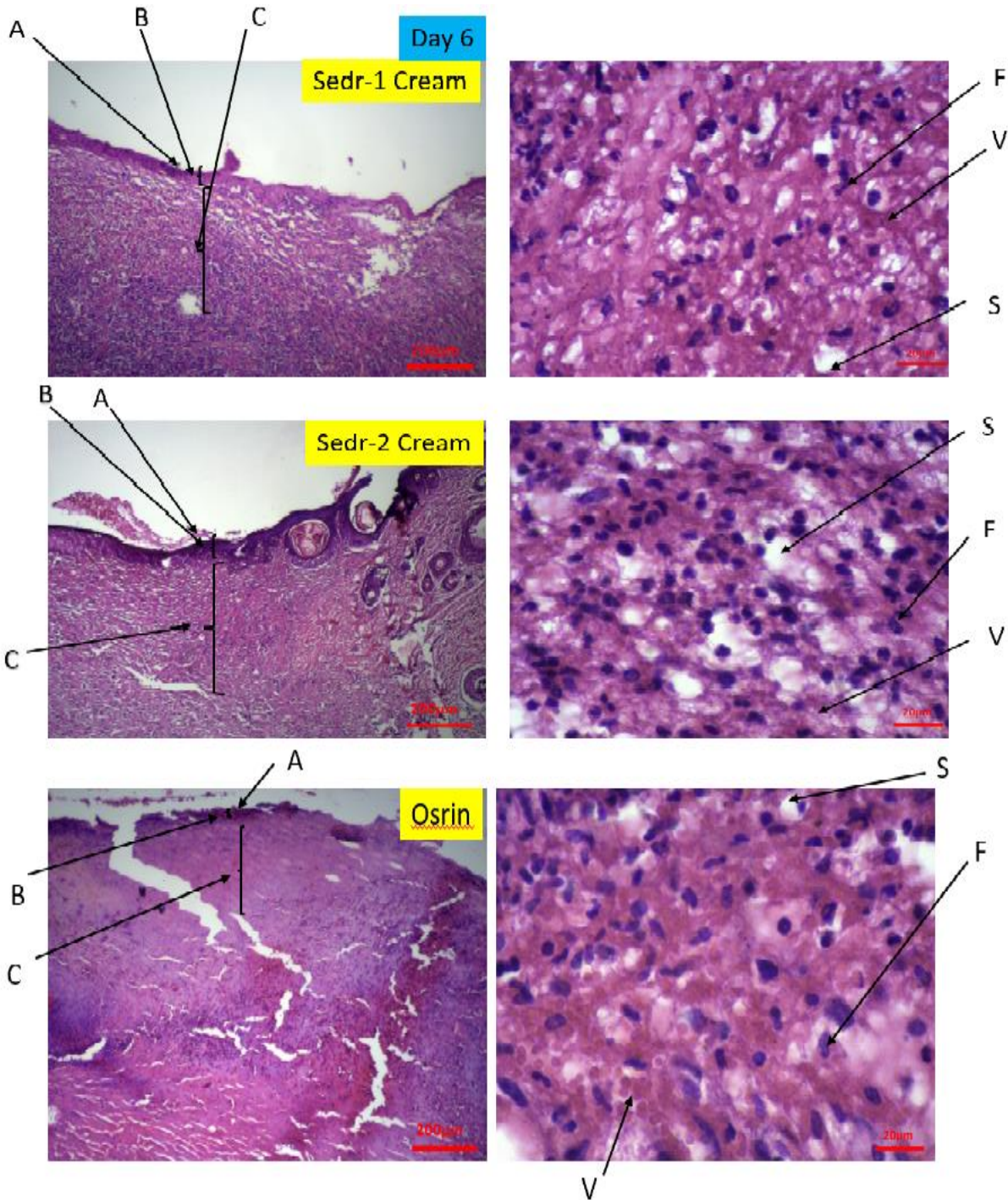
نتایج حاصل از ضخامت درمال پس از ۲۱ روز درمان با سدر: نتایج در نمودار ۳ آورده شده است. طبق این نمودار روند افزایشی از ضخامت درمال در گروه‌ها نسبت به گذر زمان مشاهده می‌شود ولی این افزایش در گروه سوم که گروه سدر ۲ می‌باشد نسبت به اوسرین و گروه سدر ۱ بیشتر است.

در روز ۱۲ دارد. در نمودار ۸، افزایش سطح SOD در گروه‌های مختلف در روزهای مختلف نشان داده شده است. در کلیه نتایج برای بررسی معناداری آن از تست آنوای یکطرفه و آزمون Tukey's Multiple Comparison Test استفاده شد.

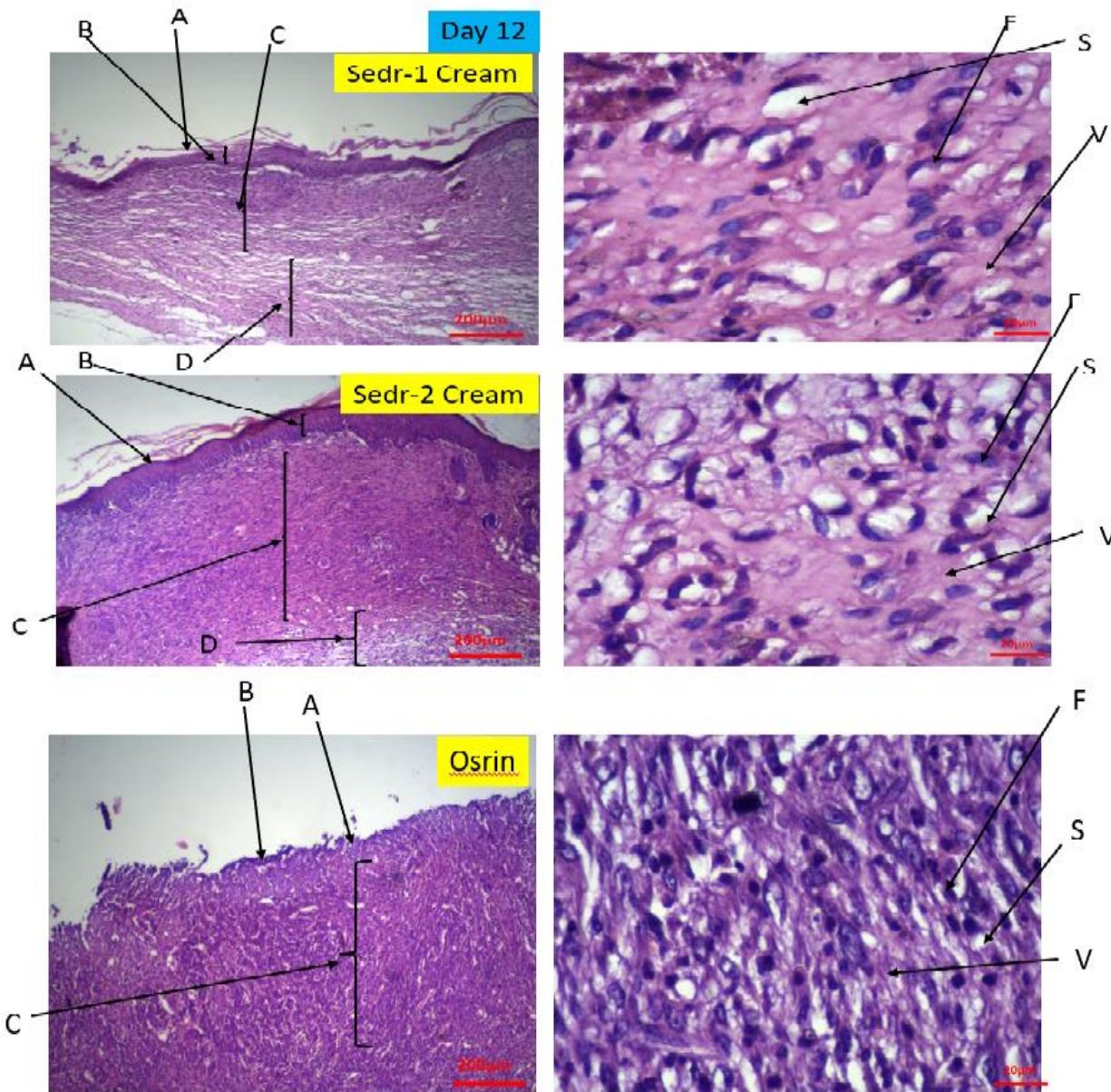
نتایج حاصل از تست SOD: سطح SOD در گروه‌های درمان با سدر ۲ نسبت به گروه کنترل (دریافت‌کننده اوسرین)، در روزهای دوازدهم و بیست و یکم افزایش معناداری $p < 0/05$ دارد. سطح SOD در گروه تیمار با سدر ۲ نسبت به سدر ۱ افزایش معناداری $p < 0/05$ تنها



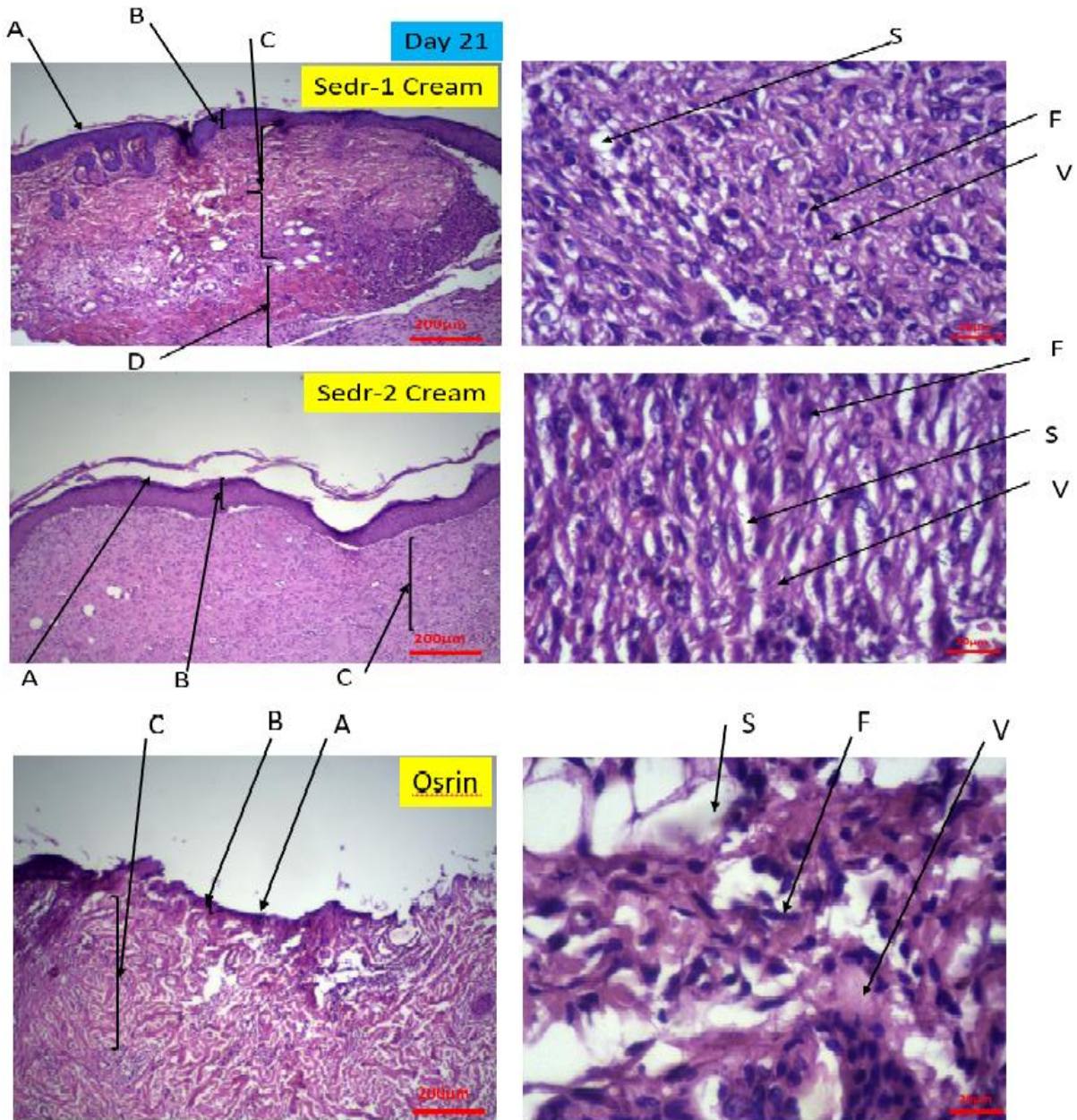
شکل ۱- رنگ آمیزی هماتوکسیلین-ئوزین نمونه‌ها در سه گروه در روز سوم بافت پوست/گروه‌های اوسرین /سدر۱/سدر۲ با بزرگنمایی 40x و 100x. A: لایه شاخی، B: لایه اپیدرم، C: لایه درم، D: لایه هیپودرم F: فیروپلاست، V: رگ خونی، S: غدد چربی



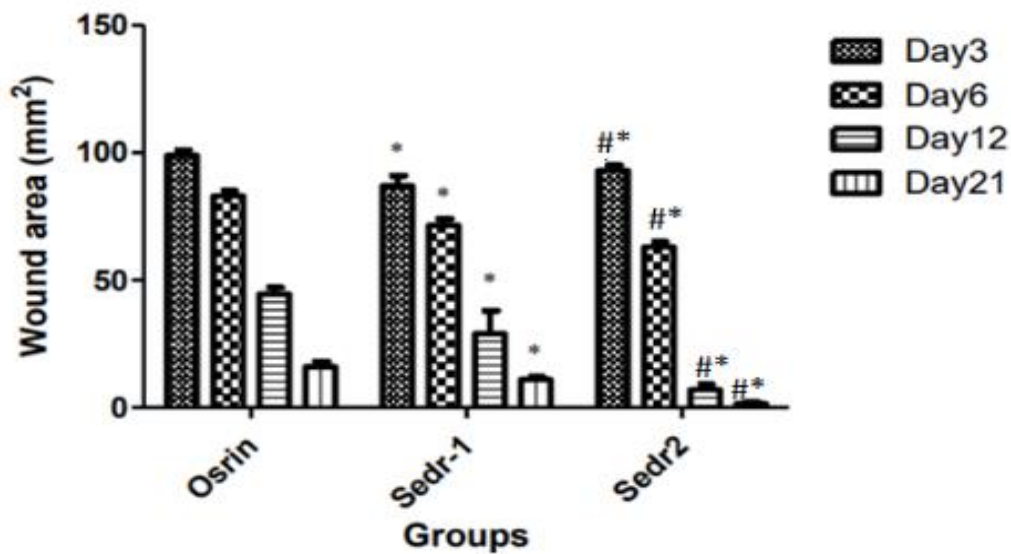
شکل ۲- رنگ‌آمیزی هماتوکسیلین-ئوزین نمونه‌ها در سه گروه در روز ششم بافت پوست/گروه‌های اوسرین/سدر ۱/سدر ۲ با بزرگنمایی ۴۰x و ۱۰۰x. A: لایه شاخی، B: لایه اپیدرم، C: لایه درم، D: لایه هیپودرم F: فیبروبلاست، V: رگ خونی، S: غدد چربی



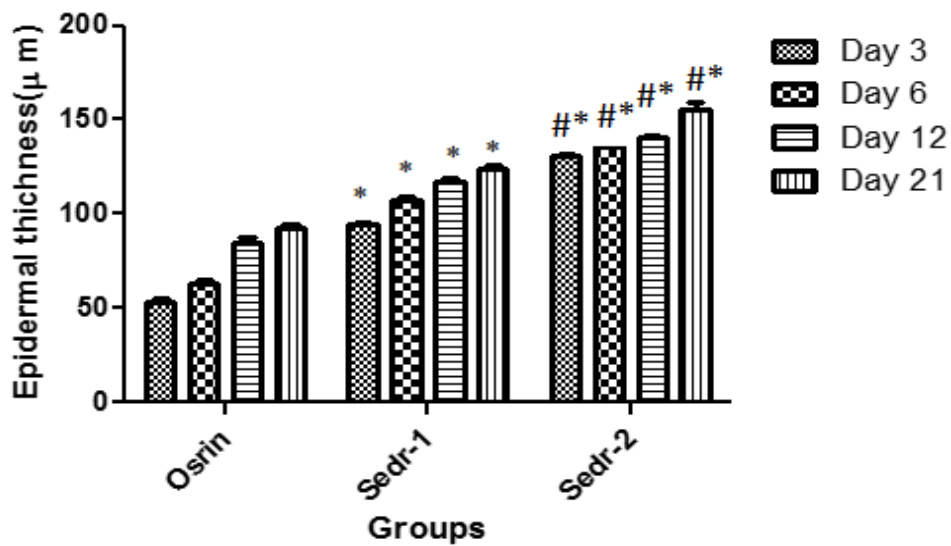
شکل ۳- رنگ‌آمیزی هماتوکسیلین-ئوزین نمونه‌ها در سه گروه در روز دوازدهم بافت پوست/گروه‌های اوسرین/سدر ۱/سدر ۲ با بزرگنمایی ۴۰x و ۱۰۰x. A: لایه شاخی، B: لایه اپیدرم، C: لایه درم، D: لایه هیپودرم F: فیبروبلاست، V: رگ خونی، S: غدد چربی



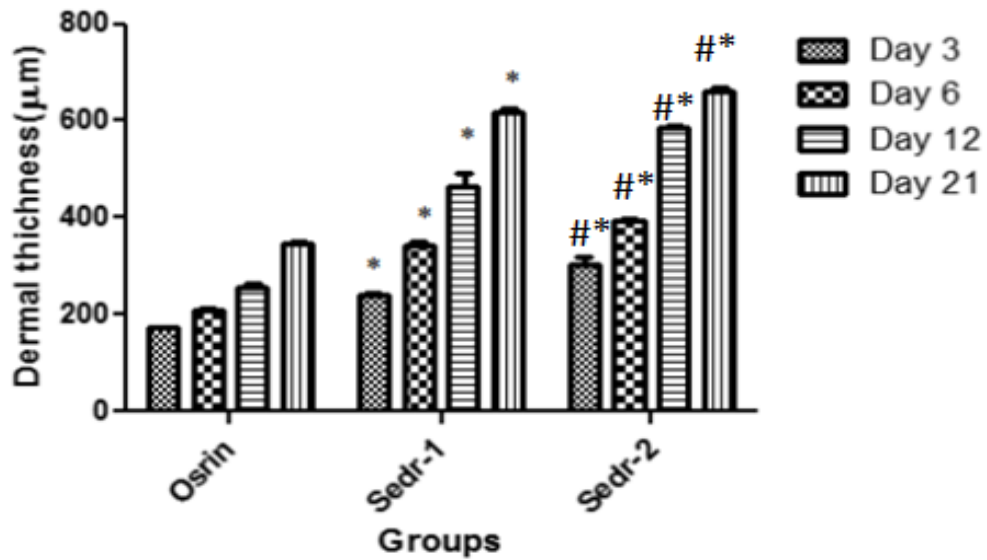
شکل ۴- رنگ آمیزی هماتوکسیلین-ائوزین نمونه‌ها در روز بیست و یکم بافت پوست/گروه‌های اوسرین/اسدر۱/اسدر۲ با بزرگنمایی 40x و 100x. A: لایه شاخی، B: لایه اپیدرم، C: لایه درم، D: لایه هیپودرم، F: فیبروبلاست، V: رگ خونی، S: غدد چربی



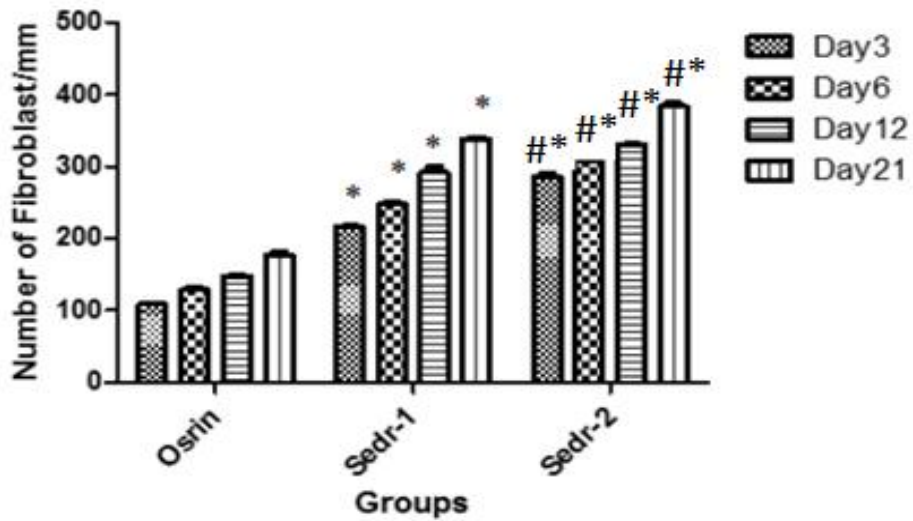
نمودار ۱- اثر پماد سدر بر بهبود زخم بر اساس اندازه در روزهای ۳، ۶، ۱۲ و ۲۱. علامت * معناداری نسبت به گروه اوسرین و علامت # معناداری نسبت به گروه سدر ۱ را نشان می‌دهد.



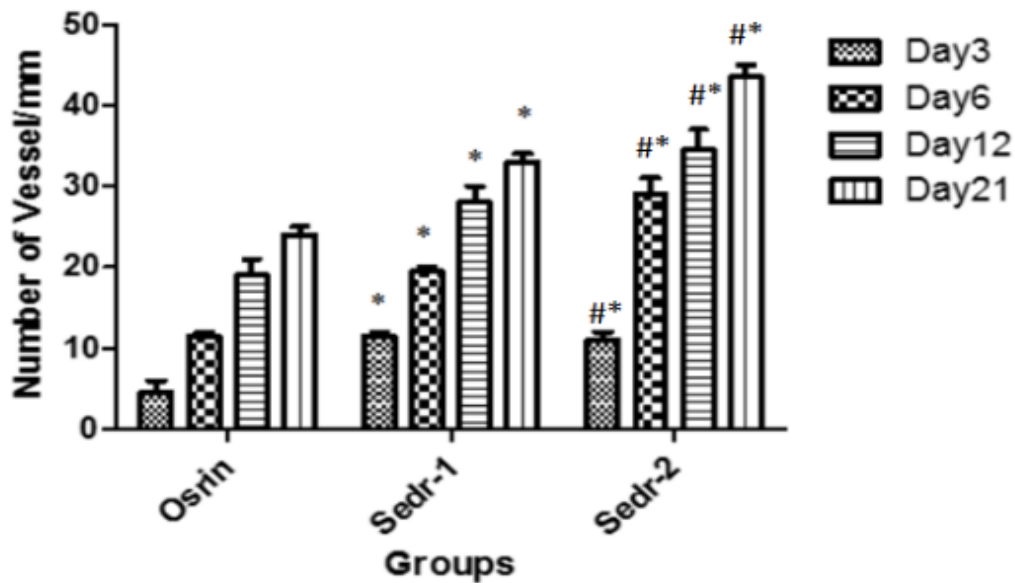
نمودار ۲- ضخامت اپیدرمال در سه گروه با گذر ۲۱ روز



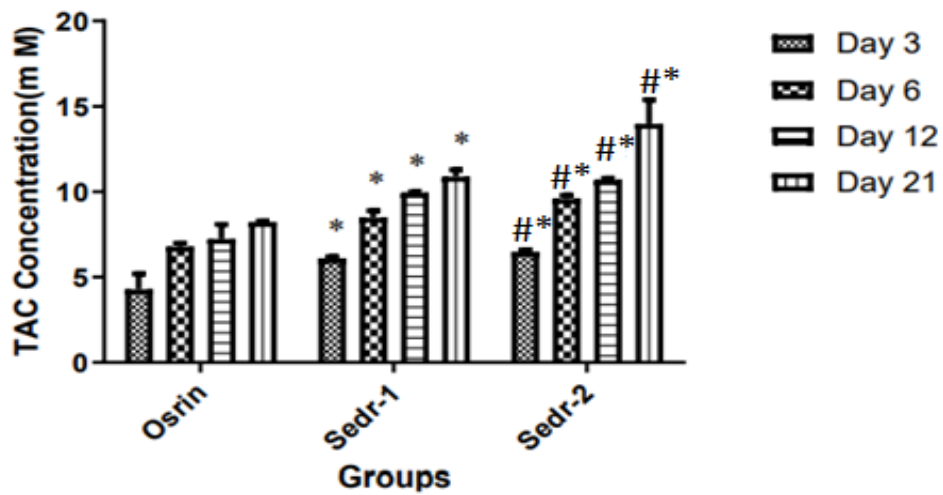
نمودار ۳- ضخامت درمال در سه گروه با گذر ۲۱ روز



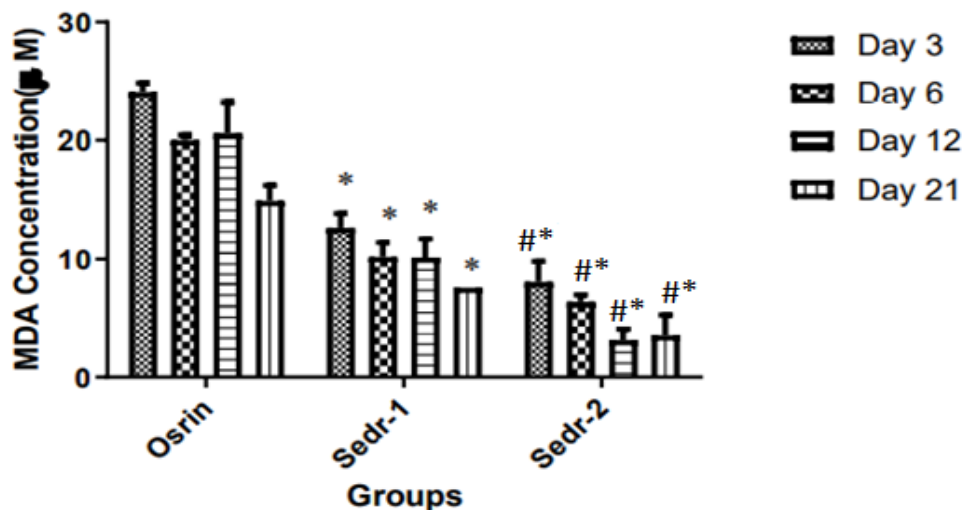
نمودار ۴- تعداد فیبروبلاست در سه گروه با گذر ۲۱ روز



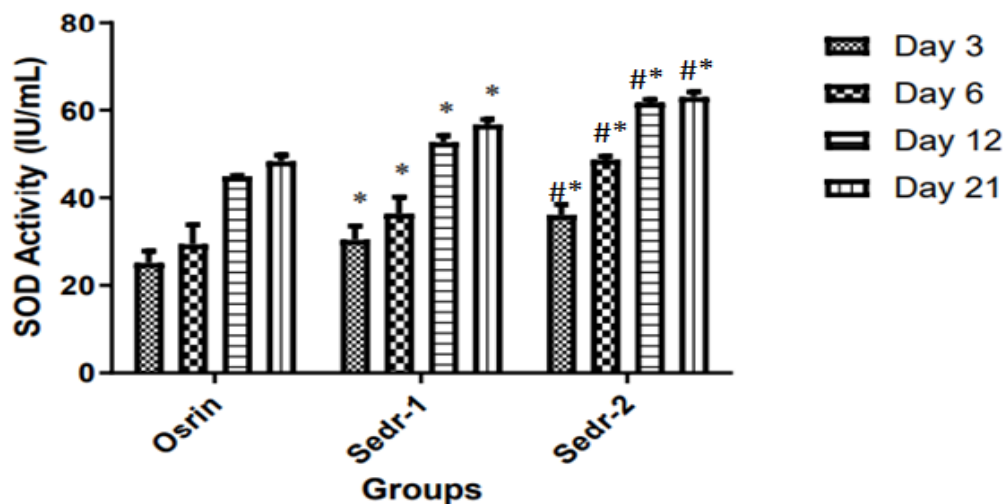
نمودار ۵- تعداد رگ‌ها در سه گروه با گذر ۲۱ روز



نمودار ۶- بررسی معناداری در تست TAC در گروه‌های مختلف در زمان‌های متفاوت.



نمودار ۷- بررسی معناداری در تست MDA در گروه‌های مختلف در زمان‌های متفاوت.



نمودار ۸- بررسی معناداری در تست SOD در گروه‌های مختلف در زمان‌های متفاوت.

بحث

فیتوشیمیایی و فارماکولوژیکی اهمیت قومی گیاه‌شناسی گیاه سدر را برای بیماری‌های مختلف نشان داد و مطالعه حاضر نیز با بررسی خواص ترمیم زخم مورد توجه قرار گرفت. زخم پوستی باز، محیطی مساعد برای رشد

ترمیم زخم پوستی یک آبشار پیچیده از بازسازی و ترمیم بافت است که شامل مراحل مختلف التهاب، تکثیر و بازسازی است. ابزارهای تحقیقات علمی پتانسیل التیام زخم داروهای گیاهی را ثابت کرده بود. بررسی‌های

ضد عفونی‌کننده را دارند که میکروب‌ها را از بین می‌برند یا از رشد میکروارگانیسم‌هایی که معمولاً در زخم ایجاد می‌شوند جلوگیری می‌کنند تا زخم‌ها دچار عفونت‌های شدید نشوند. در این مطالعه، سلول فیروبلاست به عنوان شاخص اصلی در طول فرآیند بهبود زخم مورد استفاده قرار گرفته است، زیرا تکثیر و مهاجرت سلول فیروبلاست به بافت گرانوله در طول بسته شدن زخم و به دنبال آن رسوب اجزای ماتریکس خارج سلولی، انقباض زخم و بازسازی مورد نیاز است (۳).

Silva و همکاران در سال ۲۰۱۸ بیان کرد استفاده از روغن‌های طبیعی در فرآورده‌های دارویی موضعی معمولاً عوامل بی‌خطری را برای بهبود سلامت انسان ارائه می‌دهد. بر اساس تحقیقات در مورد پتانسیل عظیم زخم همچنین توانایی اسانس برگ‌های *Eugenia dysenterica DC (oEd)* برای تحریک سلول‌های پوست در شرایط آزمایشگاهی، اعتبار استفاده از محصولات طبیعی موضعی را تأیید می‌کند. سمیت سلولی پوست با استفاده از رده سلولی فیروبلاست (L929) با روش MTT ارزیابی شد. مشخصات شیمیایی روغن توسط GC-MS مورد بررسی قرار گرفت. علاوه بر این، مهار لیپوپلی‌ساکارید (LPS) باعث تولید اکسید نیتریک (NO) در رده سلولی ماکروفاژ (RAW 264.7) آزمایش شد (۸).

اگرچه تکنیک‌های این مطالعه با مطالعه ما بسیار متفاوت است، اما نتایج به خوبی، همسو بودن این مطالعه را در حیطه رگ‌زایی نشان می‌دهد (۸).

ktari و همکاران در سال ۲۰۱۶ مطالعه‌ای طراحی کردند که هدف از این کار ارزیابی فعالیت‌های آنتی‌اکسیدانی و همولیتیک و همچنین عملکرد بهبود زخم یک پلی‌ساکارید جدید (FWEP) استخراج شده از دانه‌های

میکروبی فراهم می‌کند. باکتری‌هایی مانند *B. subtilis*، *P. aeruginosa* و *K. pneumoniae*، *E. coli*، *S. aureus* شایع‌ترین پاتوژن‌های آلوده‌کننده زخم هستند. همچنین با توجه به نتایج مطالعات مختلف می‌توان به این نتیجه رسید که ایجاد زخم با تغییرات پاتولوژی و مولکولی زیادی در سطح پوست همراه است و ترکیبات گیاهی می‌توانند تغییرات مثبتی در مکانیسم بهبود بیماری ایجاد کنند.

Taha و همکاران در سال ۲۰۲۱ مطالعه‌ای طراحی کردند که در آن هدف، تعیین کارایی عصاره چسبناک برگ بیدارا (*Ziziphus mauritiana*) در تسریع بهبود زخم در لته موش صحرایی نژاد ویستار بود. نتایج این مطالعه نشان داد که بیشترین تعداد فیروبلاست در گروه عصاره برگ بیدارا (*Ziziphus mauritiana*) نسبت به سایر گروه‌ها مشاهده شد. تفاوت تعداد سلول‌های فیروبلاست با غلظت‌های مختلف به دلیل اثر مواد فعال موجود در برگ بیدارا مانند آلکالوئیدها، تریپنوئیدها، فنول‌ها، فلاونوئیدها و تانن‌ها می‌باشد (۷). نتایج این مطالعه نیز با مطالعه حاضر کاملاً همسو بوده و نشان دهنده این است که سلول‌های ماکروفاژی و فیروبلاستی، سلول‌های اصلی در روند ترمیم زخم هستند. نتایج مطالعات نشان داده افزایش تعداد فیروبلاست‌ها روند بهبودی را تسریع می‌کند. محتوای ترکیباتی که به میزان زیادی در اثر ضدالتهابی عصاره گیاه سدر نقش دارند، آلکالوئیدها، پلی‌فنول‌ها و ساپونین‌ها هستند. ترکیبات آلکالوئیدی می‌توانند فیروبلاست‌ها را به سمت ناحیه ضایعه هدایت کنند. ترکیبات ساپونین می‌توانند از توانایی‌های خود به عنوان یک پاک‌کننده و تحریک ساخت کلاژن از بهبود زخم حمایت کنند. ساپونین‌ها نقشی به عنوان پاک‌کننده و

دیسموتاز و کاتالاز شده است که ظرفیت آنتی‌اکسیدانی را در برابر رادیکال‌های آزاد تقویت می‌کند. تعدیل التهاب و استفاده از آنتی‌اکسیدان‌ها در روزهای اولیه بهبودی و در مرحله تکثیر، روند بهبودی را تسریع می‌کند، بنابراین به نظر می‌رسد گیاه سدر با ممانعت از پراکسیداسیون لیپیدی، کاهش التهاب و جمع‌آوری و مقابله با رادیکال‌های آزاد به بهبودی زخم کمک می‌کند (۱۰).

نتیجه‌گیری

نتایج مطالعه حاضر نشان داده است که مصرف ۴ میلی- گرم عصاره گیاه سدر می‌تواند کمک شایانی به بهبود روند ترمیم زخم بکند و تغییرات هیستوپاتولوژی و آنزیمی نشان داده است که مسیرهای زیادی در این فرایند دخیل هستند که از مهم‌ترین آنها می‌توان به مسیرهای ایمنی و آنتی‌اکسیدانی اشاره کرد. اما برای درک بهتر این مسیرها نیاز به آزمایشات مولکولی بیشتر با تکنیک‌های بیشتر است تا مکانیسم دقیق این اثر به خوبی شناخته شود.

منابع

1. Asgarpanah J., Haghghat E. 2012. Phytochemistry and pharmacologic properties of *Ziziphus spina christi* (L) Willd. *African Journal of Pharmacy and Pharmacology*, 6(31):2332-2339.
2. Gadanya H.S., Gadanya M.A., Ibrahim I.M., Wudil A.M. 2019. Aqueous leaf extract of *Ziziphus Mauritiana* is potent on carbon tetrachloride-induced liver damage in albino rats. *FUDMA Journal of Sciences*, 3(2):124-134.
3. Gorai M., Romdhane R., Maraghni M., Neffati M. 2019. Relationship between leaf gas-exchange characteristics and the performance of *Ziziphus spina-christi* (L.)

شنبليله (*Trigonella foenum-graecum*) بود. فعالیت آنتی‌اکسیدانی در داخل بدن و در شرایط آزمایشگاهی با استفاده از سنجش‌های مختلف مورد بررسی قرار گرفت. نتایج نشان داد که FWEP فعالیت آنتی‌اکسیدانی قوی از خود نشان داد. استفاده از هیدروژل FWEP بر روی محل زخم در یک مدل موش به طور قابل توجهی فعالیت ترمیم زخم را افزایش داد و بسته شدن زخم را پس از ۱۴ روز از القای زخم تسریع کرد. در مجموع، این شواهد نشان داد که FWEP دارای پتانسیل قوی ترمیم زخم است که احتمالاً از طریق فعالیت‌های آنتی‌اکسیدانی آن به دست آمده است (۵).

همچنین در مطالعه حاضر نتایج تست TAC نشان داد سطح TAC در گروه‌های درمان با سدر ۲ متفاوت نسبت به گروه کنترل (دریافت‌کننده اوسرین)، در برخی روزها به ویژه روز ششم افزایش معناداری $p < 0/05$ داشت. همچنین نتایج تست MDA نشان داد سطح MDA در گروه‌های درمان با سدر ۲ متفاوت نسبت به گروه کنترل (دریافت‌کننده اوسرین)، در اکثر روزها کاهش معناداری $p < 0/05$ داشت. علاوه بر این تست‌ها، تست SOD نیز انجام گرفت که نتایج آن نشان داد سطح SOD در گروه‌های درمان با سدر ۲ متفاوت نسبت به گروه کنترل (دریافت‌کننده اوسرین)، در روزهای دوازدهم و بیست و یکم افزایش معناداری $p < 0/05$ داشت.

در نهایت با توجه به مطالعات گذشته و مطالعه حاضر در حیطه فعالیت‌های آنتی‌اکسیدانی می‌توان بیان کرد که عصاره گیاه سدر حاوی اجزای فنلی مانند تانن، گزانتین، کومارین و فلاونوئیدها و ریزمغذی‌ها مانند مس، روی و منگنز است که آنتی‌اکسیدان قوی و ضد رادیکال‌های آزاد هستند. عصاره سدر باعث افزایش سوپراکسید

7. Ma'ruf M.T., Dewi P.S., Nurlitasari D.F. 2021. Efficacy of Bidara Leaf (*Ziziphus Mauritiana*) Viscous Extract to Gingival Wound Healing in Wistar Rats. *Journal of International Dental and Medical Research*, 14(4):1367-1372.
8. Mazutti da Silva S.M., Rezende Costa C.R, Martins Gelfuso G., Silva Guerra E.N., de Medeiros Nóbrega Y.K., Gomes S.M. 2018. Wound healing effect of essential oil extracted from *Eugenia dysenterica* DC (Myrtaceae) leaves. *Molecules*, 24(1):2-18.
9. Polisak B., Kovac V., Milisav I. 2021. Antioxidants, food processing and health. *Antioxidants*, 10(3):433-445.
10. Rahaman M., Hasan M., Eakhlas U., Ivy N., Mofazzal H. 2018. In Vitro Propagation of *Zizyphus Jujuba* Under Different Hormonal Combinations. *Journal of Bangladesh Academy of Agriculture*, 8(1):53-59.
- Willd. seedlings subjected to salt stress. *Photosynthetica*, 57(3):897-903.
4. Kim S.Y., Nair M.G. 2019. Macrophages in wound healing: activation and plasticity. *Immunology and Cell Biology*, 97(3):258-267.
5. Ktari N., Trabelsi I., Bardaa S., Triki M., Bkhairi I., Salem R.B.S. 2017. Antioxidant and hemolytic activities, and effects in rat cutaneous wound healing of a novel polysaccharide from fenugreek (*Trigonella foenum-graecum*) seeds. *International Journal of Biological Macromolecules*, 95:625-634.
6. Mardani M., Badiee P., Gharibnavaz M., Jassebi A., Jafarian H., Ghassemi F. 2018. Comparison of anti-Candida activities of the ancient plants *Lawsonia inermis* and *Ziziphus spina christi* with antifungal drugs in *Candida* species isolated from oral cavity. *Journal of Conservative Dentistry: JCD*, 21(4):359-368.

Evaluation of the Effect of Sedar (*Ziziphus spina-christi*) Extract on Biochemical Parameters of Skin Lesion in NMRI Mice

Shokooh Sharbatdar, Nasim Hayati Roodbari*, Parichehreh Yaghmaei*

Department of Cognitive Sciences, Science and Research Branch, Islamic Azad University, Tehran, Iran

Abstract

The skin is one of the largest organs of the body and acts as a protective barrier against external harmful factors including microorganisms. It can be damaged and sometimes if the damage is too much, the hypoderm is also involved, so more time is needed for restoration. The purpose of this research is to investigate cedar plant on skin wound healing in NMRI laboratory mice. 24 mice with a weight of approximately 25-35 grams were bought and after wounding the skin on days 3, 6, 12, 21 they were treated with ointment prepared from cedar and oserin. Mice were randomly divided into three groups: sham, experimental 1, experimental 2. These groups were treated with oserin and Cedar ointment with a dose of 2 mg and 4 mg respectively. Wounds were measured after 3 weeks and their tissue was evaluated by hematoxylin-eosin staining. Biochemical indices of SOD, MDA and TAC were also investigated. Data analysis was done by SPSS version 22 software and Tukey's test. The wound size in Cedar 1 and 2 groups had a significant decrease compared to oserin ($p < 0.05$). The concentration of MDA in cedar groups 1 and 2 had a significant decrease compared to oserin ($p < 0.05$). In addition, the activity of SOD and TAC were significantly increased in cedar groups 1 and 2 compared to oserin ($p < 0.05$). Also, there was a significant increase in the thickness of epidermis and dermis in cedar 1 and 2 compared to oserin ($p < 0.05$). There was a significant increase in the number of fibroblasts and blood vessels in cedar 1 and 2 compared to oserin ($p < 0.05$). According to the results of the present study, it can be concluded that cedar extract was effective in wound healing by increasing SOD, TAC and decreasing MDA.

Keywords: Oserin, Cedar, Oxidative Stress, Skin Wound Healing.

