

## مقاله پژوهشی

# بررسی اثرات عصاره هیدروالکلی عروسک پشت پرده (*Physalis alkekengi*) روی رشد تومور سرطان سینه وابسته به گیرنده استروئید مثبت در موش

مرجان ایزدی<sup>۱</sup>، مریم تیموری<sup>۲\*</sup>، مصطفی صفاری<sup>۱</sup>

<sup>۱</sup> دانشجوی داروسازی عمومی، گروه فارماسیوتیکس، دانشکده داروسازی دانشگاه آزاد اسلامی واحد علوم دارویی، تهران، ایران

<sup>۲</sup> استادیار گروه زیست شناسی، واحد رودهن، دانشگاه آزاد اسلامی، رودهن، ایران

\* Email: teimourimaryam93@gmail.com

تاریخ دریافت: ۹۷/۰۵/۱۵ تاریخ پذیرش: ۹۷/۰۷/۰۱

## چکیده

اگرچه بسیاری از مطالعات بالینی و پیش بالینی بطور گسترده ایی اثرات درمانی عصاره هیدروالکلی عروسک پشت پرده (*physalis alkekengi*) را روی چندین بیماری نشان داده اند، ولی تاکنون در ارتباط با خواص درمانی عصاره هیدروالکلی این گیاه روی سرطان سینه اطلاعات زیادی وجود ندارد. در این مطالعه اثرات درمانی عصاره هیدروالکلی عصاره *Physalis alkekengi* روی سرطان سینه وابسته به گیرنده استروئید روی مدل موشی بررسی شد. نتایج نشان داد که عصاره عروسک پشت پرده به ویژه در دو غلظت (100mg/kg, 50) دارای اثرات بازدارندگی روی رشد تومور سرطان سینه در گروه های تحت درمان با آن داشت. همچنین تغییرات بافت آسیب شناسی در تومورهای سینه گروه های تحت درمان با عصاره *p. alkekengi* در مقایسه با گروه کنترل مشاهده شد. یافته ها نشان دادند که عصاره گیاه دارویی عروسک پشت پرده دارای اثرات مؤثری روی درمان سرطان سینه وابسته به گیرنده استروئید در موش های ماده نژاد Balb/c می باشد.

**کلیدواژه ها:** سرطان سینه، *physalis alkekengi*، گیرنده استروئید.

## مقدمه

سرطان پستان وجود دارد اما سن بروز آن در ایران یک دهه کمتر از زنان کشورهای توسعه یافته است [۱۳]. با این حال از نظر ژنتیکی و هیستوپاتولوژیکی مکانیسم های پیشرفت سرطان سینه عمیقاً ناشناخته می باشد [۲، ۲۴]. از ویژگی های بالینی آن می توان به

طبق تحقیقات صورت گرفته سرطان پستان دومین سرطان رایج در بین زنان است. بر اساس آمار سازمان جهانی بهداشت از هر ۸ تا ۱۰ زن ۱ نفر دچار سرطان پستان می شود. گرچه احتمال مبتلا شدن یک زن به

موارد زیر اشاره نمود:

کارسینوم لپکی درجا Lobular Carcinoma In Situ (LCIS)، که نوعی تکثیر سلول‌های کوچک با اتصالات شل می‌باشد که از واحد مجرای - لپکی انتهایی، با و یا بدون درگیری مجراهای انتهایی منشا می‌گیرد [۷،۲۸]، کارسینوم مجرای درجا Ductal Carcinoma In situ (DCIS) که نوعی تکثیر سلول‌های اپیتلیال مجرای پستانی با ظاهر بدخیم بدون وجود شواهدی از تهاجم به غشای پایه است [15]. مطالعات متعددی نشان می‌دهند که بیماران مبتلا به سرطان پستان که از نظر گیرنده استروژن مثبت می‌باشند، با درمان‌های ضد استروژن از طول عمر بیشتری نسبت به بیماران فاقد گیرنده فوق برخوردار می‌باشند [۲،۲۴]. گیاهان دارویی برای مدت زمان طولانی است که در پزشکی برای درمان بیماری‌ها استفاده می‌شوند به طوری که گرایش وسیعی برای استفاده از داروهای طبیعی بخصوص گیاهی در سال‌های اخیر وجود داشته است [۱۱،۱۹]. *Physalis alkekengi* گیاهی علفی و همه ساله است. دارای برگ‌های دم‌دار و متعلق به تیره سولاناسه می‌باشد، این گیاه دارای اثرات ضد نقرس، ضد التهابی، ضد باکتریایی، ضد درد، ملین، ادرار آور داشته و در درمان مالاریا نیز مؤثر می‌باشد. علاوه بر موارد ذکر علاوه بر موارد ذکر شده، بررسی‌های پزشکی نشان داده که این گیاه می‌تواند بر سیستم ایمنی، سرطان، هورمون تیروئید، آنزیم‌های کبدی و هورمون‌های جنسی و تولید مثلی اثر داشته باشد. زیرا *p. alkekengi* حاوی آلکالوئیدها، گلوکوزید، لیکوپن، ترکیبات اتانولی و ویتامین C می‌باشد [۱۲،۱۶] و اثرات درمانی آن به دلیل وجود ترکیبات آنتی‌اکسیدانی است. از اثرات پزشکی ذکر شده با

توجه به تحقیقات انجام شده این روی این گیاه می‌توان گفت که *Physalis alkekengi* می‌تواند از طریق متوقف کردن سلول‌ها در فاز G2/M چرخه سلولی، به مهار رشد سلول‌های سرطانی کمک کند در حقیقت اثر درمانی این گیاه از طریق کاهش بروز و فعالیت چرخه‌های A و B و فعالیت *cdc2* و افزایش فسفریلاسیون *cdc2* اعمال می‌شود [۷،۲۸]. در این مطالعه به بررسی اثرات عصاره *Physalis alkekengi* در مدل موشی سرطان پستان وابسته به گیرنده استروئید مثبت پرداخته شد.

## مواد و روش‌ها

### جمع‌آوری گیاه و عصاره‌گیری

عروسک پشت پرده از استان کرمان جمع‌آوری و توسط بخش هر بارיום دانشکده دارو سازی، دانشگاه تهران تایید شد. قسمت‌های هوایی گیاه *p. alkekengi* پس از خشک کردن در سایه با آسیاب پودر، سپس ۵۰ گرم از پودر حاصل با متانول به روش پرکولاسیون عصاره‌گیری شد. عصاره متانولی بعد از صاف شدن، در شرایط خلأ و حرارت پایین تقطیر و باقیمانده عصاره متانولی بدست آمده در آب حل شد. سپس غلظت‌های ۱۰۰، ۵۰، ۱۰ mg/kg از عصاره تهیه شد.

گروه‌بندی و تجویز عصاره گیاه عروسک پشت‌پرده با دوزهای مختلف به موش‌های BALB/c مدل کارسینومای پستانی ER<sup>+</sup>

این مطالعه به صورت پارامتریک بر روی ۲۸ سر موش آزمایشگاهی ماده نژاد BALB/c مدل کارسینومای پستانی وابسته به گیرنده استروژن ۸-۱۰ هفته‌ای با محدوده وزنی ۲۰-۲۵ گرم که در ۵ گروه

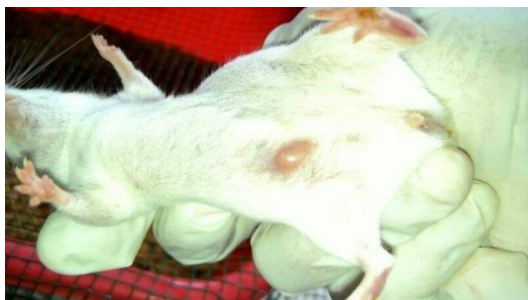مرکز تحقیقات سرطان دانشگاه علوم پزشکی تهران انتقال داده شدند و پس از دفریز کردن سلول ها ، در محیط آزمایشگاهی کشت داده شدند [۱۱،۲۰].

#### پیوند سلول

به منظور ایجاد تومور اولیه پستان  $ER^+$  در حیوانات و استفاده از آن برای ایجاد تومور در تمامی حیوانات، ابتدا تعداد ۵ سر از حیوانات را انتخاب کرده و پس از تراشیدن کامل موهای ناحیه پهلوی حیوانات، تعداد یک تا دو میلیون سلول حل شده در 0.5cc محیط کشت بدون سرم به ناحیه غدد پستانی حیوانات با استفاده از سرنگ انسولین تزریق شد. روند رشت و ابعاد تومورها، به منظور دستیابی به حجم کامل از تومور، مرتباً مورد بازرینی قرار گرفت.

#### جراحی و پیوند تومور کارسینومای پستان $ER^+$

به منظورالقاء بیهوشی در حیوانات از ترکیب داروهای زایلازین (شرکت alfasan) با غلظت 10 mg/ml و کتامین (شرکت ROTEXMEDICA) با غلظت 100mg/ml استفاده گردید. برای این منظو ابتدا ترکیبی با نسبت 1:10 (10 میلی لیتر از کتامین + ۱ میلی لیتر از زایلازین) به صورت استوک تهیه گردید و به مقدار 110 mg/kg بر اساس وزن هر حیوان به آنها به صورت داخل صفاقی (IP) تزریق گردید [۱۱].



شکل. تومور کارسینومای سینه  $ER^+$  تشکیل شده در ناحیه

پستان ۲ هفته پس از پیوند سلولهای MC4L2.

شامل ۷ سر موش تقسیم شدند انجام شد. گروه ها به شرح زیر است: گروه کنترل: شامل ۷ سر موش مدل کارسینومای پستانی  $ER^+$  که به مدت ۳ هفته (پس از رسیدن ابعاد تومور به ابعاد حدودی  $250-200\text{ mm}^3$ ) بدون انجام هیچ گونه درمانی درمانی مورد مطالعه قرار گرفتند. گروه تجربی ۱: شامل ۷ سر موش مدل کارسینومای پستانی  $ER^+$  روزانه به مدت ۳ هفته (پس از رسیدن ابعاد تومور به ابعاد حدودی  $250-200\text{ mm}^3$ ) با استفاده از عصاره با دوز 10mg/kg تیمار شدند. گروه تجربی ۲: شامل ۷ سر موش مدل کارسینومای پستانی  $ER^+$  روزانه به مدت ۳ هفته (پس از رسیدن ابعاد تومور به ابعاد حدودی  $250-200\text{ mm}^3$ ) با استفاده عصاره با دوز 50mg/kg تیمار شدند. گروه تجربی ۳: شامل ۷ سر موش مدل کارسینومای پستانی  $ER^+$  روزانه به مدت ۳ هفته (پس از رسیدن ابعاد تومور به ابعاد حدودی  $250-200\text{ mm}^3$ ) با استفاده از عصاره با دوز 100mg/kg تیمار شدند. حیوانات گروه تجربی ۱، ۲ و ۳ پس از انحلال مقدار مورد نیاز از عصاره هیدروالکلی خشک عروسک پشت پرده در آب مقطر، روزانه به مدت ۳ هفته با دوزهای ۱۰، ۵۰ و ۱۰۰ میلی گرم بر کیلوگرم به صورت خوراکی از راه دهان تیمار شدند.

ایجاد مدل سرطان پستان موشی وابسته به گیرنده استروئیدی ( $ER^+$ )

کشت سلولهای کارسینومای پستان  $ER^+$  موشی

سلولهای رده کارسینومای پستان  $ER^+$  موشی (MC4L2)، از مرکز ملی ذخایر ژنتیک ایران (ایران- کرج) به صورت فریز شده خریداری شدند و با استفاده از نیتروژن مایع به آزمایشگاه کشت سلولی

### بررسی روند وزن‌گیری حیوانات و رشد تومور

به‌منظور روند وزن‌گیری حیوانات، از روز آغاز مطالعه تا روز ۲۱ پس از شروع مطالعه، هر ۷ روز یکبار با استفاده از ترازوی دیجیتال وزن‌کشی شدند. همچنین روند رشد تومور در حیوانات متعاقب با وزن‌گیری حیوانات طبق پروتوکول و فرمول فوق صورت گرفت: برای بررسی رشد و ابعاد تومور پستان حیوانات، طول، عرض و ارتفاع تومورهای تمامی حیوانات با استفاده از کولیس دیجیتال (vernier caliper Marcal 16 ER) سنجیده و حجم تومور با استفاده از فرمول فوق محاسبه شد [۲۰، ۱].

$$\text{حجم تومور} = \pi \times \text{طول} \times \text{ارتفاع} \times \text{عرض} \times 1/6$$

### آنالیز آماری داده‌ها

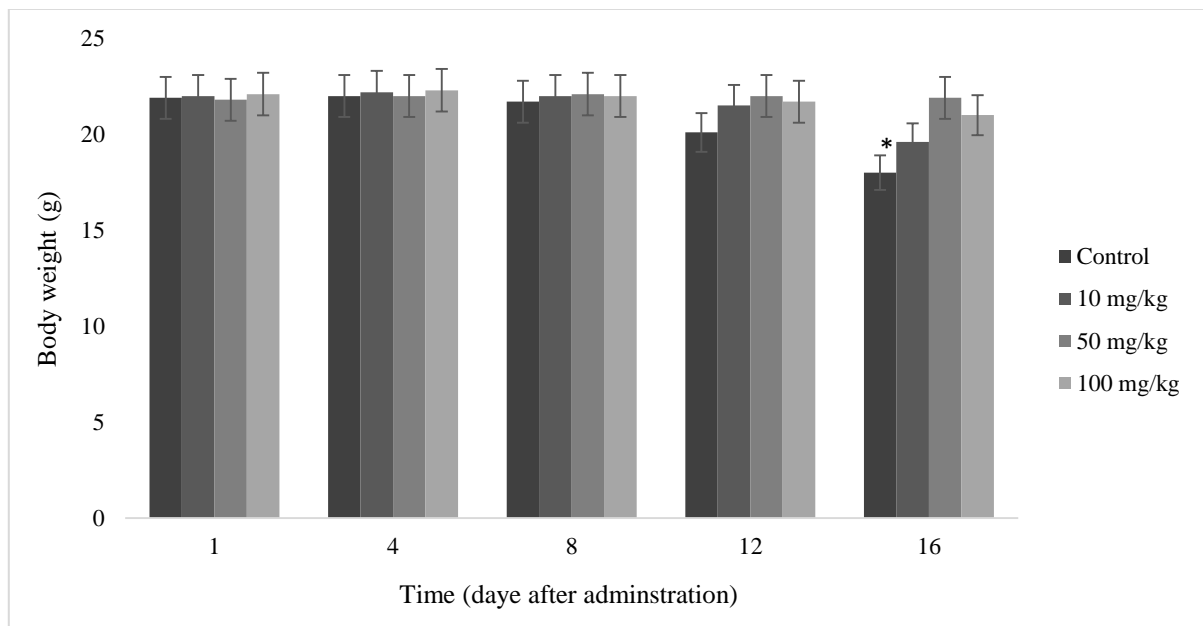
با استفاده از نرم‌افزار SPSS ورژن ۲۲ و آزمون T آنالیز آماری داده‌ها انجام شد و  $P < 0.05$  به عنوان سطح معنی‌داری مورد استفاده قرار گرفت. برای رسم نمودارها از نرم‌افزار Excel استفاده شد.

### نتایج

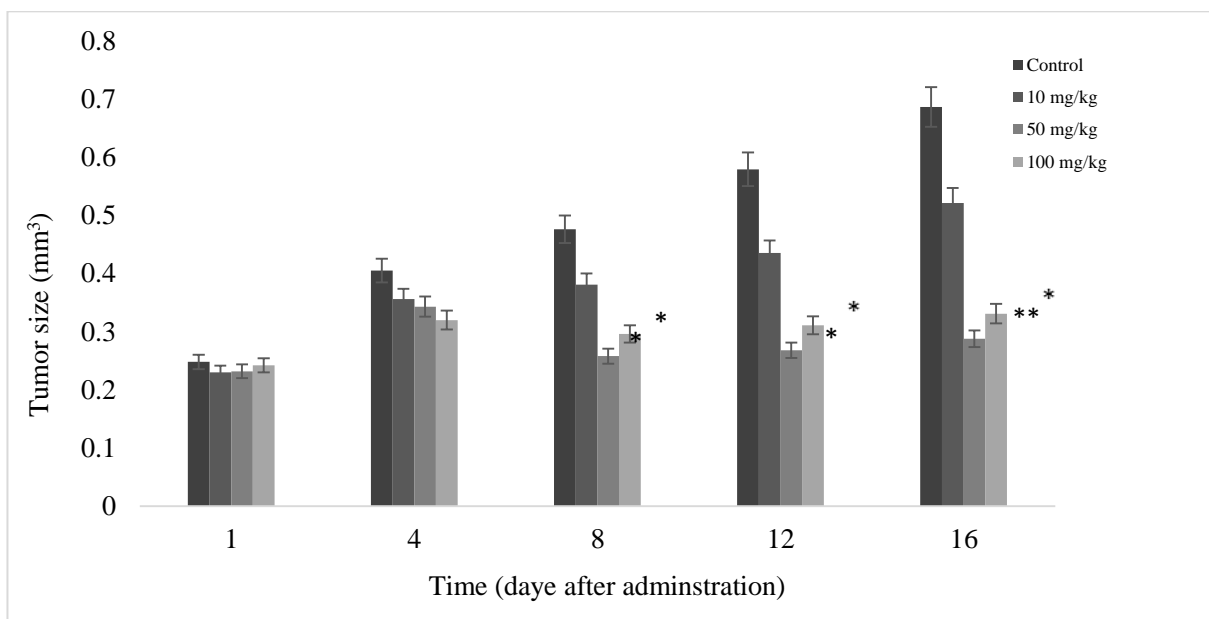
نتایج حاصل از تغییرات وزن حیوانات تیمار شده با عصاره *P. alkekengi* در شکل ۱ خلاصه شده است. نتایج نشان می‌دهد که عصاره *P. alkekengi* در سلامت حیوانات تحت درمان بسیار مؤثر می‌باشد. در این راستا، در گروه تحت درمان با عصاره *P. alkekengi* تغییرات قابل توجهی در وزن موش مشاهده نشد. در مقابل، متوسط وزن گروه کنترل به طور قابل توجهی نسبت به دو گروه تحت درمان ۱۶ روز پس از شروع درمان کاهش داشت ( $P > 0.05$ ). نتایج حاصل از اثرات درمانی عصاره هیدروالکلی *Physalis alkekengi* تشخیص هیستوپاتولوژیک اندازه تومور

در شکل ۲ خلاصه شده است. در بررسی گروه‌های تحت درمان، از نظر اندازه هیستولوژیک تومور، در غلظت‌های مختلف عصاره عروسک پشت‌پرده، بزرگ‌ترین اندازه تومور که نزدیک به ۰,۶ میلی‌متر می‌باشد مربوط به غلظت ۱۰ mg/kg و کوچک‌ترین ضایعه بدخیم قابل تشخیص که اندازه آن نزدیک به ۰,۴ میلی‌متر بود مربوط به غلظت ۱۰۰ mg/kg می‌باشد. علاوه بر این، اندازه هیستولوژیک سایز تومور در موش‌های گروه کنترل بزرگ‌تر از ۰,۷ میلی‌متر بود. بنابراین، در گروه‌های تحت درمان با عصاره، متوسط اندازه تومور به طور معنی‌داری کمتر از گروه کنترل بود. اختلاف آماری معنی‌داری بین گروه‌های مقایسه شده از نظر اندازه تومور مشاهده شد. بالاترین میزان تشخیص ضایعات هیستوپاتولوژیک تومور در جدول ۱ آورده شده است. از نظر هیستوپاتولوژیک بیشترین ضایعات تومور در گروه‌های با دوز بالای *P. alkekengi* مشاهده شد که در آن نئوپلاستیک سلول‌ها در ضایعات بافت اغلب سبب افزایش میتوزی (اغلب در میتوز)، رامورفسم هسته‌ای بیشتر یا ایجاد سلول‌های چندگوشه‌ای و یا بسیار پویمورفیک، هسته‌های برجسته، هسته‌های پرکروماتیک و از بین رفتن مورفولوژی توبول در مقایسه با بافت‌های کنترل طبیعی شد. علاوه بر این، در برخی موارد، سلول‌های سرطانی به طور قابل توجهی با نکروز و خونریزی یا الگوهای احتقانی با درجه‌های متغیر مشاهده شدند که در برخی از مناطق این سلول‌ها از سلول‌های غول‌پیکر با لنفوسیت‌های بیشتر، سلول‌های پلاسمی (انسداد نفوذ لنفوپلاستی) و نوتروفیل‌های نادر (انباشته شدن سلول‌های التهابی مخلوط با هم)، به ویژه در دو دوز بالاتر (50, ۱۰۰ mg/kg) با تغییرات

هیستوپاتولوژیک در بافت سینه مشاهده شدند (جدول ۱).



شکل ۱. اثرات عصاره هیدروالکلی بر وزن بدن (g) در مدل حیوانی  $ER^+$  سرطان سینه. وزن تمام حیوانات هر ۴ روز پس از شروع تحریک پذیری اندازه گیری شد



شکل ۲. اثرات عصاره هیدروالکلی بر اندازه تومور (میلی متر) در مدل حیوانی سرطان پستان  $ER^+$ . عصاره آبی الکلی (۱۰، ۵۰ و ۱۰۰ میلیگرم بر کیلوگرم در دسی لیتر) پس از تشکیل تومورها از روز ۱۴ تا روز ۳۰ داده شد. گروه کنترل منفی بدون هیچگونه تجویز مورد مطالعه قرار گرفت

جدول ۱. شاخص های ماکروسکوپی و بافت شناسی در بافت سرطان پستان تحت درمان با رنگ آمیزی H&amp;E

Groups/ Indices	Control	10 mg/kg	50 mg/kg	100 mg/kg
Hyperchromatic nucleus	0	+1	+1	+2**
Mitotic Figures	0	0	+1	+2**
Hyperemia and bleeding	+1	+2	+3	+3
Tumor-inflammatory cells infiltration	0	+1	+2	+3*
Pleomorphism of tumor cells	0	+1	+2	+3*
Apoptotic cells	0	+1	+1	0
Necrotic cells	0	+2	+2	+3*
Polynucleotide cells	0	0	+1	+2**

## بحث

نشان می دهد که غلظت های *Physalis alkekengi* در محدوده ۵۰ و ۱۰۰ میلی گرم در کیلوگرم، به طور قابل توجهی مانع از تکثیر سلول های سرطانی با ویژگی های التهابی نفوذی و نکروز سلول های تومور و غیره، به صورت وابسته به دوز، می شود. این مشاهدات هیستوپاتولوژیک در زمان مصرف دارو در دوزهای بالا نسبت به دوزهای پایین ساخته شد. بنابراین، این یافته ها، نقش بالقوه ای را برای جلوگیری از سرطان پستان برای *P. alkekengi* پیشنهاد می کند. در یک مطالعه، یافته های میکروسکوپی در سلول های سرطانی پروستات تحت درمان با *Physalis pubescens L.* نشان داد که عصاره گیاه فوق دارای فعالیت ضد توموری می باشد. [۴،۳۰] بنابراین، یافته های این مطالعه با اثر *Physalis pubescens L.* در سلول های تومور سازگار است. علاوه بر این، مطالعات متعددی نشان می دهند که گیاه *P. alkekengi* دارای اثرات ضد سرطانی به دلیل داشتن خواص آنتی اکسیدانی همچنین دارای فعالیت های مختلف در زمینه انواع بیماری ها مانند دیابت، آترواسکلروز، سرطان، بیماری های قلبی عروقی، عفونت می باشد [۱۸،۲۷]. در مجموع، اطلاعات ما نشان داد که اثرات درمانی عصاره *P. alkekengi* به دلیل وجود ترکیبات طبیعی موجود در آن می باشد که باعث آسیب به

درمان سرطان بویژه سرطان سینه یکی از چالش های اصلی درمانی است که کل جمعیت جهان نیازمند توجه به آن می باشد. گرچه فرضیه های چندگانه برای این بیماری پیشنهاد شده است، اما هیچ مفهوم واضحی به وجود نیامده است. در مطالعه حاضر، کارایی تحقیقات هیستوپاتولوژی در ارزیابی ضایعات سرطان پستان در دوزهای مختلف *Physalis alkekengi* مقایسه و نقش کارایی و اهمیتی را که روش هیستوپاتولوژی در انواع گروه های تحت درمان *Physalis alkekengi* نگه داشته را ارائه داده می دهد. یافته ها نشان داد که عملکرد تشخیصی بین چهار گروه (۱۰، ۵۰، ۱۰۰ میلی گرم بر کیلوگرم و شاهد) به طور معنی داری وجود داشته، در حالی که تاکنون اثرات عصاره هیدروالکلی *P. alkekengi* در تومورهای سینه تاکنون در موش منتشر نشده است. مطالعات اخیر نشان داده است که عصاره دی کلرومتان *Physalis pubescens L.* دارای ویژگی های پیشگیری از سرطان به علت ترکیبات طبیعی استخراج شده از *Physalis pubescens L.* است که دارای فعالیت ضد سرطان می باشد. [۳،۳۰]. افزون بر این، اکثر گیاهان دارویی به دلیل دارا بودن ترکیبات فنلی با املاح ضد سرطانی می باشند [۴]. از سوی دیگر، نتایج

- of breast cancer incidence among women under the age of forty. *British journal of cancer*, 96: 1743-1746. 10.1038/sj.bjc.6603783.
- [8] Cuzik J. 2010, Breast cancer prevention in the developing world. *Breast Cancer Research.*, 12 (Suppl 4): S9-10.1186/bcr2738.
- [9] Dias MC, Furtado KS, Rodrigues MA, Barbisan LF. 2013, Effects of Ginkgo biloba on chemically-induced mammary tumors in rats receiving tamoxifen. *BMC Complementary of Alternative Medicine*, 13: 93.
- [10] Ding W, Hu Z, Zhang Z, Ma Q, Tang H, Ma Z. 2015, Physapubescin B exhibits potent activity against human prostate cancer in vitro and in vivo. *Journal of Agriculture Food Chemistry*, 63: 9504-9512.
- [11] Farhanji, Baharak, et al. 2015, "Tumor suppression effects of myoepithelial cells on mice breast cancer." *European journal of pharmacology* 765: 171-178.
- [12] Gharib Naseri MK, Mohammadian M, Gharib Naseri Z. 2008, Antispasmodic effect of *Physalis alkekengi* fruit extract on rat uterus. *Iranian Journal of Reproductive Medicine*, 4:193-198.
- [13] Hedenfalk IA, Ringnér M, Trent JM, Borg A. 2002, Gene expression in inherited breast cancer. *Advances in Cancer Research*, 84: 1-34.
- [14] Hoshyar R, Mohaghegh Z, Torabi N, Abolghasemi A. 2015, Antitumor activity of aqueous extract of *Ziziphus jujube* fruit in breast cancer: an in vitro and in vivo study. *Asian Pacific Journal of Reproduction*, 4(2): 116-22.
- [15] Indap MA, Radhika S, Leena M, Rao KVK. 2010, Anti-cancer activity of phenolic antioxidants against breast cancer cells and a spontaneous mammary tumour. *Indian Journal of Pharmaceutical Sciences*, 19: 470-474.
- [16] Isanejad, Amin, et al. 2016, "MicroRNA-206, let-7a and microRNA-21 pathways involved in the anti-angiogenesis effects of the interval exercise training and hormone therapy in breast cancer." *Life sciences*, 151: 30-40.
- [17] Jemal A, Bray F, Center MM, Ferlay J, Ward E, Forman D. 2011, Global cancer
- بافت تومور می‌شود. همچنین این مطالعه شواهدی برای استفاده بالقوه از *P. alkekengi* در درمان سرطان پستان ارائه کرد ولی تحقیقات بیشتری برای شناسایی ترکیبات ضد سرطان موجود در *Physalis alkekengi* در مطالعات حیوانی مورد نیاز می‌باشد.
- منابع:
- [1] Alizadeh, A M, et al. 2015, "Encapsulation of curcumin in diblock copolymer micelles for cancer therapy." *BioMed research international*, 2015, Article ID 824746, 14.
- [2] Angeline Kirubha SP, Anburajan M, Venkataraman B, Akila R, Sharath D, Raj B. 2012, Evaluation of mammary cancer in 7,12-dimethylbenz(a) anthracene-induced Wistar rats by asymmetrical temperature distribution analysis using thermography: a comparison with serum CEA levels and histopathology. *Journal of Biomedicine and Biotechnology*. 2012: 786417.
- [3] Asadi-Samani M, Kooti W, Aslani E, Shirzad H. 2016, A Systematic Review of Iran's Medicinal Plants with Anticancer Effects *Journal of Evidence-Based Integrative Medicine.*, 21(2): 143-53.
- [4] Azizkhani M, Kamkar A, Mozaffari Nejad AS. 2011, Effects of Tocopherols on Oxidative Stability of Margarine. *Journal of the Chemical Society of Pakistan.*, 33: 134-137.
- [5] Bahmani M, Rafieian M, Baradaran A, Rafieian S, Rafieian-kopaei M. 2014, Nephrotoxicity and hepatotoxicity evaluation of *Crocus sativus* stigmas in neonates of nursing mice. *Journal of Nephropathology*, 3(2): 81-5.
- [6] Baradaran A, Nasri H, Rafieian Kopaei M. Comment on: Anti-oxidative stress activity of *Stachys lavandulifolia* aqueous extract in humans. *Cell Journal*, 15: 272-273.
- [7] Bouchardy C, Fioretta G, Verkooijen HM, Vlastos G, Schaefer P, Delaloye JF, Neyroud-caspar I, Balmer-Majno S, Wespi Y, Forni M. 2007, Recent increase

- statistic. CA cancer Journal of clinicians, 61: 69-90.
- [18] Kamkar A, Shamse Ardekani MR, Shariatifar N, Misagi A, Mozaffari Nejad AS, Jamshidi AH, 2013, Antioxidative effect of Iranian *Pulicaria gnaphalodes* L. extracts in soybean oil. South African Journal of Botany, 85: 39-43.
- [19] Keshtkaran R., Vessal M. 2017, Effect of the Hydroalcoholic Extract of Winter Cherry Fruits (*Physalis alkekengi*) on Serum Lipid Profile and Paraoxonase Activity of Healthy Male Rats, Zahedan Journal of Research in Medical Sciences, 19(5): e9024.
- [20] Khorri, Vahid, et al. 2015, "Effects of exercise training together with tamoxifen in reducing mammary tumor burden in mice: Possible underlying pathway of miR-21." European journal of pharmacology, 765: 179-187.
- [21] Maganha EG, Halmenschlager RC, Rosa RM, Henriques JAP, de Paula Ramos AL, Saffi J. 2010, Pharmacological evidences for the extracts and secondary metabolites from plants of the genus *Hibiscus*. Journal of Food Chemistry, 118: 1-10
- [22] Mohsenikia, M, et al. 2013, "The protective and therapeutic effects of alpha-solanine on mice breast cancer." European journal of pharmacology, 718.1 (2013): 1-9.
- [23] Nasimi M, Heydari M, Shiravi A. 2008, The Effects of *Physalis alkekengi* fruit's alcoholic extract on placenta growth in Rat. Journal of Anima Biology, 1: 51-60
- [24] Purushothaman A, Nandhakumar E, Shanthi P, Sachidanandam TP. 2015, Antiproliferative and Apoptotic Effects of Shemamruthaa, a Herbal Preparation, in 7,12-Dimethylbenz(a) Anthracene-Induced Breast Cancer Rats. Journal of Evidence-Based Complementary & Alternative Medicine, 20(4): 259-268.
- [25] Rabiei Z, Rafieian-Kopaei M. 2014, Neuroprotective effect of pretreatment with *Lavandula officinalis* ethanolic extract on blood-brain barrier permeability in a rat stroke model. Asian Pacific Journal of Tropical Medicine, 7: 421-426.
- [26] Rafieian-Kopaei M. 2011, Medicinal plants and the human needs. Journal of Biology, 35: 635-639.
- [27] Rahimian GA, Rabiei Z, Tahmasebi B, Rafieian-Kopaei M, Ganji F, Rahimian R. 2013, Comparing the combined effect of Garlic and Mint extract with Metronidazole in *Helicobacter Pylori* treatment. Iranian Journal of Pharmaceutical Sciences, 9: 63-70.
- [28] Rahnema S, Rabiei Z, Alibabaei Z, Mokhtari S, Rafieian-kopaei M, Deris F. Anti-amnesic activity of *Citrus aurantium* flowers extract against scopolamine-induced memory impairments in rats. Neurological Sciences, 36: 553-560
- [29] Richardson MA. 1999, Research of complementary/alternative medicine therapy in oncology: promising but challenging. Journal of clinical oncology, 17: 38-43. Medline
- [30] Shiri, Sadaf, et al. 2014, "Dendrosomal curcumin suppresses metastatic breast cancer in mice by changing m1/m2 macrophage balance in the tumor microenvironment." Asian Pacific Journal of Cancer Prevention, 16.9 (2014): 3917-22.
- [31] Yu Y, Hamza A, Zhang T, Gu M, Zou P, Newman B, Li Y, Gunatilaka AA, Zhan CG, Sun D. Withaferin A targets heat shock protein 90 in pancreatic cancer cells. Biochemical Pharmacology journal, 79: 542-551.



## Effect of hydroalcoholic extract of *Physalis alkekengi* (on the growth of a tumor of breast cancer associated with positive steroid receptor in mice)

Izadi M<sup>1</sup>., teimouri M.<sup>2\*</sup>, safari M<sup>1</sup>.

<sup>1</sup> Department of Pharmaceutical, Pharmacy school, Islamic Azad university of medical sciences, Tehran, Iran

<sup>2</sup> Department of Biology, Roudehen Branch, Islamic Azad University, Roudehen, Iran

\* Email: M.teimouri@riau.ac.ir

Received: 6 August 2018

Accepted: 23 September 2018

### Abstract

A large number of clinical and pre-clinical studies have extensively shown the therapeutic effects of the hydroalcoholic extract of the *physalis alkekengi* on several diseases, but so far there is not much information about the healing properties of the hydroalcoholic extract of this plant on breast cancer. This study investigated the therapeutic effects of *Physalis alkekengi* hydroalcoholic extract on steroid receptor-dependent breast cancer on mouse model, and the results of this study showed that extracts of *Physalis alkekeng*, especially in two concentrations (100mg / kg, 50), have inhibitory effects on cancer tumor growth. The chest was in the treated group, as well as changes in the tissue of the anus. The biology in breast tumors of the groups treated with *P.alkekengi* extract was observed in comparison with the control group. The findings showed that the extract of the medicinal plant of the puppet had effective effects on the treatment of steroid receptor-dependent breast cancer in Balb/c mice.

**Keywords:** breast cancer, *physalis alkekengi*, steroid receptor.